



Удаление аневризмы поверхностной височной артерии (осложнение краниопластики): клинический случай

Казанцев Антон Николаевич — военный врач
orcid.org/0000-0002-1115-609X

Холматов Вадим Николаевич — военный врач
orcid.org/0000-0001-6629-0299

Тенишев Рамиль Раисович — военный врач
orcid.org/0000-0002-2478-9187

Павленко Николай Александрович — военный врач
orcid.org/0000-0003-4465-8245

А.Н. Казанцев*, В.Н. Холматов, Р.Р. Тенишев, Н.А. Павленко

36 отдельный медицинский отряд (аэромобильный) воздушно-десантных войск Министерства обороны Российской Федерации, Россия

* Контакты: Казанцев Антон Николаевич, e-mail: dr.antonio.kazantsev@mail.ru

Аннотация

Введение. В статье представлен уникальный клинический случай редкого сосудистого осложнения, развившегося после краниопластики. Цель: продемонстрировать успешный опыт хирургического лечения аневризмы поверхностной височной артерии (ПВА), возникшей как осложнение после краниопластики. **Материалы и методы.** Описано лечение пациента 60 лет, у которого через месяц после удаления внутримозговой гематомы и краниопластики сформировалась пульсирующая болезненная аневризма ПВА диаметром 5 см, подтвержденная КТ-ангиографией. Выполнена экстренная открытая аневризмэктомия под эндотрахеальным наркозом с перевязкой артерии и иссечением аневризматического мешка. **Результаты и обсуждение.** Послеоперационный период протекал без осложнений, пациент выписан на 7-е сутки. Авторы предполагают, что причиной аневризмы стала интраоперационная травма артерии. Обсуждается редкость подобного осложнения, выраженный болевой синдром и риск разрыва как показания к экстренному открытому вмешательству, несмотря на потенциальную возможность эндоваскулярного лечения. **Заключение.** Открытое хирургическое удаление аневризмы поверхностной височной артерии продемонстрировало свою эффективность и безопасность в лечении данного редкого осложнения краниопластики.

Ключевые слова: аневризма поверхностной височной артерии, краниопластика, послеоперационные осложнения, внутримозговая гематома, интраоперационные осложнения

Для цитирования: Казанцев А.Н., Холматов В.Н., Тенишев Р.Р., Павленко Н.А. Удаление аневризмы поверхностной височной артерии (осложнение краниопластики): клинический случай. *Креативная хирургия и онкология*. 2026;16(1):90–95. <https://doi.org/10.24060/2076-3093-2026-16-1-90-95>

Поступила в редакцию: 24.11.2025

Поступила после рецензирования и доработки: 23.01.2026

Принята к публикации: 02.02.2026

Resection of a Superficial Temporal Artery Aneurysm (Complication of Cranioplasty): Clinical Case

Anton N. Kazantsev*, Vadim N. Kholmatov, Ramil R. Tenishev, Nikolay A. Pavlenko

36th Separate Medical Detachment (Airmobile) of the Airborne Troops of the Ministry of Defense of the Russian Federation, Russian Federation

* Correspondence to: Anton N. Kazantsev, e-mail: dr.antonio.kazantsev@mail.ru

Anton N. Kazantsev – military doctor
orcid.org/0000-0002-1115-609X

Vadim N. Kholmatov – military doctor
orcid.org/0000-0001-6629-0299

Ramil R. Tenishev – military doctor
orcid.org/0000-0002-2478-9187

Nikolay A. Pavlenko – military doctor
orcid.org/0000-0003-4465-8245

Abstract

Introduction. This article presents a rare vascular complication that developed after cranioplasty. Aim. This study aims to describe the successful surgical treatment of a superficial temporal artery (STA) aneurysm that arose as a complication of cranioplasty. **Materials and methods.** A 60-year-old patient developed a painful, pulsatile 5-cm STA aneurysm one month after evacuation of an intracerebral hematoma followed by cranioplasty. The diagnosis was confirmed by computed tomography angiography (CTA). Emergency open aneurysmectomy was performed under endotracheal anesthesia, with arterial ligation and resection of the aneurysmal sac. **Results and discussion.** The postoperative course was uneventful, and the patient was discharged on postoperative day 7. Aneurysm formation was attributed to intraoperative arterial injury during the preceding procedure. This complication is exceedingly rare. Severe pain and the risk of rupture constituted clear indications for urgent open surgery, despite the theoretical feasibility of endovascular treatment. **Conclusion.** Open surgical resection of a superficial temporal artery aneurysm proved to be an effective and safe treatment for this rare complication of cranioplasty.

Keywords: superficial temporal artery aneurysm, cranioplasty, postoperative complications, intracerebral hematoma, intraoperative complications

For citation: Kazantsev A.N., Kholmatov V.N., Tenishev R.R., Pavlenko N.A. Resection of a superficial temporal artery aneurysm (complication of cranioplasty): Clinical Case. *Creative Surgery and Oncology*. 2026;16(1):90–95. <https://doi.org/10.24060/2076-3093-2026-16-1-90-95>

Received: 24.11.2025

Revised: 23.01.2026

Accepted: 02.02.2026

ВВЕДЕНИЕ

Краниопластика (КП) – хирургическая операция по восстановлению целостности черепа после декомпрессивной краниэктомии (ДК) или резекции по другим показаниям, имеющая как восстановительные (защита мозга, нормализация ликвородинамики и церебральной гемодинамики), так и эстетические цели [1–4]. Однако процедура сопряжена со значительным риском осложнений, частота которых, по данным литературы, достигает 30 % и более [5–7]. Данный обзор систематизирует основные виды осложнений, факторы риска и стратегии их профилактики.

Основные виды осложнений можно разделить на интраоперационные, ранние и поздние послеоперационные. Наиболее частыми и клинически значимыми являются инфекционные осложнения (нагноение раны, остеомиелит, менингит, абсцесс мозга) и несостоятельность костного лоскута/импланта (резорбция аутокости, эксплантация, фрагментация) [7–9]. Другие серьезные осложнения включают послеоперационные гематомы (эпидуральные, субдуральные), ликворею, гидроцефалию, судорожные припадки, неврологический дефицит [10–12]. Исследования показывают, что КП может влиять на динамику ликвора, в том числе в области водопровода мозга [6], что требует тщательного предоперационного планирования.

Факторы риска развития осложнений многообразны и интенсивно изучаются. Ключевым модифицируемым фактором считается время проведения КП. Метаанализы и систематические обзоры демонстрируют противоречивые данные: в то время как некоторые исследования указывают на повышение риска инфекции при ранней КП (менее 3 месяцев после ДК) [13, 14], другие подчеркивают, что отсроченная КП (более 3–6 месяцев) может ассоциироваться с худшим функциональным неврологическим исходом [15].

Важнейшую роль играет материал для пластики. Аутогенная кость, несмотря на биосовместимость, подвержена значительной резорбции, частоте которой способствует длительное хранение лоскута [16]. Частота резорбции аутокости варьирует

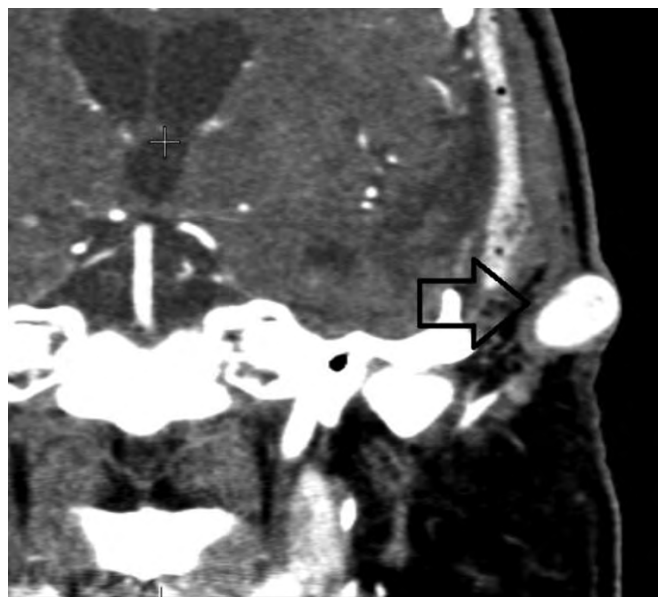


Рисунок 1. Компьютерная томография с контрастом головного мозга (стрелкой указана аневризма височной артерии)

Figure 1. Contrast-enhanced computed tomography of the brain. The arrow indicates the superficial temporal artery aneurysm

в широких пределах, достигая 30 % и более, особенно в педиатрической практике [17]. Аллопластические материалы (полиметилметакрилат – ПММА, полиэтерэтеркетон – РЕЕК, титановые сетки) лишены этого недостатка, но несут более высокий риск инфекционных осложнений и серомы [9, 18–20]. Сравнительные исследования показывают различную частоту осложнений для разных материалов. Например, титан и РЕЕК демонстрируют приемлемые профили безопасности при тщательном соблюдении технологии [21–23]. Прогнозирование рисков индивидуализировано, и современные методы, включая машинное обучение, позволяют создавать каузальные модели для предоперационной стратификации пациентов [24].

К неуправляемым факторам риска относят этиологию первоначального повреждения. Пациенты после ДК по поводу черепно-мозговой травмы (ЧМТ) имеют статистически более высокий общий риск осложнений после КП по сравнению с пациентами после инсульта [8, 25]. Это связывают с большей исходной тяжестью состояния. Также значимыми предикторами являются возраст пациента, наличие системных заболеваний (сахарный диабет, ожирение), курение, предшествующие операции и инфекции в области будущей КП [25, 26]. Технические аспекты, такие как качество фиксации импланта, также влияют на исход [21, 22].

Особую категорию составляет ревизионная КП (замена ранее установленного и осложнившегося импланта). Ряд исследований свидетельствует, что риск осложнений при ревизионных вмешательствах существенно выше, чем при первичных [12]. Это требует особого внимания к санации очага инфекции и выбору материала.

Профилактика осложнений строится на комплексном периоперационном менеджменте. Он включает тщательное предоперационное планирование с использованием 3D-моделирования для идеального соответствия импланта [18, 21], оценку состояния мягких тканей, контроль системных факторов риска. Интраоперационно критически важны строгая асептика, бережное обращение с тканями, гемостаз [22]. Послеоперационный мониторинг направлен на раннее выявление признаков инфекции. Применение антибиотикопрофилактики является стандартом [21, 22].

Анализируя весь спектр существующих осложнений КП, необходимо отметить, что на сегодня существует дефицит информации относительно сосудистых осложнений краниопластики ввиду их редкости.

Целью настоящей статьи стала демонстрация клинического примера оперативного лечения пациента с аневризмой поверхностной височной артерии, развившейся через месяц после краниопластики.

МАТЕРИАЛЫ И МЕТОДЫ

Приводим клинический случай. Мужчина, 60 лет, перенес операцию по удалению внутримозговой гематомы левой теменно-височной области. Спустя месяц выполнена краниопластика. Через 1 неделю после операции пациент начал отмечать появление пульсирующего образования спереди от уха в левой части головы. Через 2 недели его размер достиг 5 см в диаметре. Пациент отмечал резкий болевой синдром в области образования. По данным компьютерной томографии с ангиографией выявлено наличие аневризмы поверхностной височной артерии в диаметре до 5 см (рис. 1, 2).

Под эндотрахеальным наркозом выполнена экстренная операция – аневризмэктомия. Ход операции: выполнен разрез проксимальнее аневризмы, в проекции поверхностной височ-

ной артерии слева, выделена данная артерия. Артерия перевязана и пересечена. Аневризма не пульсирует. Выполнено рассечение аневризмы, иссечение ее капсулы с прошиванием выносящего сосуда. Швы на рану (рис. 3).

Послеоперационный период протекал без особенностей. Швы удалены на 7-е сутки после операции, пациент выписан из учреждения в удовлетворительном состоянии.

РЕЗУЛЬТАТЫ И ОБСУЖДЕНИЕ

Аневризмы брахиоцефальных артерий – редкое состояние. Среди основных причин выделяют последствие травм, ятрогению, фибромускулярную дисплазию, инфекционные осложнения первичной операции [3, 4].

В актуальной литературе не описывались данные о развитии аневризмы височной артерии после краниопластики. Подобное осложнение может вызывать выраженный болевой синдром за счет сдавления нервных образований. Вероятной причиной формирования аневризмы в нашем клиническом примере стала травматизация артерии во время краниопластики.

Среди возможных вариантов лечения подобной патологии могла бы быть эмболизация аневризмы. Однако ее значительные размеры и сдавление ею окружающих тканей создавало показания для радикального удаления.

Экстренность оперативного лечения обуславливалась выраженным болевым синдромом (прием анальгетиков безрезультативный), а также риском развития кровотечения при травматизации аневризмы (ткани над ней находились в состоянии напряжения, значительно истончились).

Особое внимание при анализе осложнений краниопластики уделяется роли хирургической техники и опыта нейрохирургической бригады. Исследования указывают на прямую корреляцию между объемом выполняемых операций в клинике и снижением частоты послеоперационных проблем [14, 18]. Это связано с отработанными протоколами, включающими этапы обработки ложа импланта, методы фиксации и особенности ведения в раннем послеоперационном периоде. Технические ошибки, такие как недостаточная адаптация краев импланта к костному дефекту, создают условия для скопления жидкости (серомы) и последующего инфицирования [19, 22]. Использование индивидуальных компьютерных моделей и технологий 3D-печати для изготовления прецизионных имплантов из РЕЕК или титана значительно снижают этот риск, обеспечивая плотное прилегание и стабильную фиксацию [21, 23].

Отдельного рассмотрения требуют системные последствия краниопластики, выходящие за рамки локальных осложнений. Успешное восстановление целостности черепной коробки ведет к нормализации внутричерепного давления и церебрального перфузионного давления, что может приводить к улучшению неврологического статуса и когнитивных функций [6, 15]. Однако у части пациентов, особенно с нарушенной ликвородинамикой до операции, краниопластика может выступать триггером для манифестации или усугубления гидроцефалии [6]. Патогенез этого осложнения связывают с изменением градиентов давления и эластичности внутричерепных пространств после установки жесткого импланта. Поэтому в группе риска необходима тщательная предоперационная оценка ликвородинамики, иногда с проведением нагрузочных тестов или интра-текальных инфузионных проб, чтобы избежать послеоперационной декомпенсации.

Перспективным направлением минимизации осложнений является разработка и внедрение интеллектуальных систем

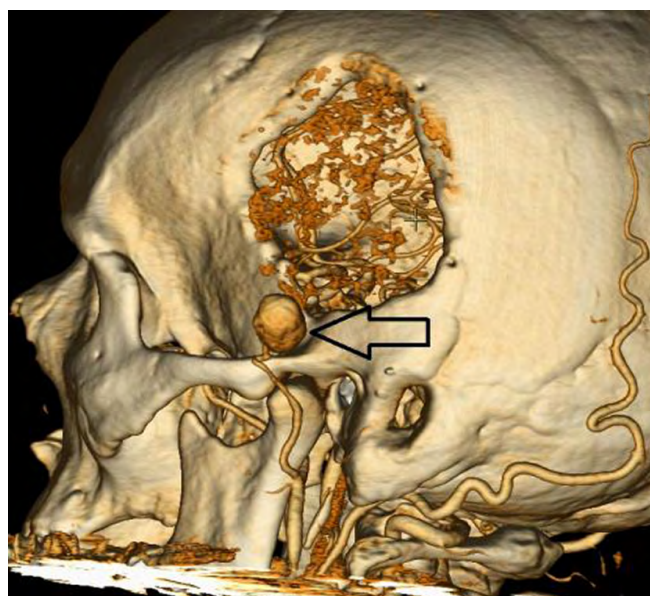


Рисунок 2. Компьютерная томография с контрастом головного мозга – 3D-реконструкция (стрелкой указана аневризма височной артерии)
Figure 2. Contrast-enhanced computed tomography with three-dimensional reconstruction. The arrow indicates the superficial temporal artery aneurysm

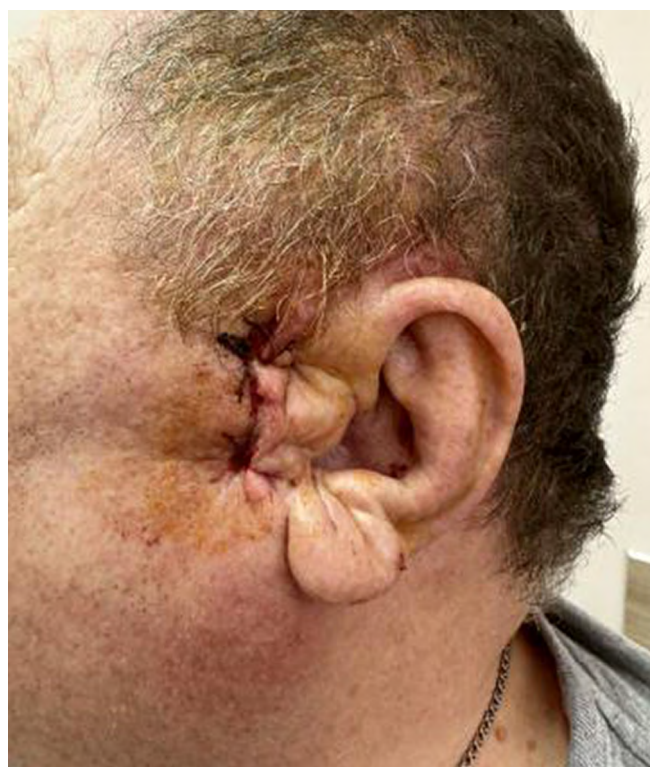

Рисунок 3. 1-е сутки после операции – фотография зоны операции
Figure 3. Postoperative day 1. Clinical photograph of the surgical site

поддержки принятия решений. Современные работы в области машинного обучения демонстрируют возможность построения моделей, которые не только предсказывают индивидуальный риск (например, инфекции или резорбции кости), но и идентифицируют вмешиваемые факторы, на которые может повлиять хирург [24]. Такие системы, анализируя большой массив предикторов – от лабораторных показателей до данных

нейровизуализации и параметров импланта, – способны генерировать персонализированные рекомендации по выбору времени операции, материала и периперационной тактики.

Таким образом, несмотря на кажущуюся техническую простоту, краниопластика является сложной многофакторной задачей. Снижение частоты ее осложнений достигается не за счет какого-либо одного технического приема, а благодаря комплексному подходу, включающему: 1) стратификацию риска на основе этиологии, времени и данных пациента; 2) индивидуальный выбор материала и технологии изготовления импланта; 3) технически безупречное выполнение операции с учетом состояния мягких тканей; 4) строгое соблюдение многоэтапного периперационного протокола, направленного на профилактику инфекции и других специфических рисков. Интеграция новых цифровых технологий, методов прогностического моделирования и накопленного клинического опыта является залогом дальнейшего улучшения результатов этого важного восстановительного этапа в лечении пациентов с дефектами черепа.

ЗАКЛЮЧЕНИЕ

Открытое хирургическое удаление аневризмы поверхностной височной артерии является эффективным и безопасным методом лечения.

Представленный клинический случай демонстрирует редкое сосудистое осложнение краниопластики – формирование

аневризмы поверхностной височной артерии диаметром 5 см, манифестировавшее через месяц после операции. Ведущими причинами развития ятрогенной аневризмы явились интраоперационная травма сосудистой стенки в сочетании с последующей гемодинамической нагрузкой. Особенностью наблюдения стал выраженный болевой синдром, обусловленный компрессией окружающих нервных структур, что в совокупности с высоким риском разрыва истонченной аневризматической стенки определило необходимость экстренного хирургического вмешательства.

Выполненная открытая аневризмэктомия с перевязкой приводящего сосуда и иссечением аневризматического мешка позволила достичь полной эрадикации патологического образования, купирования болевого синдрома и гладкого течения послеоперационного периода. Семидневный срок госпитализации и отсутствие рецидива подтверждают радикальность и эффективность выбранной тактики.

Данное наблюдение расширяет представление о спектре возможных осложнений краниопластики и обосновывает необходимость включения аневризмы поверхностной височной артерии в дифференциально-диагностический ряд при появлении пульсирующих образований в височной области в послеоперационном периоде. Открытое хирургическое удаление следует рассматривать как метод выбора при крупных размерах аневризмы, компрессионном синдроме и угрозе разрыва.

СПИСОК ЛИТЕРАТУРЫ / REFERENCES

- 1 Шабаетв А.Р., Казанцев А.Н., Миронов А.В., Рубан Е.В. Хирургическое лечение протоплазматической астроцитомы Сильвиева водопровода с распространением на задний отдел третьего желудочка. Хирургия. Журнал им. Н.И. Пирогова. 2019;2:82–8. DOI: 10.17116/hirurgia201902182
Shabaev A.R., Kazantsev A.N., Mironov A.V., Ruban E.V. Surgical treatment of protoplasmic astrocytoma of the aqueduct of Sylvius with extension to the posterior part of the third ventricle. Pirogov Russian Journal of Surgery. 2019;2:82–8 (In Russ.). DOI: 10.17116/hirurgia201902182
- 2 Шабаетв А.Р., Казанцев А.Н., Тарасов Р.С., Рубан Е.В., Лидер Р.Ю., Яхнис Е.Я. и др. Хирургическое лечение больного с мешотчатой артериальной аневризмой кавернозно-офтальмического сегмента. Ангиология и сосудистая хирургия. Журнал им. академика А.В. Покровского. 2019;25(4):131–8. DOI: 10.33529/ANGIO2019412
Shabaev A.R., Kazantsev A.N., Tarasov R.S., Ruban E.V., Leader R.Yu., Yakhnis E.Ya., et al. Surgical treatment of a patient with a sacular arterial aneurysm of the cavernous-ophthalmic segment. Angiology and vascular surgery. Journal named after Academician A.V. Pokrovsky. 2019;25(4):131–8 (In Russ.). DOI: 10.33529/ANGIO2019412
- 3 Казанцев А.Н., Бурков Н.Н., Ануфриев А.И., Рубан Е.В., Тарасов Р.С. Хирургическое лечение пациента с фибромускулярной дисплазией третьего типа и гигантской аневризмой экстракраниального отдела внутренней сонной артерии. Комплексные проблемы сердечно-сосудистых заболеваний. 2017;6(2):127–30. DOI: 10.17802/2306-1278-2017-2-127-130
Kazantsev A.N., Burkov N.N., Anufriev A.I., Ruban E.V., Tarasov R.S. Surgical treatment of a patient with fibromuscular dysplasia type 3 and a giant aneurysm of the extracranial internal carotid artery. Complex problems of cardiovascular diseases. 2017;6(2):127–30 (In Russ.). DOI: 10.17802/2306-1278-2017-2-127-130
- 4 Казанцев А.Н., Бурков Н.Н., Лидер Р.Ю., Астафурова О.Э. Резекция аневризмы общей сонной артерии у пациента спустя шесть лет после каротидной эндартерэктомии. Хирургия. Журнал им. Н.И. Пирогова. 2019;9:86–9. DOI: 10.17116/hirurgia201909186
Kazantsev A.N., Burkov N.N., Leader R.Yu., Astafurova O.E. Resection of a common carotid artery aneurysm in a patient six years after carotid endarterectomy. Pirogov Russian Journal of Surgery. 2019;9:86–9 (In Russ.). DOI: 10.17116/hirurgia201909186
- 5 Sahoo N.K., Tomar K., Thakral A., Rangan N.M. Complications of Cranioplasty. J Craniofac Surg. 2018;29(5):1344–8. DOI: 10.1097/SCS.0000000000004478
- 6 Yao P., Qian Z., Ji R., Wang K. The effect of cranioplasty on cerebrospinal fluid dynamics in the cerebral aqueduct. J Korean Neurosurg Soc. 2026 Jan 21. DOI: 10.3340/jkns.2025.0239
- 7 Alkhaibary A., Alharbi A., Alnefaie N., Oqalaa Almubarak A., Aloraidi A., Khairy S. Cranioplasty: a comprehensive review of the history, materials, surgical aspects, and complications. World Neurosurg. 2020;139:445–52. DOI: 10.1016/j.wneu.2020.04.211
- 8 Shepetovsky D., Mezzini G., Magrassi L. Complications of cranioplasty in relationship to traumatic brain injury: a systematic review and meta-analysis. Neurosurg Rev. 2021;44(6):3125–42. DOI: 10.1007/s10143-021-01511-7
- 9 Williams L.R., Fan K.F., Bentley R.P. Custom-made titanium cranioplasty: early and late complications of 151 cranioplasties and review of the literature. Int J Oral Maxillofac Surg. 2015;44(5):599–608. DOI: 10.1016/j.ijom.2014.09.006
- 10 Hanko M., Smarkova K., Hanzel R., Snopko P., Opsenak R., Kolarovszki B. Analysis of clinical efficiency and early postoperative complications after cranioplasty. Bratisl Lek Listy. 2021;122(7):461–8. DOI: 10.4149/BLL_2021_076
- 11 Shie C.S.M., Antony D., Thien A. Outcomes and Associated complications of cranioplasty following craniectomy in Brunei Darussalam. Asian J Neurosurg. 2022;17(3):423–8. DOI: 10.1055/s-0042-1751007

- 12 Shay T., Belzberg M., Asemota A.O., Mitchell K.A., Wolff A., Santiago G.F., et al. Risk of complications in primary versus revision-type cranioplasty. *J Craniofac Surg.* 2020;31(2):423–7. DOI: 10.1097/SCS.00000000000006134
- 13 Chasles O.G., Kokot K., Fercho J., Siemiński M., Szmuda T. Comparison of complications in early and late cranioplasty following decompressive craniectomy due to traumatic brain injury: systematic review and meta-analysis. *J Clin Med.* 2025;14(12):4176. DOI: 10.3390/jcm14124176
- 14 Goedemans T., Verbaan D., van der Veer O., Bot M., Post R., Hoogmoed J., et al. Complications in cranioplasty after decompressive craniectomy: timing of the intervention. *J Neurol.* 2020;267(5):1312–20. DOI: 10.1007/s00415-020-09695-6
- 15 Aloraidi A., Alkhaibary A., Alharbi A., Alnefaie N., Alaglan A., AlQarni A., et al. Effect of cranioplasty timing on the functional neurological outcome and postoperative complications. *Surg Neurol Int.* 2021;12:264. DOI: 10.25259/SNI_802_2020
- 16 Birgersson U., Wettervik T.S., Sundblom J., Linder L.K.B. The role of autologous bone in cranioplasty. A systematic review of complications and risk factors by using stored bone. *Acta Neurochir (Wien).* 2024;166(1):438. DOI: 10.1007/s00701-024-06312-7
- 17 Zaed I., Faedo F., Chibbaro S., Cannizzaro D., Tomei M., Servadei F., et al. Prevalence of postoperative complications of autologous and heterologous cranioplasty in the pediatric population: a systematic review of the literature. *Pediatr Neurosurg.* 2022;57(4):238–44. DOI: 10.1159/000524874
- 18 Roh H., Kim J., Kim J.H., Chong K., Yoon W.K., Kwon T.H., et al. Analysis of complications after cranioplasty with a customized three-dimensional titanium mesh plate. *World Neurosurg.* 2019;123:e39–44. DOI: 10.1016/j.wneu.2018.10.227
- 19 Yao S., Zhang Q., Mai Y., Yang H., Li Y., Zhang M., et al. Outcome and risk factors of complications after cranioplasty with polyetheretherketone and titanium mesh: A single-center retrospective study. *Front Neurol.* 2022;13:926436. DOI: 10.3389/fneur.2022.926436
- 20 Hill C.S., Luoma A.M., Wilson S.R., Kitchen N. Titanium cranioplasty and the prediction of complications. *Br J Neurosurg.* 2012;26(6):832–7. DOI: 10.3109/02688697.2012.692839
- 21 He Z., Ma Y., Yang C., Hui J., Mao Q., Gao G., et al. A Perioperative paradigm of cranioplasty with polyetheretherketone: comprehensive management for preventing postoperative complications. *Front Surg.* 2022;9:856743. DOI: 10.3389/fsurg.2022.856743
- 22 Chen L., Li J., Huang S., Ma J., Zhou L. Perioperative management and prevention of postoperative complications in patients undergoing cranioplasty with polyetheretherketone. *J Plast Reconstr Aesthet Surg.* 2023;84:71–8. DOI: 10.1016/j.bjps.2023.05.019
- 23 Yeap M.C., Tu P.H., Liu Z.H., Hsieh P.C., Liu Y.T., Lee C.Y., et al. Long-term complications of cranioplasty using stored autologous bone graft, three-dimensional polymethyl methacrylate, or titanium mesh after decompressive craniectomy: a single-center experience after 596 procedures. *World Neurosurg.* 2019;128:e841–50. DOI: 10.1016/j.wneu.2019.05.005
- 24 Li W., Wang B., Li T., Ma Y., Jin H., Zhao J., et al. Causal and interpretable machine learning framework for postcranioplasty risk prediction and surgical decision support. *NPJ Digit Med.* 2026 Jan 21. DOI: 10.1038/s41746-026-02370-6
- 25 Bader E.R., Kobets A.J., Ammar A., Goodrich J.T. Factors predicting complications following cranioplasty. *J Craniomaxillofac Surg.* 2022;50(2):134–9. DOI: 10.1016/j.jcms.2021.08.001
- 26 Zawy Alsofy S., Stroop R., Fusek I., Sakellaropoulou I., Lewitz M., Nakamura M., et al. Early autologous cranioplasty: complications and identification of risk factors using virtual reality visualisation technique. *Br J Neurosurg.* 2019;33(6):664–70. DOI: 10.1080/02688697.2019.1661962

Информированное согласие. Информированное согласие пациента на публикацию данных получено.

Statement of informed consent. Written informed consent was obtained from the patient for publication of this case report and accompanying materials.

Информация о конфликте интересов. Конфликт интересов отсутствует

Conflict of interest. The authors declare no conflict of interest.

Информация о спонсорстве. Данная работа не финансировалась.

Sponsorship data. This work was not funded.

Вклад авторов. Все авторы внесли эквивалентный вклад в подготовку публикации.

Author contributions. The authors contributed equally to this article.