



Козлов Сергей Васильевич — д.м.н., профессор, кафедра онкологии
orcid.org/0000-0002-0741-0446

Каганов Олег Игоревич — д.м.н., профессор, кафедра онкологии
orcid.org/0000-0003-1765-6965

Ткачев Максим Валерьевич — к.м.н., кафедра онкологии, онкологическое отделение (опухолей молочной железы) № 1
orcid.org/0000-0002-4183-0647

Букин Артем Владимирович — ординатор, кафедра онкологии
orcid.org/0009-0008-8083-2689

Анализ клинических исходов при использовании разработанного способа органосохраняющего лечения рака молочной железы

С.В. Козлов^{1,2}, О.И. Каганов^{1,2}, М.В. Ткачев^{1,2}, А.В. Букин^{2*}

¹ Самарский областной клинический онкологический диспансер, Россия, Самара

² Самарский государственный медицинский университет, Россия, Самара

* Контакты: **Букин Артем Владимирович**, e-mail: aarbukin@yandex.ru

Аннотация

Введение. Развитие и оптимизация методов хирургического лечения рака молочной железы способствуют сохранению высокого качества жизни пациенток после оперативных вмешательств. Цель исследования: сравнить ближайшие и отдаленные результаты использования на практике разработанного варианта органосохраняющих операций. **Материалы и методы.** Дизайн исследования предусматривал ретроспективное изучение медицинской документации 194 женщин с верифицированным диагнозом «рак молочной железы», проходивших специализированное лечение в условиях онкологического диспансера Самарской области в 2011–2020 гг. В зависимости от объема и характера хирургического вмешательства пациентки были стратифицированы на две группы: контрольную ($n = 96$), где выполнялись стандартные органосохраняющие операции, и основную ($n = 98$), в которой применялся разработанный метод выбора объема хирургического лечения, основанный на фиксации свободного края латерального кожно-жирового лоскута в аксиллярной области в проекции *nervus thoracicus longus*. Регистрировались длительность операции и объем кровопотери. Анализ безрецидивной и общей выживаемости осуществлялся методом Каплана – Мейера. Качество жизни оценивалось с использованием опросника Breast-Q до операции и через 6 месяцев после лечения. Применялись параметрические и непараметрические методы статистического анализа при $p < 0,05$. **Результаты и обсуждение.** Средняя длительность операции составила $76,3 \pm 23,3$ минуты в первой группе и $65,5 \pm 18,3$ минуты во второй ($p < 0,001$). Объем кровопотери достигал $53,1 \pm 26,2$ и $49,0 \pm 14,3$ мл соответственно ($p = 0,18$). Длительно существующая неинфицированная серома выявлена у 19 пациенток первой группы и у 7 – второй ($p = 0,009$). **Заключение.** Применение разработанного подхода сопровождается статистически значимым уменьшением частоты послеоперационных осложнений при отсутствии различий отдаленных результатов лечения.

Ключевые слова: рак молочной железы, хирургическое лечение, органосохраняющие операции, хирургический лоскут, биопсия сторожевого лимфатического узла, удаление лимфатического узла, безрецидивная выживаемость

Для цитирования: Козлов С.В., Каганов О.И., Ткачев М.В., Букин А.В. Анализ клинических исходов при использовании разработанного способа органосохраняющего лечения рака молочной железы. *Креативная хирургия и онкология*. 2026;16(2):122–128. <https://doi.org/10.24060/2076-3093-2026-16-2-122-128>

Поступила в редакцию: 27.02.2026

Поступила после рецензирования и доработки: 29.04.2026

Принята к публикации: 12.05.2026

Analysis of Clinical Outcomes Following Implementation of a Newly Developed Breast-Conserving Surgical Technique

Sergey V. Kozlov^{1,2}, Oleg I. Kaganov^{1,2}, Maksim V. Tkachev^{1,2}, Artyom V. Bukin^{2,*}

¹Samara Regional Clinical Oncology Dispensary, Samara, Russian Federation

²Samara State Medical University, Samara, Russian Federation

* Correspondence to: Artyom V. Bukin, e-mail: aarbukin@yandex.ru

Abstract

Introduction. Advances in surgical management of breast cancer have substantially improved postoperative quality of life. Aim. This study compares short-term and long-term outcomes associated with a newly developed breast-conserving surgical technique in routine clinical practice. **Materials and methods.** A retrospective review was conducted of medical records from 194 women with histologically confirmed breast cancer treated at the Samara Regional Oncology Center (Samara, Russia) between 2011 and 2020. Based on the extent and characteristics of surgical intervention, patients were stratified into two groups: a control group ($n = 96$) that underwent standard breast-conserving surgery and a main group ($n = 98$) that was treated using a newly developed method for determining surgical volume. The technique involved securing the free edge of the lateral thoracoaxillary dermal-fat flap in the axillary region along the anatomical course of the long thoracic nerve. Operative time and intraoperative blood loss were recorded. Disease-free and overall survival were analyzed using the Kaplan–Meier method. Quality of life was assessed using the Breast-Q questionnaire preoperatively and 6 months after treatment. Parametric and non-parametric statistical methods were applied, with significance set at $p < 0.05$. **Results and discussion.** Mean operative time was 76.3 ± 23.3 minutes in the control group and 65.5 ± 18.3 minutes in the main group ($p < 0.001$). Blood loss averaged 53.1 ± 26.2 mL and 49.0 ± 14.3 mL, respectively ($p = 0.18$). Persistent non-infected seroma occurred in 19 patients in the control group and 7 patients in the main group ($p = 0.009$). The developed technique was associated with a statistically significant reduction in postoperative complications, while long-term oncologic outcomes did not differ between groups. **Conclusion.** Use of the newly developed breast-conserving technique significantly reduces postoperative complication rates without compromising long-term treatment outcomes.

Keywords: breast cancer, surgical treatment, breast-conserving surgery, surgical flap, sentinel lymph node biopsy, lymph node excision, disease-free survival

For citation: Kozlov S.V., Kaganov O.I., Tkachev M.V., Bukin A.V. Analysis of clinical outcomes following implementation of a newly developed breast-conserving surgical technique. *Creative Surgery and Oncology*. 2026;16(2):122–128. <https://doi.org/10.24060/2076-3093-2026-16-2-122-128>

Received: 27.02.2026

Revised: 29.04.2026

Accepted: 12.05.2026

Sergey V. Kozlov – Dr. Sci. (Med.), Prof.,
Department of Oncology
orcid.org/0000-0002-0741-0446

Oleg I. Kaganov – Dr. Sci. (Med.), Prof.,
Department of Oncology
orcid.org/0000-0003-1765-6965

Maksim V. Tkachev – Cand. Sci. (Med.),
Department of Oncology, Oncology Unit No. 1
(Breast Tumor)
orcid.org/0000-0002-4183-0647

Artyom V. Bukin – Resident, Department
of Oncology
orcid.org/0009-0008-8083-2689

ВВЕДЕНИЕ

Проблема рака молочной железы по-прежнему занимает одно из ведущих мест среди приоритетных направлений современной медицины, что обусловлено высокой распространенностью данной патологии в женской популяции во всем мире. По данным ВОЗ, в 2022 году было зарегистрировано около 2,3 млн новых случаев заболевания, при этом число летальных исходов составило порядка 670 тыс. [1]. За последнее десятилетие накопленный значительный объем клинических и научных данных, позволивший существенно расширить представления о биологии опухолевого процесса и оптимизировать подходы к лечению рака молочной железы на различных стадиях его течения [2]. Расширение программ скрининга, в том числе за счет повышения доступности маммографических исследований, а также внедрение современных терапевтических и хирургических технологий способствовали снижению показателей смертности [3]. В настоящее время все чаще заболевание выявляется на ранних этапах, что создает предпосылки для применения органосохраняющих хирургических вмешательств [4].

При оценке эффективности лечения рака молочной железы в современной клинической практике все большее значение придается не только показателям выживаемости, но и параметрам качества жизни пациенток. Отмечается устойчивая тенденция к расширенному анализу данного показателя [5]. Совершенствование хирургических технологий позволяет минимизировать функциональные и эстетические потери, обеспечивая сохранение высокого уровня качества жизни после оперативного лечения [6].

Цель исследования — дать оценку ближайшим и отдаленным результатам применения авторского варианта органосохраняющей операции.

МАТЕРИАЛЫ И МЕТОДЫ

Настоящее исследование имело сравнительный характер и было направлено на оценку результатов лечения пациенток, оперированных с применением новой хирургической методики, по сравнению с группой наблюдения, в которой данный подход не использовался. Проведение исследования одобрено локальным этическим комитетом Самарского областного клинического онкологического диспансера — СОКОД (протокол № 14 от 02.08.2010). Все участники исследования подписали форму информированного добровольного согласия до включения в исследование (в день госпитализации).

Согласно действующим методическим рекомендациям МЗ РФ при раке молочной железы приоритет отдается органосохраняющим оперативным вмешательствам, предполагающим иссечение опухолевого очага с минимальным объемом окружающих здоровых тканей (уровень убедительности рекомендаций — А, уровень доказательности — Ia).

Контрольную группу составили 194 пациентки, которым органосохраняющие операции выполнялись в составе комбинированного лечения. Тактика хирургического вмешательства определялась индивидуально с учетом основных клинико-морфологических характеристик опухолевого процесса, включая стадию заболевания, гистологическую форму и молекулярно-биологический подтип новообразования. В первую группу ($n = 96$), представленную историческим контролем, вошли пациентки, прооперированные в период с 2011 по 2015 г. с применением стандартных органосохраняющих методик. Вторую группу составили 98 женщин, хирургическое лечение которых проводилось в 2016–2020 гг. с использованием новой методики [7].

Пациенткам группы сравнения на предоперационном этапе выполнялась разметка операционного поля в положении стоя с обозначением границ опухолевого образования с отступом не менее 2 мм от визуально определяемого края.

Описание метода. После двукратной антисептической обработки операционного поля кожные разрезы выполнялись в соответствии с ранее нанесенной разметкой. Резекция ткани молочной железы осуществлялась единым блоком с опухолевым образованием, после чего проводилось срочное морфологическое исследование краев резекции. Для последующего проведения адъювантной лучевой терапии ложе удаленной опухоли маркировалось рентген-контрастными клипсами в количестве не менее пяти [8].

На следующем этапе осуществлялось выделение жировой клетчатки в медиальном отделе области подмышечной вены с последующим выполнением биопсии сигнального лимфатического узла либо регионарной лимфодиссекции. С целью адекватного отведения раневого отделяемого дренирование подмышечной области и зоны резекции выполнялось с использованием трубчатых полихлорвиниловых дренажей [9].

Далее проводилось моделирование положения латерального кожно-жирового лоскута в подмышечной области за счет дозированного натяжения его свободного края с целью предотвращения деформации тканей [10]. Лоскут фиксировался швами максимально близко к ходу длинного грудного нерва, с выполнением дополнительной шовной фиксации на расстоянии 15–20 мм медиальнее первичной точки вкола. Завершающим этапом операции являлись контроль гемостаза, удаление возможных инородных тел, послейное закрытие операционной раны и наложение асептической повязки.

Объем хирургического вмешательства на регионарных лимфатических узлах определялся степенью их вовлеченности в опухолевый процесс. При наличии признаков метастатического поражения лимфоузлов подмышечной области по данным ультразвукового исследования и цитологического анализа выполнялось их удаление [11]. В отсутствие указанных изменений ограничивались проведением биопсии сторожевых лимфатических узлов [12].

Критерии включения в исследование:

- неинвазивная карцинома DCIS;
- рак молочной железы (PMЖ) I стадии — cT1N0M0, IIA стадии — cT2N0M0, cT1N1M0 и IIB стадии — cT2N1M0;
- PMЖ IIA стадии (cT2N0M0, cT1N1M0) и IIB стадии (cT2N1M0, cT3N0M0) после неoadъювантного лечения с частичной или полной регрессией (PR, CR);
- отсутствие мутаций BRCA1, BRCA2, CHECK и любых злокачественных опухолей у родственников 1–2-й степеней родства;
- отсутствие внутрипротокового компонента по данным биопсии;
- отсутствие опухоли по краю резекции;
- нормальное функционирование сердечноvascularной, респираторной, урогенитальной и прочих систем организма, что является обязательным условием для проведения оперативного лечения;
- желание больной сохранить молочную железу;
- техническая возможность выполнения органосохраняющей операции;
- для предотвращения значительной деформации и достижения удовлетворительного эстетического эффекта важно, чтобы размер опухоли не превышал одну восьмую от общего объема молочной железы [13].

Критерии исключения:

- отказ пациента от органосохраняющей операции;
- местнораспространенный первично неоперабельный инвазивный РМЖ (cT1N2-3M0, cT2N2-3M0, cT3N1-3M0 cT4N0-3M0-1);
- опухоль по краю резекции;
- РМЖ IIA стадии (cT2N0M0, cT1N1M0) и IIB стадии (cT2N1M0, cT3N0M0) после неоадьювантного лечения при отсутствии эффекта (NR);
- признаки распространенного внутрипротокового роста опухоли по данным маммографии и/или МРТ, не позволяющие удалить всю зону роста опухоли с достижением чистоты краев резекции с запасом не менее 2 мм и сформировать удовлетворительный косметический результат [14];
- рак Педжета молочной железы;
- наличие мутаций генов, ассоциированных с РМЖ, или злокачественных опухолей у родственников 1–2-й степеней родства;
- внутрипротоковый компонент в материале при биопсии;
- первично-множественный синхронный рак;
- отсутствие возможности провести органосохраняющее вмешательство, обеспечивающее как чистоту краев удаленного участка, так и удовлетворительное эстетическое состояние груди [15];
- патологические микрокальцинаты, выходящие за пределы опухолевого узла, либо иные тяжелые сопутствующие заболевания в стадии декомпенсации [16].

Анализ различных параметров у пациенток контрольной выборки показал, что средний возраст в первой группе составил $54,83 \pm 0,93$ года, тогда как во второй группе данный показатель равнялся $55,70 \pm 2,00$ года. При этом у большинства женщин на момент выполнения хирургического вмешательства возраст не превышал 59 лет: в первой группе – у 70 пациенток (72,62%), во второй – у 58 пациенток (59,18%). Указанная возрастная структура является клинически значимой, поскольку именно у данной категории больных возможно достижение

оптимальных показателей качества жизни за счет применения органосохраняющих хирургических технологий [17].

Распределение пациенток по стадиям опухолевого процесса свидетельствовало о преобладании II стадии рака молочной железы в обеих группах наблюдения (52,09% в первой группе и 51,77% во второй). Несмотря на распространенность данной стадии заболевания, использование онкопластических резекций позволило выполнять вмешательства с сохранением органа [18]. Как следует из данных, представленных в таблице 1, сравниваемые группы не имели статистически значимых различий по стадии заболевания ($\chi^2 = 0,722$).

Дополнительно в исследуемых группах проведен анализ гистологической структуры и биологических характеристик опухолей, что позволяло определить необходимость проведения неоадьювантной терапии [19]. Сведения о распределении пациенток в зависимости от гистологического варианта первичной опухоли представлены в таблице 1. Статистическая обработка основывалась на количественных показателях, полученных при сравнении двух независимых выборок.

Анализ морфологической структуры опухоли показал, что доминирующим гистологическим вариантом рака молочной железы являлась инвазивная карцинома без специфических признаков, что соответствует данным общемировой статистики [20]. Второе место по частоте встречаемости занимала инвазивная лобулярная форма заболевания. Сравнительная оценка численности пациенток в первой и второй группах продемонстрировала их сопоставимость по гистологическому строению первичной опухоли, что подтверждалось отсутствием статистически значимых различий ($\chi^2 = 0,722$).

Распределение пациенток в зависимости от биологического подтипа опухоли представлено в таблице 2. Статистический анализ выполнялся на основе количественных данных, полученных при сравнении двух независимых выборок [21].

В структуре биологических подтипов опухолевого процесса в обеих группах преобладал люминальный А-вариант. В первой группе данный подтип был диагностирован у 47 пациен-

Таблица 1. Распределение больных исходя из гистологического типа строения первичной опухоли
Table 1. Distribution of patients by histological type of primary tumor

Гистологический тип опухоли	Подгруппа 1 (n = 96)		Подгруппа 2 (n = 98)	
	Абс. число	%	Абс. число	%
Инвазивный без признаков специфичности	52	54,17	50	51,02
Инвазивный дольковый	29	30,21	35	35,71
Другие типы	15	15,63	13	13,27
Всего	96	100	98	100

Примечание: $\chi^2 = 0,722$; $p > 0,05$.

Note: $\chi^2 = 0.722$; $p > 0.05$.

Таблица 2. Распределение больных в зависимости от биологического подтипа первичной опухоли в исследуемых группах
Table 2. Distribution of patients by biological subtype of primary tumor

Биологический подтип	1-я группа (n = 96)		2-я группа (n = 98)	
	Абс. число	%	Абс. число	%
Люминальный А	47	48,96	51	52,04
Люминальный В	34	35,42	35	35,72
Другие (HER2+, базальноподобный)	15	15,66	12	12,24
Всего	96	100	98	100

Примечание: $\chi^2 = 0,491$; $p > 0,05$.

Note: $\chi^2 = 0.491$; $p > 0.05$.

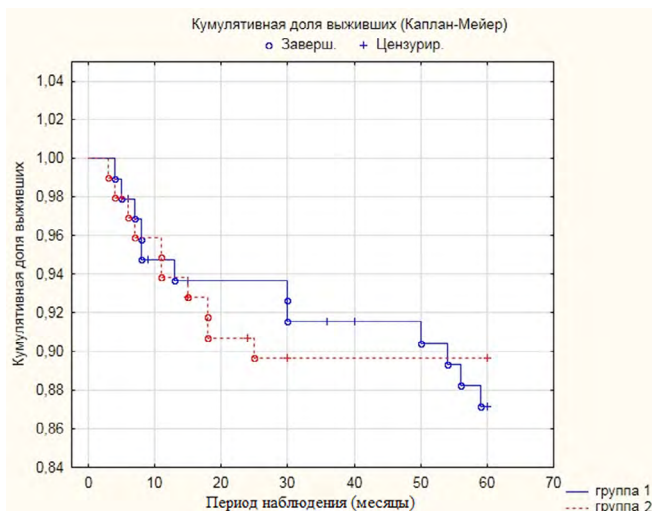


Рисунок 1. Безрецидивная выживаемость (Каплан – Майер) в 1-й и 2-й группах сравнения

Figure 1. Disease-free survival (Kaplan–Meier) in Groups 1 and 2

Таблица 3. Распределение пациентов на контрольные группы на основании использования методов терапии при ухудшении состояния и рецидива симптомов в области хирургического вмешательства

Table 3. Distribution of patients by treatment modality used for symptom recurrence or deterioration

Варианты лечения	1-я группа (n = 96)	2-я группа (n = 98)
	Абс. число	Абс. число
Хирургическое вмешательство в сочетании с системной терапией	6	8
Исключительно системное лечение	5	2
Комплексный подход с лучевой терапией	1	0
Всего	12	10

Примечание: $\chi^2 = 2,143$; $p = 0,709$. Критерий Фишера: $p = 0,501$ (различия не значимы).

Note: $\chi^2 = 2.143$; $p = 0.709$; Fisher's exact test $p = 0.501$ (not significant).

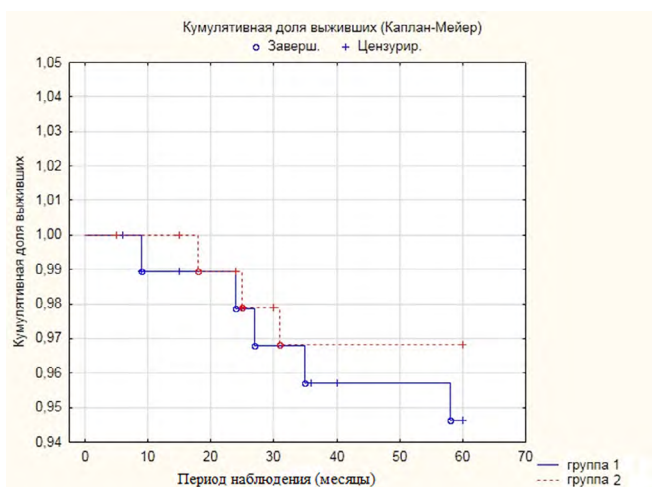


Рисунок 2. Общая выживаемость (Каплан – Майер) в 1-й и 2-й группах сравнения

Figure 2. Overall survival (Kaplan–Meier) in Groups 1 and 2

ток (48,96 %), во второй – у 51 женщины (52,04 %). Полученные показатели согласуются с ранее опубликованными данными о распределении биологических подтипов рака молочной железы [22]. Согласно сведениям, приведенным в таблице 2, статистически значимых различий между группами по данному признаку выявлено не было ($p > 0,05$).

Лечебная тактика для каждой пациентки формировалась индивидуально с учетом стадии опухолевого процесса, гистологического варианта новообразования и его молекулярно-биологических характеристик [23]. При выборе способа органосохраняющего хирургического вмешательства ключевое значение придавалось анатомическим особенностям молочной железы, размерам опухоли и ее топографической локализации, включая пораженный квадрант [24]. Комплексная предоперационная подготовка и обоснованный подбор хирургической техники способствовали достижению благоприятного эстетического результата и высокой степени удовлетворенности пациентов результатами лечения [25].

В рамках исследования все участницы заполняли опросник Breast-Q за сутки до проведения оперативного вмешательства, а также через 6 месяцев после завершения лечебных мероприятий [26].

Статистическая обработка полученных данных осуществлялась с использованием программного пакета Statistica версии 10.0. Для анализа применялись как параметрические методы (t -критерий Стьюдента), так и непараметрические статистические тесты (критерий Манна – Уитни, χ^2 и точный критерий Фишера). Критический уровень статистической значимости принимался равным $p < 0,05$.

РЕЗУЛЬТАТЫ И ОБСУЖДЕНИЕ

С целью анализа непосредственных результатов лечения пациенток контрольной группы оценивались основные характеристики оперативного вмешательства: объем выполненной лимфодиссекции, длительность хирургического этапа и интраоперационная кровопотеря [27].

Удаление дренажных систем осуществляли при уменьшении объема лимфоотделения до 50 мл в сутки, однако срок их стояния не превышал 7 дней после операции.

Также проанализированы результаты лечения больных контрольной группы, перенесших органосохраняющие вмешательства. Медиана периода наблюдения в основной группе составила 39 месяцев (интерквартильный размах 25–75 перцентилей), в то время как в контрольной группе данный показатель достигал 45 месяцев (интерквартильный размах 25–75 перцентилей).

Показатели безрецидивной выживаемости в подгруппах сравнения на рисунке 1.

В течение пятилетнего периода наблюдения безрецидивная выживаемость в первой группе составила 87,14 %, тогда как во второй группе данный показатель был несколько выше – 89,74 %. Сравнительный анализ кривых безрецидивной выживаемости продемонстрировал отсутствие статистически значимых различий между группами (лог-ранговый критерий = 0,465; $p = 0,642$; 95 % доверительный интервал 83,3–95,5 %).

В первой группе наблюдались эпизоды рецидива заболевания и прогрессирования процесса, что обусловило необходимость пересмотра и коррекции проводимой терапии [28]; соответствующие данные представлены в таблице 3. Статистическая обработка включала сопоставление количественных показателей в двух независимых выборках.

Отношение шансов составило 1,257 (95 % доверительный интервал 0,514–3,074).

Следовательно, вероятность прохождения терапии у пациентов из первой группы была на 26 % выше по сравнению с представительницами второй группы. Тем не менее 95 % доверительный интервал охватывает единицу, что означает, что различия между группами не достигают уровня статистической значимости.

В первой группе пациентов пятилетняя общая выживаемость составила 94,71 %, во второй – 96,74 %; 95 % доверительный интервал варьировал от 91,3 до 99,0 %. Согласно данным, представленным на рисунке 2, различия между кривыми выживаемости в сравниваемых группах статистически значимыми не являлись (лог-ранговый критерий = 0,74; $p = 0,46$).

Повторное анкетирование с применением опросника Breast-Q проводилось через шесть месяцев после окончания лечения, в период планового диспансерного наблюдения. По данным научной литературы, именно этот срок рассматри-

вается как наиболее информативный для анализа результатов эстетической реконструкции [29]. При этом каждый раздел анкеты мог оцениваться автономно, что позволяло проводить детальный разбор отдельных параметров.

ЗАКЛЮЧЕНИЕ

Использование разработанного алгоритма «Выбор объема хирургического вмешательства у пациенток с раком молочной железы» (свидетельство о государственной регистрации базы данных № 2017621168 от 09.10.2017) во второй группе способствовало достоверному снижению частоты послеоперационных осложнений I–II степени в области вмешательства по сравнению с первой группой, где применялась стандартная тактика лечения. При этом показатели отдаленных результатов в обеих группах были сопоставимы.

СПИСОК ЛИТЕРАТУРЫ / REFERENCES

1. Cardoso F., Paluch-Shimon S., Senkus E., Curigliano G., Aapro M.S., André F., et al. 5th ESO-ESMO international consensus guidelines for advanced breast cancer (ABC 5). *Ann Oncol.* 2020;31(12):1623–49. DOI: 10.1016/j.annonc.2020.09.010
2. Derouane F., van Marcke C., Berlière M., Gerday A., Fellah L., Leconte I., et al. Predictive biomarkers of response to neoadjuvant chemotherapy in breast cancer: current and future perspectives for precision medicine. *Cancers (Basel).* 2022;14(16):3876. DOI: 10.3390/cancers14163876
3. Burstein H.J., Curigliano G., Thürlimann B., Weber W.P., Poortmans P., Regan M.M., et al. Customizing local and systemic therapies for women with early breast cancer: the St. Gallen International Consensus Guidelines for treatment of early breast cancer 2021. *Ann Oncol.* 2021;32(10):1216–35. DOI: 10.1016/j.annonc.2021.06.023
4. Stankowski-Drengler T.J., Livingston-Rosanoff D., Schumacher J.R., Hanlon B.M., Hitchcock M.E., Neuman H.B. Breast cancer outcomes of neoadjuvant versus adjuvant chemotherapy by receptor subtype: a scoping review. *J Surg Res.* 2020;254:83–90. DOI: 10.1016/j.jss.2020.04.011
5. Agostinetto E., Gligorov J., Piccart M. Systemic therapy for early-stage breast cancer: learning from the past to build the future. *Nat Rev Clin Oncol.* 2022;19(12):763–74. DOI: 10.1038/s41571-022-00687-1
6. Волченко А.А., Пак Д.Д., Усов Ф.Н. Реконструктивно-пластические операции у больных раком молочной железы. Опухоли женской репродуктивной системы. 2011;3:29–32. Volchenko A.A., Pak D.D., Usov F.N. Repair plastic surgery in patients with breast cancer. *Tumors of female reproductive system.* 2011;3:29–32 (In Russ.).
7. Ткачев М.В. Выбор объема хирургического лечения для больных с диагнозом рак молочной железы: свидетельство о регистрации базы данных Российская Федерация № 201762117 от 19.10.2017. Tkachev M.V. Selection of the volume of surgical treatment for patients diagnosed with breast cancer: Russian Federation Certificate of state registration of the database No. 2017621170. 2017 Oct. 10 (In Russ.).
8. Dines L.M., Stellander A.K.L., Schmidt V.J., Rose M. Oncoplastic breast surgery for patients with breast cancer. *Ugeskr Laeger.* 2023;185(34):V11220669. PMID: 37622607
9. Thiessen F.E.F., Tjalma W.A.A., Tondou T. Breast reconstruction after breast conservation therapy for breast cancer. *Eur J Obstet Gynecol Reprod Biol.* 2018;230:233–8. DOI: 10.1016/j.ejogrb.2018.03.049
10. Тимербулатов В.М., Тимербулатов Ш.В., Тимербулатов М.В. Классификация хирургических осложнений. *Хирургия. Журнал им. Н.И. Пирогова.* 2018;9:61–5. DOI: 10.17116/hirurgia201809162
Timerbulatov V.M., Timerbulatov Sh.V., Timerbulatov M.V. Classification of surgical complications. *Pirogov Russian journal of surgery.* 2018;9:61–5 (In Russ.). DOI: 10.17116/hirurgia201809162
11. Arora N., Patel R., Sohi G., Merchant S., Martou G. A scoping review of the application of breast-q in surgical research. *JPRAS Open.* 2023;37:9–23. DOI: 10.1016/j.jpra.2023.04.005
12. Christiansen P., Mele M., Bodilsen A., Rocco N., Zachariae R. Breast-conserving surgery or mastectomy?: Impact on survival. *Ann Surg Open.* 2022;3(4):e205. DOI: 10.1097/AS9.0000000000000205
13. Bundred J.R., Michael S., Stuart B., Cutress R.I., Beckmann K., Holleccek B., et al. Margin status and survival outcomes after breast cancer conservation surgery: prospectively registered systematic review and meta-analysis. *BMJ.* 2022;378:e070346. DOI: 10.1136/bmj-2022-070346
14. Vasilyeva E., Nichol A., Bakos B., Barton A., Goecke M., Lam E., et al. Breast conserving surgery combined with radiation therapy offers improved survival over mastectomy in early-stage breast cancer. *Am J Surg.* 2024;231:70–3. DOI: 10.1016/j.amjsurg.2023.05.005
15. Chen Q., Qu L., He Y., Deng Y., Zhou Q., Yi W. Comparative effectiveness of nipple-sparing mastectomy and breast-conserving surgery on long-term prognosis in breast cancer. *Front Endocrinol (Lausanne).* 2023;14:1222651. DOI: 10.3389/fendo.2023.1222651
16. Ahmed G.A., Baron D.H., Agrawal A. Oncologic and cosmetic outcomes of oncoplastic breast-conserving surgery after neoadjuvant systemic therapy: systematic review and meta-analysis. *Breast Cancer Res Treat.* 2025;209(2):229–52. DOI: 10.1007/s10549-024-07566-6
17. Chua Wern Ee M., Lee Shi Hui A., Chew W.H., Cua-Delos Santos E.E., Li Siwei S., Xian S.M., et al. Oncological outcomes following extreme oncoplastic breast conserving surgery (eOPBCS) for locally advanced breast cancer (LABC): A systematic review and meta-analysis. *Breast.* 2025;79:103869. DOI: 10.1016/j.breast.2024.103869
18. Tian R., Zheng Y., Liu R., Jiang C., Zheng H. Efficacy and safety of oncoplastic breast-conserving surgery versus conventional breast-conserving surgery: An updated meta-analysis. *Breast.* 2024;103784. DOI: 10.1016/j.breast.2024.103784

19. Torras I., Cebrecos I., Castillo H., Mension E. Evolution of breast conserving surgery-current implementation of oncoplastic techniques in breast conserving surgery: a literature review. *Gland Surg.* 2024;13(3):412–25. DOI: 10.21037/ggs-23-454
20. Reid A., Thomas R., Pieri A., Critchley A., Kalra L., Carter J., et al. The impact of advanced oncoplastic surgery on breast-conserving surgery rates: A retrospective cohort study of 3,875 breast cancer procedures at a tertiary referral centre. *Breast.* 2024;78:103814. DOI: 10.1016/j.breast.2024.103814
21. Morrow M., Van Zee K.J., Solin L.J., Houssami N., Chavez-MacGregor M., Harris J.R., et al. Society of surgical oncology - American society for radiation oncology-American society of clinical oncology consensus guideline on margins for breast-conserving surgery with whole-breast irradiation in ductal carcinoma in situ. *Ann Surg Oncol.* 2016;23(12):3801–10. DOI: 10.1245/s10434-016-5449-z
22. de Boniface J., Frisell J., Andersson Y., Bergkvist L., Ahlgren J., Rydén L., et al. Survival and axillary recurrence following sentinel node-positive breast cancer without completion axillary lymph node dissection: the randomized SENOMAC trial. *BMC Oncol.* 2017;17:379. DOI: 10.1186/s12885-017-3361-y
23. Reitsamer R., Peintinger F. Prepectoral implant placement and complete coverage with porcine acellular dermal matrix: A new technique for direct-to-implant breast reconstruction after nipple-sparing mastectomy. *J Plast Reconstr Aesthet Surg.* 2015;68(2):162–7. DOI: 10.1016/j.bjps.2014.10.012
24. Jaggi R., Griffith K.A., Harris E.E., Wright J.L., Recht A., Taghian A.G., et al. Omission of radiotherapy after breast-conserving surgery for women with breast cancer with low clinical and genomic risk: 5-year outcomes of IDEA. *J Clin Oncol.* 2024;42(4):390–8. DOI: 10.1200/JCO.23.02270
25. Moo T.A., Sanford R., Dang C., Morrow M. Overview of breast cancer therapy. *PET Clin.* 2018;13(3):339–54. DOI: 10.1016/j.cpet.2018.02.006
26. Weber W.P., Soysal S.D., El-Tamer M., Sacchini V., Knauer M., Tausch C., et al. First international consensus conference on standardization of oncoplastic breast conserving surgery. *Breast Cancer Res Treat.* 2017;165(1):139–49. DOI: 10.1007/s10549-017-4314-5
27. McLaughlin S.A., DeSnyder S.M., Klimberg S., Alatraste M., Boccardo F., Smith M.L., et al. Considerations for clinicians in the diagnosis, prevention, and treatment of breast cancer-related lymphedema, recommendations from an expert panel: Part 2: preventive and therapeutic options. *Ann Surg Oncol.* 2017;24(10):2827–35. DOI: 10.1245/s10434-017-5964-6
28. Giuliano A.E., Ballman K.V., McCall L., Beitsch P.D., Brennan M.B., Kelemen P.R., et al. Effect of axillary dissection vs no axillary dissection on 10-year overall survival among women with invasive breast cancer and sentinel node metastasis: The ACOSOG Z0011 (Alliance) Randomized Clinical Trial. *JAMA.* 2017;318(10):918–26. DOI: 10.1001/jama.2017.11470
29. Agrawal S.K., Imran M.M., Sethi S., Yadav S.K., Agarwal P., Sharma D. Sentinel lymph node biopsy vs. axillary lymph node dissection for early-stage breast cancer and sentinel lymph node metastasis: an updated systematic review and meta-analysis with special focus on locoregional recurrence and regional node irradiation. *Breast Cancer (Auckl).* 2025;19:11782234251335409. DOI: 10.1177/11782234251335409

Информация о конфликте интересов. Конфликт интересов отсутствует.

Conflict of interest. The authors declare no conflict of interest.

Информация о спонсорстве. Данная работа не финансировалась.

Sponsorship data. This work is not funded.

Вклад авторов:

Козлов С.В. – разработка концепции, анализ данных, руководство исследованием;

Каганов О.И. – разработка концепции, руководство исследованием;

Ткачев М.В. – работа с данными, пересмотр и редактирование рукописи, руководство исследованием;

Букин А.В. – работа с данными, написание черновика, пересмотр и редактирование рукописи.

Author contributions:

Kozlov S.V. – study concept, data analysis, study supervision;

Kaganov O.I. – study concept, study supervision;

Tkachev M.V. – data management, manuscript revision and editing, study supervision;

Bukin A.V. – data management, manuscript drafting, revision, and editing.