КРЕАТИВНАЯ ХИРУРГИЯ *и* ОНКОЛОГИЯ

CREATIVE SURGERY *and* ONCOLOGY

ISSN 2076-3093 (Print)
ISSN 2307-0501 (Online)

Том 14, № 4, 2024
Vol. 14, No. 4, 2024

16+

HTTP://SURGONCO.RU

Креативная Хирургия и Онкология

Kreativnaâ hirurgiâ i onkologiâ

Том 14, № 4, 2024

ISSN 2076-3093 (Print)
ISSN 2307-0501 (Online)

Главный редактор

Павлов Валентин Николаевич,
академик РАН, д.м.н., профессор, ректор ФГБОУ ВО БГМУ Минздрава России, директор Института урологии и клинической онкологии ФГБОУ ВО БГМУ Минздрава России, заведующий кафедрой урологии ФГБОУ ВО БГМУ Минздрава России, член президиума Российского общества урологов, председатель Башкортостанского отделения Российского общества урологов, член правления Общества онкологов Республики Башкортостан (Уфа, Россия)

Заместители главного редактора

Ганцев Шамиль Ханафиевич,
академик АН Республики Башкортостан, д.м.н., профессор, директор НИИ онкологии ФГБОУ ВО БГМУ Минздрава России, заведующий кафедрой онкологии и клинической морфологии ФГБОУ ВО БГМУ Минздрава России, президент Ассоциации онкологов Республики Башкортостан, член правления Общества онкологов Республики Башкортостан (Уфа, Россия)

Плечев Владимир Вячеславович,
академик АН Республики Башкортостан, д.м.н., профессор, заведующий кафедрой госпитальной и сердечно-сосудистой хирургии ФГБОУ ВО БГМУ Минздрава России, член президиума Ассоциации хирургов Республики Башкортостан (Уфа, Россия)

Ответственный секретарь

Липатов Олег Николаевич,
д.м.н., профессор, заведующий курсами онкологии и патологической анатомии Института развития образования ФГБОУ ВО БГМУ Минздрава России, председатель правления Общества онкологов Республики Башкортостан, член правления Ассоциации онкологов Республики Башкортостан (Уфа, Россия)

Состав редакционной коллегии:

А.А. Бакиров — д.м.н., профессор (Уфа, Россия)
В.А. Вишневский — д.м.н., профессор (Москва, Россия)
Вольф Ф. Виланд (Wolf F. Wieland) — Prof. Dr. (Регенсбург, Германия)
Ю.Г. Кжышковска — д.б.н., профессор (Томск, Россия; Гейдельберг, Германия)
М.И. Коган — д.м.н., профессор (Ростов-на-Дону, Россия)
В.А. Кубышкин — академик РАН, д.м.н., профессор (Москва, Россия)
И.С. Липатов — д.м.н., профессор (Самара, Россия)
О.Б. Лоран — академик РАН, д.м.н., профессор (Москва, Россия)
Лукас М. Вессель (Lucas M. Wessel) — Prof. Dr. med. (Гейдельберг, Германия)
Ф.В. Моисеенко — д.м.н. (Санкт-Петербург, Россия)
И.Р. Рахматуллина — д.м.н., профессор (Уфа, Россия)
А.В. Самородов — д.м.н. (Уфа, Россия)
В.Ф. Семиглазов — чл.-корр. РАН, д.м.н., профессор (Санкт-Петербург, Россия)
Сергей А. Леонтьев (Sergey A. Leontyev) — Prof. Dr. med. (Лейпциг, Германия)
Стефан Пост (Stefan Post) — Prof. Dr. med. (Гейдельберг, Германия)
М.В. Тимербулатов — д.м.н., профессор (Уфа, Россия)
А.А. Фокин — д.м.н., профессор (Челябинск, Россия)
Ханс Ю. Шлитт (Hans J. Schlitt) — Prof., MD (Регенсбург, Германия)
Е.Л. Чойнзонов — академик РАН, д.м.н., профессор (Томск, Россия)
Шигуанг Джао (Shiguang Zhao) — Prof., MD-PhD (Харбин, Китай)

Редакция

Зав. редакцией Н.Р. Кобзева

Ответственный за выпуск К.А. Назмиева

Перевод Ю.К. Ксенофонтова

Секретарь Н.В. Понкратова

Дизайн и верстка С.И. Чорненький

Учредитель:

Федеральное государственное бюджетное образовательное учреждение высшего образования «Башкирский государственный медицинский университет» Министерства здравоохранения Российской Федерации

Адрес редакции и издателя:

450008, Россия, Республика Башкортостан,
г. Уфа, ул. Пушкина, д. 96, корп. 98
тел./факс: +7 (347) 273-56 -97
http://surgonco.ru
e-mail: csurgonco@bashgmu.ru

Журнал зарегистрирован в Федеральной службе по надзору в сфере связи, информационных технологий и массовых коммуникаций (Роскомнадзор)

Свидетельство о регистрации ПИ № ФС 77-69907 от 29.05.2017
Периодичность: 4 выпуска в год

© ФГБОУ ВО БГМУ Минздрава России
г. Уфа, оформление макета, 2024
Контент доступен под лицензией Creative Commons Attribution 4.0 License

Creative Surgery and Oncology

Volume 14, No. 4, 2024

ISSN 2076-3093 (Print)
ISSN 2307-0501 (Online)

Editor in Chief

Valentin N. Pavlov,
Dr. Sci. (Med.), Professor, Academician of the Russian Academy of Sciences, Rector of Bashkir State Medical University, Head of the Department of Urology of Bashkir State Medical University, Director of the Institute of Urology and Clinical Oncology of Bashkir State Medical University, Member of the Board of the Russian Society of Urology, Chairman of the Society of Urology of the Republic of Bashkortostan, Member of the Board of the Society of Oncology of the Republic of Bashkortostan (Ufa, Russia)

Deputy Chief Editor

Shamil Kh. Gantsev,
Dr. Sci. (Med.), Professor, Academician of the Academy of Sciences of the Republic of Bashkortostan, Director of the Scientific Research Institute of Oncology of Bashkir State Medical University, Head of the Department of Oncology and Clinical Morphology of Bashkir State Medical University, President of the Oncologists Association of the Republic of Bashkortostan, Member of the Board of the Society of Oncology of the Republic of Bashkortostan (Ufa, Russia)

Vladimir V. Plechev,
Dr. Sci. (Med.), Professor, Academician of the Academy of Sciences of the Republic of Bashkortostan, Head of the Department of Hospital and Cardiovascular Surgery of Bashkir State Medical University, Member of the Presidium of the Association of Surgeons of the Republic of Bashkortostan (Ufa, Russia)

Executive Editor

Oleg N. Lipatov,
Dr. Sci. (Med.), Professor, Head of the Courses of Oncology and Pathological Anatomy of the Institute for Educational Development of Bashkir State Medical University, Chairman of the Board of the Society of Oncology of the Republic of Bashkortostan, Member of the Board of the Oncologists Association of the Republic of Bashkortostan (Ufa, Russia)

Editorial Board

Anvar A. Bakirov — Dr. Sci. (Med.), Professor (Ufa, Russia)
Vladimir A. Vishnevsky — Dr. Sci. (Med.), Professor (Moscow, Russia)
Wolf F. Wieland — Prof. Dr. (Regensburg, Germany)
Julia G. Kzhyshkowska — Dr. Sci. (Biol.), Professor (Tomsk, Russia; Heidelberg, Germany)
Mikhail I. Kogan — Dr. Sci. (Med.), Professor (Rostov-on-Don, Russia)
Valery A. Kubyshkin — Academician of the Russian Academy of Sciences, Dr. Sci. (Med.), Professor (Moscow, Russia)
Igor S. Lipatov — Dr. Sci. (Med.), Professor (Samara, Russia)
Oleg B. Loran — Academician of the Russian Academy of Sciences, Dr. Sci. (Med.), Professor (Moscow, Russia)
Lucas M. Wessel — Prof. Dr. med. (Heidelberg, Germany)
Fedor V. Moiseenko — Dr. Sci. (Med.) (Saint Petersburg, Russia)
Irina R. Rakhmatullina — Dr. Sci. (Med.), Professor (Ufa, Russia)
Aleksandr V. Samorodov — Dr. Sci. (Med.) (Ufa, Russia)
Vladimir F. Semiglasov — Corresponding Member of the Russian Academy of Sciences, Dr. Sci. (Med.), Professor (Saint Petersburg, Russia)
Sergey A. Leontyev — Prof. Dr. med. (Leipzig, Germany)
Stefan Post — Prof. Dr. med. (Heidelberg, Germany)
Makhmud V. Timerbulatov — Dr. Sci. (Med.), Professor (Ufa, Russia)
Aleksey A. Fokin — Dr. Sci. (Med.), Professor (Chelyabinsk, Russia)
Hans J. Schlitt — Prof., MD (Regensburg, Germany)
Evgeny L. Choinzonov — Academician of the Russian Academy of Sciences, Dr. Sci. (Med.), Professor (Tomsk, Russia)
Shiguang Zhao — Prof., MD-PhD (Harbin, China)

Editorial office

Managing editor Natalya R. Kobzeva

Issuing editor Ksenia A. Nazmieva

Translator Yuliana K. Ksenofontova

Secretary Natalya V. Ponkratova

Design and Artwork Sergey I. Chornenkiy

Founder of the journal

Federal State Budgetary Educational Institution of Higher Education "Bashkir State Medical University" of the Ministry of Healthcare of the Russian Federation

Postal address of the editorial office

96/98 Pushkin St., Ufa, 450008, Republic of Bashkortostan, Russian Federation
Tel./fax: +7 (347) 273-56-97
http://surgonco.ru
e-mail: csurgonco@bashgmu.ru

The journal is registered by the Federal service for supervision of communications, information technology and mass media on May 29, 2017 (Certificate of registration PI No. FS 77-69907 of 29.05.2017 — print edition)
Frequency: Quartery
© Bashkir State Medical University, Ufa, layout design, 2024
Content is distributed under Creative Commons Attribution 4.0 License

Креативная Хирургия и Онкология
Kreativnaâ hirurgiâ i onkologiâ
Том 14, № 4, 2024

Содержание

ОРИГИНАЛЬНЫЕ ИССЛЕДОВАНИЯ

А.О. Папоян, М.Ф. Урманцев, В.Н. Павлов
Сравнение хирургических систем Da Vinci XI и SI при выполнении робот-ассистированной радикальной простатэктомии 303

А.Ф. Иткулов, А.А. Ибатуллин, Д.Э. Байков, Р.Р. Эйбов, М.В. Тимербулатов
Анализ эффективности применения минимально инвазивных хирургических вмешательств при хронических осложненных формах дивертикулярной болезни ободочной кишки 309

Р.Н. Исламов, Р.А. Шарипов, Р.К. Тукфатуллин, И.В. Сидоров, Р.К. Ягафарова
Эффективность методов забора биологического и операционного материала с целью выявления микобактерии туберкулеза 317

Е.В. Карабина, Д.Д. Сакаева, О.Н. Липатов
Безопасность применения противоопухолевых лекарственных препаратов вне зарегистрированных показаний у пациентов в реальной клинической практике: опыт онкологов субъекта Российской Федерации 323

В.В. Плечев, М.В. Тимербулатов, И.Ф. Суфияров
Имплантационная антимикробная профилактика в общей и военно-полевой хирургии 336

А.А. Печетов, Г.А. Вишневская, Д.А. Волчанский, А.Н. Леднев, И.И. Данилов, Н.В. Гулова
Рубцовый стеноз трахеи — путь длиною в жизнь 345

ОБЗОР ЛИТЕРАТУРЫ

О.А. Бейлерли, Э.Р. Мусаев, А.А. Бухвостов
Иммунная терапия злокачественных глиом: преодоление барьеров и перспективы комбинированных подходов 351

А.Ш. Кагарманова, Д.Э. Байков, А.Ф. Иткулов, М.М. Хафизов
Мультимодальный подход к визуализации и стадированию рака мочевого пузыря: стандарты диагностики и будущие тенденции 360

И.Ф. Гареев, А.С. Ясинская, С.А. Румянцев, А.А. Бухвостов
Роль белка TRAP1 в развитии и прогрессировании глиобластомы 369

О.А. Бейлерли, А.А. Бухвостов
Гипонатриемия у нейрохирургических пациентов 382

КЛИНИЧЕСКИЙ СЛУЧАЙ

М.М. Гераськина, А.Б. Галицына, В.А. Шуваев, С.С. Гостева
Клинический случай синдрома задней обратимой энцефалопатии (PRES) у пациентки, оперированной по поводу рака прямой кишки 388

А.И. Хрипун, А.Н. Алимов, С.Ю. Орлов, Т.П. Челяпина
Современные подходы к диагностике и лечению острого панкреатита (клинический случай) 394

Creative Surgery and Oncology

Contents

Volume 14, No. 4, 2024

ORIGINAL ARTICLES

Anushavan O. Papoyan, Marat F. Urmantsev, Valentin N. Pavlov
303..... Comparison of Da Vinci XI and Da Vinci SI Surgical Systems in Robot-Assisted Radical Prostatectomy

Artur F. Itkulov, Artur A. Ibatullin, Denis E. Baikov, Ravshan R. Eybov, Makhmud V. Timerbulatov
309..... Analysis of the Effectiveness of Minimally Invasive Surgical Interventions in Chronic Complicated Forms of Colonic Diverticulitis

Rinat N. Islamov, Raul A. Sharipov, Ravil K. Tukfatullin, Igor V. Sidorov, Rosa K. Yagafarova
317..... Effectiveness of Biological and Surgical Sampling for Detection of Mycobacterium Tuberculosis

Elena V. Karabina, Dina D. Sakaeva, Oleg N. Lipatov
323..... Safety of the Off-Label Use of Antitumor Drugs in Real Clinical Practice: Experience of Oncologists of the Russian Federation

Vladimir V. Plechev, Makhmud V. Timerbulatov, Ildar F. Sufiyarov
336..... Implantation Antimicrobial Prophylaxis In General and Military Field Surgery

Alexey A. Pechetov, Galina A. Vishnevskaya, Dmitry A. Volchanski, Aleksei N. Lednev, Ilya I. Danilov, Nataliya V. Gulova
345..... Cicatricial Tracheal Stenosis — A Long-Life Journey

REVIEWS

Ozal A. Beylerli, Elmar R. Musaev, Alexander A. Bukhvostov
351..... Immunotherapy for Malignant Gliomas: Overcoming Barriers and Defining Prospects for Integrated Approaches

Alfiya Sh. Kagarmanova, Denis E. Baikov, Artur F. Itkulov, Munavis M. Khafizov
360..... Multimodal Approach to Imaging and Staging of Bladder Cancer: Diagnostic Standards and Future Trends

Ilgiz F. Gareev, Anna S. Yasinskaya, Sergey A. Roumiantsev, Alexander A. Bukhvostov
369..... Role of TRAP1 Protein in the Development and Progression of Glioblastoma

Ozal A. Beylerli, Alexander A. Bukhvostov
382..... Hyponatremia in Neurosurgical Patients

CLINICAL CASES

Maria M. Geraskina, Anastasia B. Galitsyna, Vasily A. Shuvaev, Sofya S. Gosteva
388..... Clinical Case of Posterior Reversible Encephalopathy Syndrome in a Female Patient Undergoing Surgery for Rectal Cancer

Aleksey I. Khripun, Aleksandr N. Alimov, Stanislav Yu. Orlov, Tatyana P. Chelyapina
394..... Contemporary Approaches to the Diagnosis and Treatment of Acute Pancreatitis (A Clinical Case)

https://doi.org/10.24060/2076-3093-2024-14-4-303-308

CC BY 4.0

Check for updates

Сравнение хирургических систем Da Vinci XI и SI при выполнении робот-ассистированной радикальной простатэктомии

А.О. Папоян, М.Ф. Урманцев, В.Н. Павлов*

Башкирский государственный медицинский университет, Россия, Республика Башкортостан, Уфа

*** Контакты:** Папоян Анушаван Оганесович, e-mail: anara_74@mail.ru

Папоян Анушаван Оганесович — *кафедра урологии и онкологии, orcid.org/0000-0002-2302-3315*

Урманцев Марат Фаязович — *к.м.н., доцент, кафедра урологии и онкологии. orcid.org/0000-0002-4657-6625*

Павлов Валентин Николаевич — *д.м.н., профессор, академик РАН, кафедра урологии и онкологии, orcid.org/0000-0002-1197-1991*

Аннотация

Введение. Робот-ассистированная радикальная простатэктомия (РАРП) позволяет достичь отличных онкологических результатов при низкой частоте осложнений и является «золотым стандартом» радикального лечения рака предстательной железы. Целью исследования было провести сравнительный анализ эффективности двух поколений хирургических систем Da Vinci Xi и Si при выполнении РАРП. **Материалы и методы.** Сто шестьдесят пять пациентов были разделены на группу Xi (n = 77) и группу Si (n = 88). Сравнивали периоперационные характеристики и онкологические исходы. **Результаты.** Демографические, клинические и онкологические характеристики двух групп пациентов были сходными и сопоставимыми. Операции с сохранением сосудисто-нервного пучка, внутритазовой фасции и лонно-простатической связки статистически значимо чаще выполнялись на системе Xi. Операционное время было значимо короче в группе Xi. Время послеоперационного восстановления и частота послеоперационных осложнений были одинаковыми. Не было различий в частоте положительных хирургических краев и биохимических рецидивов. **Обсуждение.** Мы обобщили причины сокращения времени операции: во-первых, стыковка системы Xi более удобная и время стыковки сокращается; во-вторых, производительность работы системы Xi улучшена, поэтому время работы сокращено; в-третьих, значительно уменьшаются столкновения между роботизированными руками во время операции, что ускоряет хирургический процесс. **Заключение.** В опытных руках выполнение РАРП безопасно и осуществимо с применением хирургических систем Da Vinci Xi и Si без повышенного риска серьезных осложнений, но периоперационные исходы лучше с системой Xi при сходных онкологических исходах.

Ключевые слова: рак предстательной железы, радикальная простатэктомия, робот-ассистированная хирургия, хирургическая система Da Vinci, робототехника, периоперационный период

Информация о конфликте интересов. Павлов Валентин Николаевич является главным редактором журнала «Креативная хирургия и онкология» и не принимал участия в редакционном рассмотрении и принятии решения о публикации данной статьи. Все авторы заявляют, что конфликт интересов отсутствует.
Информация о спонсорстве. Данная работа не финансировалась.
Вклад авторов. Все авторы внесли эквивалентный вклад в подготовку публикации.

Для цитирования: Папоян А.О., Урманцев М.Ф., Павлов В.Н. Сравнение хирургических систем Da Vinci XI и SI при выполнении робот-ассистированной радикальной простатэктомии. Креативная хирургия и онкология. 2024;14(4):303–308. https://doi.org/10.24060/2076-3093-2024-14-4-303-308

Поступила в редакцию: 22.07.2024
Поступила после рецензирования и доработки: 18.09.2024
Принята к публикации: 01.10.2024

Comparison of Da Vinci XI and Da Vinci SI Surgical Systems in Robot-Assisted Radical Prostatectomy

Anushavan O. Papoyan, Marat F. Urmantsev, Valentin N. Pavlov*

Bashkir State Medical University, Ufa, Russian Federation

Anushavan O. Papoyan — *Department of Urology and Oncology, orcid.org/0000-0002-2302-3315*

Marat F. Urmantsev — *Cand. Sci. (Med.), Assoc. Prof., Department of Urology and Oncology, orcid.org/0000-0002-4657-6625*

Valentin N. Pavlov — *Dr. Sci. (Med.), Prof., Academician of Academician of the Russian Academy of Sciences, Department of Urology and Oncology, orcid.org/0000-0002-1197-1991*

*** Correspondence to:** Anushavan O. Papoyan, e-mail: anara_74@mail.ru

Abstract

Introduction. Robot-assisted radical prostatectomy is considered to be the "gold standard" for the radical treatment of prostate cancer, achieving excellent oncological outcomes with a low incidence of complications. **Aim.** To analyze and compare the efficiency of Da Vinci Xi and Da Vinci Si surgical systems applied in performing robot-assisted radical prostatectomy. **Materials and methods**. 165 patients were divided into two groups: Xi-group (n = 77) and Si-group (n = 88). The perioperative characteristics and oncological outcomes were analyzed and compared. **Results.** The demographic, clinical, and oncological characteristics of the two patient groups appeared similar and comparable. Interventions involving the preservation of the neurovascular bundle, the pelvic fascia, and the puboprostatic ligament were performed using Xi system significantly more often. The surgery duration was significantly shorter in the Xi-group. The postoperative recovery time and the incidence of postoperative complications appeared to be identical across both groups. No differences were revealed in the rates of positive surgical margins or biochemical recurrence. **Discussion.** Reasons behind the reduced operative time were considered as follows: first, the docking of the Xi system is more user-friendly, resulting in decreased docking time; second, the operational efficiency of the Xi system had been enhanced, thereby leading to reduced workflow times; third, a number of collisions between robotic arms was significantly lower during the procedure, which accelerates the surgical process. **Conclusion.** A robot-assisted radical prostatectomy performed by an experienced professional, using the Da Vinci Xi or Da Vinci Si surgical systems, appears to be safe and feasible without an increased risk of serious complications. However, the Xi system ensures better perioperative outcomes with comparable oncological results.

Keywords: prostate cancer, radical prostatectomy, robot-assisted surgery, Da Vinci surgical system, robotics, perioperative period

Conflict of interest. Valentin N. Pavlov is the editor-in-chief of the journal "Creative Surgery and Oncology" and did not participate in the reviewing and accepting procedure associated with the publication of this paper. The authors declare no conflict of interest.
Sponsorship data. This work is not funded.
Author contributions. The authors contributed equally to this article.

For citation: Papoyan A.O., Urmantsev M.F., Pavlov V.N. Comparison of Da Vinci Xi and Da Vinci Si surgical systems in robot-assisted radical prostatectomy. Creative Surgery and Oncology. 2024;14(4):303–308. https://doi.org/10.24060/2076-3093-2024-14-4-303-308

Received: 22.07.2027
Revised: 18.09.2024
Accepted: 01.10.2024

ВВЕДЕНИЕ

В последние годы с ростом старения населения и популяризацией раннего скрининга увеличилась доля пациентов с локализованным раком предстательной железы (РПЖ) [1]. На сегодняшний день РПЖ является вторым по частоте новообразованием, диагностируемым у мужчин во всем мире, и в ближайшие 20 лет прогнозируется резкое увеличение заболеваемости и смертности [2]. В начале 2000-х годов Claude Abbou и Jochen Binder внедрили робот-ассистированную радикальную простатэктомию (РАРП) с использованием хирургической системы Da Vinci Surgical System® в качестве минимально инвазивной процедуры [3, 4]. В настоящее время РАРП позволяет достичь отличных онкологических результатов при низкой частоте осложнений и является «золотым стандартом» радикального лечения рака предстательной железы [5, 6]. Доминирование хирургической системы Da Vinci в течение последних двух десятилетий сделало РАРП предпочтительным подходом к хирургии рака предстательной железы для многих хирургов. С усовершенствованием роботизированных технологий изменилось сознание пациентов в отношении РАРП и влияния роботизированных хирургических систем с точки зрения выбора лечения и результатов [7]. Целью нашего исследования было провести сравнительный анализ эффективности двух поколений хирургических систем, Da Vinci Xi и Si, при выполнении РАРП.

МАТЕРИАЛЫ И МЕТОДЫ

Мы проспективно проанализировали данные пациентов с клинически локализованным РПЖ без отдаленных метастазов (клинические стадии cT1–3, cN0, cM0), перенесших операции РАРП с применением хирургических систем Da Vinci поколений Xi или Si в Клинике Башкирского государственного медицинского университета с июня 2021 по июнь 2023 года. Критерии невключения были следующими: (1) предшествовавшие операции на предстательной железе, уретре или шейке мочевого пузыря; (2) предшествовавшие неоадъювантная андрогенная депривационная терапия или лучевая терапия органов малого таза; (3) экстракапсулярное распространение рака предстательной железы. Данное исследование было одобрено этическим комитетом БГМУ.

Операцию РАРП выполняли традиционным трансперитонеальным передним доступом в соответствии со стандартной методикой. Пациента укладывали в горизонтальном положении на спине, после анестезии ноги разводили в тазобедренных суставах и сгибали в коленях. Первый оптический порт устанавливали по срединной линии на 1 см краниальнее пупочного кольца с использованием иглы Veres или доступа по Hasson при необходимости. После установки оптического порта в брюшную полость вводили лапароскоп и накладывали карбоксиперитонеум 10–14 мм рт. ст.; у пациентов с очень тучным телом для завершения процедуры было необходимо давление до 18 мм рт. ст. На основном этапе операции пациенты были размещены в 27–30° положении Тренделенбурга. Для проведения операции использовали в общей сложности 6 роботизированных портов: 12-мм для оптики, три 8-мм для роботизированных троакаров и 10-мм и 5-мм для ассистента. Роботизированную тележку пристыковали в срединном каудальном положении. Основное различие между хирургическими системами Xi и Si заключалось в различных процессах стыковки: поскольку в системе Si нет устройства позиционирования, оно в основном зависело от субъективных ощущений оперирующего хирурга. Система Xi использует систему лазерного позиционирования, которая является более точной: манипулятор робота подвешен к верхней стреле, и стрелу можно поворачивать непосредственно в нужное положение во время использования. Время стыковки определяли как время от размещения троакара до момента, когда все роботизированные манипуляторы были успешно соединены с троакаром.

Послеоперационные осложнения оценивали по системе классификации Clavien—Dindo [8]. Для целей исследования мы сообщали только о послеоперационных осложнениях, связанных с хирургической системой. Хирургические края считались положительными, если раковые клетки можно было визуализировать на окрашенной поверхности гистопатологических образцов. Биохимический рецидив обозначали как (1) любое послеоперационное лечение рака; или (2) уровень простат-специфического антигена >0,2 нг/мл с однократным измерением для подтверждения.

Статистический анализ

Статистическую обработку данных выполнили с использованием программного пакета MedCalc (v 11.3.1.0, Бельгия) в соответствии с рекомендациями по обработке результатов медико-биологических исследований. Непрерывные переменные представлены как медиана (25–75 % межквартильный разброс); категорированные переменные как абсолютное значение (n) и относительная частота (%). Достоверность различий между непараметрическими критериями оценивали с помощью u-критерия Манна — Уитни. Категорированные переменные сравнивали с помощью χ^2-теста Пирсона с поправкой Йейтса на непрерывность или точного φ-теста Фишера. Критическое значение двустороннего уровня значимости принимали равным 5 %.

РЕЗУЛЬТАТЫ

Всего в исследование были включены 165 пациентов (табл. 1). Демографические, клинические и онкологические характеристики двух групп пациентов были сходными и сопоставимыми.

Не было выявлено статистически значимых различий в массе предстательной железы, кровопотери и частоте гемотрансфузий между группами пациентов (табл. 2). В общей сложности у 71 пациента были проведены операции с сохранением сосудисто-нервного пучка, 99 пациентам было выполнено сохранение внутритазовой фасции, и 69 пациентам было выполнено сохранение лонно-простатической связки со статистически значимой разницей между группами Xi и Si. Время стыковки, консольное время и время наложения анастомоза было значимо короче в группе Xi, чем в группе Si.

Характеристика	Группа Xi (n = 77)	Группа Si (n = 88)	Значение p
Возраст, лет	66,1 (62,9–74,8)	65,2 (62,4–75,0)	0,639
Индекс массы тела, кг/м²	25,9 (22,6–27,9)	26,1 (23,7–28,0)	0,789
Сопутствующие заболевания	37 (48,0)	49 (55,7)	0,325
Шкала ASA I–II/III–IV	64/13	72/16	0,827
Операции на органах брюшной полости или малого таза	13 (16,9)	17 (19,3)	0,691
Онкологические характеристики групп пациентов			
Простат-специфический антиген, нг/мл	7,7 (4,3–12,7)	8,9 (5,4–17,6)	0,153
Оценка по шкале Gleason			
2–6	20 (26,0)	18 (20,4)	0,395
7	25 (32,5)	24 (27,3)	0,467
8–10	32 (41,5)	46 (52,3)	0,167
Клиническая стадия рака			
cT2a-c	58 (75,3)	71 (80,7)	0,403
cT3a-b	18 (23,4)	13 (14,7)	0,154
cT4	1 (1,3)	4 (4,6)	0,373
Классификация риска D'Amico			
Низкий	19 (24,7)	21 (23,9)	0,905
Средний	15 (19,5)	23 (26,1)	0,316
Высокий	43 (55,8)	44 (50,0)	0,458

Таблица 1. Предоперационные характеристики групп пациентов
Table 1. Preoperative characteristics of patient groups

Характеристика	Группа Xi (n = 77)	Группа Si (n = 88)	Значение p
Масса предстательной железы, г	51,1 (41,6–67,0)	53,6 (44,4–68,8)	0,520
Кровопотеря, мл	100,3 (54,1–200,4)	100,9 (51,9–244,6)	0,964
Переливание крови	3 (3,9)	4 (4,5)	1,000
Особенности операций			
Сохранение сосудисто-нервного пучка	50 (64,9)	21 (23,9)	<0,001
Рассечение дорзального венозного комплекса	36 (46,7)	49 (55,7)	0,250
Сохранение внутритазовой фасции	66 (85,7)	33 (37,5)	<0,001
Сохранение лонно-простатической связки	52 (67,5)	17 (19,3)	<0,001
Диссекция лимфатических узлов	20 (26,0)	26 (29,5)	0,618
Операционное время, мин			
Стыковки	14,4 (7,0–20,9)	19,7 (9,0–24,5)	<0,001
Консольное	62,9 (51,8–73,9)	72,5 (60,5–84,4)	0,011
Наложения везико-уретрального анастомоза	21,0 (17,6–25,3)	24,1 (19,6–28,6)	0,019

Таблица 2. Интраоперационные характеристики групп пациентов
Table 2. Intraoperative characteristics of patient groups

Время послеоперационного восстановления было одинаковым между группами пациентов (табл. 3). Частота послеоперационных осложнений, в том числе со стороны везико-уретрального анастомоза, также была одинаковой.

Не было выявлено статистически значимых различий в частоте положительных хирургических краев и биохимических рецидивов в течение всего периода наблюдения между двумя группами пациентов (табл. 4).

ОБСУЖДЕНИЕ

С момента первоначального одобрения для использования при урологических заболеваниях хирургическая система DaVinci прошла несколько итераций (Standard, S, Si, Xi, X и SP). Теоретически система Xi была оптимизирована, и роботизированные руки имеют больше суставов, что должно позволить хирургам работать более плавно, тем самым сокращая время пребывания пациентов в операционной. Результаты применения

Характеристика	*Группа Xi (n = 77)*	*Группа Si (n = 88)*	*Значение p*
Время послеоперационного восстановления, сутки			
Постельный режим	*2,4 (2,0–7,8)*	*2,0 (1,8–5,3)*	*0,248*
Уретральный катетер	*6,7 (4,2–12,2)*	*5,6 (4,3–10,9)*	*0,055*
Функция кишечника	*3,1 (1,1–5,1)*	*2,9 (1,6–4,2)*	*0,442*
Дренирование малого таза	*6,2 (3,1–9,3)*	*6,7 (3,9–9,5)*	*0,278*
Госпитализация	*9,7 (6,0–13,4)*	*8,9 (5,8–12,0)*	*0,133*
Послеоперационные осложнения			
Clavien—Dindo ≤ 2	*10 (13,0)*	*11 (12,5)*	*0,924*
Clavien—Dindo > 2	*4 (5,2)*	*7 (7,9)*	*0,545*
Несостоятельность везико-уретрального анастомоза	*3 (3,9)*	*5 (5,7)*	*0,725*
Стриктура уретры	*3 (3,9)*	*2 (2,3)*	*0,665*

Таблица 3. Послеоперационные характеристики групп пациентов
Table 3. Postoperative characteristics of patient groups

Исход	*Группа Xi (n = 77)*	*Группа Si (n = 88)*	*Значение p*
Положительные хирургические края	*18 (23,4)*	*31 (35,2)*	*0,099*
Биохимический рецидив	*3 (3,9)*	*9 (10,2)*	*0,142*

Таблица 4. Онкологические исходы групп пациентов
Table 4. Oncological outcomes of patient groups

в урологии на примере 36 случаев нефрэктомии показали, что система Xi показала значительно меньшее время стыковки, чем система Si [9]. Система Xi была лучше по общей длительности операции и времени стыковки при операциях частичной нефрэктомии и нефроуретерэктомии [10]. Аналогичные результаты были продемонстрированы при адреналэктомии: среднее время стыковки и операции в группе Xi было значимо меньше в сравнении с группой Si при одинаковых результатах операции [11]. В исследовании 175 случаев РАРП система Xi показала хорошую коннекционную способность, что согласуется с результатами вышеуказанных исследований, хотя это исследование было сосредоточено на другом типе хирургических вмешательств [12].

Приведенные выше результаты аналогичны результатам нашего исследования. Мы обобщили следующие причины сокращения длительности операции: во-первых, потому что стыковка системы Xi более удобная, время стыковки сокращается; во-вторых, после того, как система была оптимизирована, производительность работы системы Xi также была соответственно улучшена, поэтому время работы было сокращено; в-третьих, значительно уменьшаются столкновения между роботизированными руками во время операции, что еще больше ускоряет хирургический процесс. Кроме того, результаты нашего исследования показали более короткое время уретральной катетеризации в группе Xi, чем в группе Si, что можно объяснить отличной эффективностью работы системы Xi с везико-уретральным анастомозом.

Стеноз уретры является важным долгосрочным осложнением после радикальной простатэктомии, и качество техники наложения везико-уретрального анастомоза может косвенно влиять на частоту стеноза. В нашем исследовании хотя время наложения везико-уретрального анастомоза в группе Xi было короче, не было различий в частоте послеоперационного стеноза уретры между двумя группами, что позволяет предположить одинаковый эффект. Положительные хирургические края являются независимым предиктором прогрессирования опухоли. Некоторые исследования показывают, что положительные хирургические края можно предотвратить тщательной хирургической техникой [13], другие, что положительные хирургические края связаны со стадией опухоли и значением простат-специфического антигена: чем выше стадия и значение простат-специфического антигена, тем больше вероятность обнаружения положительных хирургических краев [14]. Частота положительных хирургических краев при РАРП колеблется в диапазоне от 10,1 до 43,6 % [15, 16]. В нашем исследовании показатели положительных хирургических краев в группах Xi и Si были 23,4 и 35,2 % соответственно, без существенной разницы между группами. Существует множество факторов, влияющих на частоту биохимических рецидивов, но хирург может избежать только фактора положительных хирургических краев. В нашем исследовании не было значительных различий в частоте биохимических рецидивов между двумя группами пациентов.

ЗАКЛЮЧЕНИЕ

Сравнительный анализ эффективности двух поколений хирургических систем Da Vinci, Xi и Si, при выполнении РАРП показал сокращение времени операции за счет более удобной стыковки, оптимизированной производительности, значительного уменьшения

столкновений между роботизированными руками во время операции и более короткого времени уретральной катетеризации в группе Xi, что можно объяснить отличной эффективностью работы системы с везико-уретральным анастомозом. В опытных руках выполнение РАРП безопасно и осуществимо с применением хирургических систем Da Vinci Xi и Si без повышенного риска серьезных осложнений, но периоперационные исходы лучше с системой Xi при сходных онкологических исходах.

СПИСОК ЛИТЕРАТУРЫ / REFERENCES

1 Siegel R.L., Miller K.D., Fuchs H.E., Jemal A. Cancer Statistics, 2022. CA Cancer J Clin. 2022;72(1):7–33. DOI: 10.3322/caac.21708

2 Sung H., Ferlay J., Siegel R.L., Laversanne M., Soerjomataram I., Jemal A., et al. Global Cancer Statistics 2020: GLOBOCAN estimates of incidence and mortality worldwide for 36 cancers in 185 countries. CA Cancer J Clin. 2021;71(3):209–49. DOI: 10.3322/caac.21660

3 Abbou C.C., Hoznek A., Salomon L., Olsson L.E., Lobontiu A., Saint F., et al. Laparoscopic radical prostatectomy with a remote controlled robot. J Urol. 2001;165(6 Pt 1):1964–6. DOI: 10.1097/00005392-200106303-30827

4 Binder J., Jones J., Bentas W., Wolfram M., Bräutigam R., Probst M., et al. Robot-assisted laparoscopy in urology. Radical prostatectomy and reconstructive retroperitoneal interventions. Urologe A. 2002;41(2):144–9. DOI: 10.1007/s00120-002-0178-2

5 Bianchi L., Gandaglia G., Fossati N., Larcher A., Pultrone C., Turri F., et al. Oncologic outcomes in prostate cancer patients treated with robot-assisted radical prostatectomy: results from a single institution series with more than 10 years follow up. Minerva Urol Nefrol. 2019;71(1):38–46. DOI: 10.23736/S0393-2249.18.03285-X

6 Hamdy F.C., Donovan J.L., Lane J.A., Mason M., Metcalfe C., Holding P., et al. 10-Year outcomes after monitoring, surgery, or radiotherapy for localized prostate cancer. N Engl J Med. 2016;375(15):1415–24. DOI: 10.1056/NEJMoa1606220

7 Esperto F., Cacciatore L., Tedesco F., Testa A., Callè P., Ragusa A., et al. Impact of robotic technologies on prostate cancer patients' choice for radical treatment. J Pers Med. 2023;13(5):794. DOI: 10.3390/jpm13050794

8 Clavien P.A., Barkun J., de Oliveira M.L., Vauthey J.N., Dindo D., Schulick R.D., et al. The Clavien-Dindo classification of surgical complications: five-year experience. Ann Surg. 2009;250(2):187–96. DOI: 10.1097/SLA.0b013e3181b13ca2

9 van der Schans E.M., Hiep M.A.J., Consten E.C.J., Broeders I.A.M.J. From Da Vinci Si to Da Vinci Xi: realistic times in draping and docking the robot. J Robot Surg. 2020;14(6):835–9. DOI: 10.1007/s11701-020-01057-8

10 Abdel Raheem A., Sheikh A., Kim D.K., Alatawi A., Alabdulaali I., Han W.K., et al. Da Vinci Xi and Si platforms have equivalent perioperative outcomes during robot-assisted partial nephrectomy: preliminary experience. J Robot Surg. 2017;11(1):53–61. DOI: 10.1007/s11701-016-0612-x

11 Feng Z., Feng M.P., Feng D.P., Solórzano C.C. Robotic-assisted adrenalectomy using Da Vinci Xi vs. Si: are there differences? J Robot Surg. 2020;14(2):349–55. DOI: 10.1007/s11701-019-00995-2

12 Lei K.Y., Xie W.J., Fu S.Q., Ma M., Sun T. A comparison of the Da Vinci Xi vs. Da Vinci Si surgical systems for radical prostatectomy. BMC Surg. 2021;21(1):409. DOI: 10.1186/s12893-021-01406-w

13 Wieder J.A., Soloway M.S. Incidence, etiology, location, prevention and treatment of positive surgical margins after radical prostatectomy for prostate cancer. J Urol. 1998;160(2):299–315.

14 Chen H., Lian B., Dong Z., Wang Y., Qu M., Zhu F., et al. Experience of one single surgeon with the first 500 robot-assisted laparoscopic prostatectomy cases in mainland China. Asian J Urol. 2020;7(2):170–6. DOI: 10.1016/j.ajur.2019.12.004

15 İnkaya A., Tahra A., Sobay R., Kumcu A., Küçük E.V., Boylu U. Comparison of surgical, oncological, and functional outcomes of robot-assisted and laparoscopic radical prostatectomy in patients with prostate cancer. Turk J Urol. 2019;45(6):410–7. DOI: 10.5152/tud.2019.48457

16 Qi F., Wang S., Xu H., Gao Y., Cheng G., Hua L. A comparison of perioperative outcome between robot-assisted and laparoscopic radical prostatectomy: experience of a single institution. Int Braz J Urol. 2019;45(4):695–702. DOI: 10.1590/S1677-5538.IBJU.2018.0367

https://doi.org/10.24060/2076-3093-2024-14-4-309-316

CC BY 4.0

Check for updates

Анализ эффективности применения минимально инвазивных хирургических вмешательств при хронических осложненных формах дивертикулярной болезни ободочной кишки

А.Ф. Иткулов[2,], А.А. Ибатуллин[1,2], Д.Э. Байков[1,2], Р.Р. Эйбов[2], М.В. Тимербулатов[1]*

[1] Башкирский государственный медицинский университет, Россия, Республика Башкортостан, Уфа
[2] Клиника Башкирского государственного медицинского университета, Россия, Республика Башкортостан, Уфа

*** Контакты:** Иткулов Артур Фиргатович, e-mail: itkulov708@gmail.com

Иткулов Артур Фиргатович — *специализированный консультативно-диагностический центр, orcid.org/0009-0004-8621-3687*

Ибатуллин Артур Альберович — *д.м.н., профессор, кафедра хирургических болезней, orcid.org/0000-0002-8381-2850*

Байков Денис Энверович — *д.м.н, профессор, кафедра общей хирургии, трансплантологии и лучевой диагностики, orcid.org/0000-0002-3210-6593*

Эйбов Равшан Рамазанович — *хирургическое отделение, orcid.org/0009-0009-7045-6680*

Тимербулатов Махмуд Вилевич — *д.м.н., профессор, кафедра факультетской хирургии, orcid. org/0000-0002-6664-1308*

Аннотация

Введение. В структуре неопухолевых заболеваний ободочной кишки дивертикулярная болезнь (ДБ) занимает лидирующую позицию, составляя 30–60 % всех патологий органа. Тактика лечения осложненных форм ДБ согласно клиническим рекомендациям преимущественно консервативная. Но имеется ряд хронических осложненных форм ДБ, при которых показано оперативное лечение, в частности резекция сигмовидной кишки. **Материалы и методы.** Проведен ретроспективный анализ робот-ассистированных, лапароскопических и открытых резекций сигмовидной кишки с хроническими осложненными формами дивертикулярной болезни ободочной кишки. За период с 2014 по 2023 г. в Клинике БГМУ всего было прооперировано 85 пациентов. Из них в первой группе прооперировано 24 (28,3 %) пациента, во второй группе — 28 (32,9 %), в третьей группе — 33 (38,8 %). Результаты обрабатывались путем применения методик математической статистики с использованием пакета программ MS Excel XP, Statistica 10.0. **Результаты и обсуждение.** При сравнении минимально инвазивных методов хирургического лечения с открытыми формами пришли к выводу, что при применении минимально инвазивной хирургии в виде робот-ассистированных и лапароскопических методов сокращается срок госпитализации и количество послеоперационных осложнений в сравнении с аналогичными показателями при открытых оперативных вмешательствах. **Заключение.** По нашим данным установлено, что робот-ассистированные операции в ряде случаев являются предпочтительными и как альтернативный метод не уступают классическим лапароскопическим методам оперативного лечения. Также при робот-ассистированных вмешательствах имеет место ряд преимуществ в виде более раннего восстановления пациента в послеоперационном периоде и сокращения нахождения пациента в стационаре.

Ключевые слова: дивертикулярная болезнь, резекция сигмовидной кишки, роботизированные хирургические операции, лапароскопия, дивертикулез ободочной кишки, послеоперационный период, малоинвазивная хирургия

Информация о конфликте интересов. Тимербулатов Махмуд Вилевич является членом редакционной коллегии журнала «Креативная хирургия и онкология» и не принимал участия в редакционном рассмотрении и принятии решения о публикации данной статьи. Все авторы заявляют, что конфликт интересов отсутствует.
Информация о спонсорстве. Данная работа не финансировалась.
Вклад авторов. Все авторы внесли эквивалентный вклад в подготовку публикации.

Для цитирования: Иткулов А.Ф., Ибатуллин А.А., Байков Д.Э., Эйбов Р.Р., Тимербулатов М.В. Анализ эффективности применения минимально инвазивных хирургических вмешательств при хронических осложненных формах дивертикулярной болезни ободочной кишки. Креативная хирургия и онкология. 2024;14(4):309–316. https://doi.org/10.24060/2076-3093-2024-14-4-309-316

Поступила в редакцию: 14.06.2024
Поступила после рецензирования и доработки: 30.09.2024
Принята к публикации: 14.10.2024

Analysis of the Effectiveness of Minimally Invasive Surgical Interventions in Chronic Complicated Forms of Colonic Diverticulitis

Artur F. Itkulov[2,], Artur A. Ibatullin[1,2], Denis E. Baikov[1,2], Ravshan R. Eybov[2], Makhmud V. Timerbulatov[1]*

[1] Bashikir State Medical University, Ufa, Russian Federation
[2] Clinic of Bashkir State Medical University, Ufa, Russian Federation

*** Correspondence to:** Artur F. Itkulov, e-mail: itkulov708@gmail.com

Artur F. Itkulov — *Specialized Counselling and Diagnostic Centre, orcid.org/0009-0004-8621-3687*

Artur A. Ibatullin — *Dr. Sci. (Med.), Prof., Department of Surgical Diseases, orcid.org/0000-0002-8381-2850*

Denis E. Baikov — *Dr. Sci. (Med.), Assoc. Prof., Department of General Surgery, Transplantology and X-ray Diagnostics, orcid.org/0000-0002-3210-6593*

Ravshan R. Eybov — *Surgery Unit, orcid.org/0009-0009-7045-6680*

Makhmud V. Timerbulatov — *Dr. Sci. (Med.), Prof., Department of Faculty Surgery, orcid. org/0000-0002-6664-1308*

Abstract

Introduction. Diverticular disease refers to common non-neoplastic diseases of the colon, accounting for 30–60% of all pathologies of the organ. According to clinical guidelines, the treatment strategy for complicated forms of diverticulitis is predominantly conservative. However, certain forms of chronic complicated diverticulitis require surgical intervention, particularly sigmoid resection. **Materials and methods.** The study involved a retrospective analysis of robot-assisted, laparoscopic, and open sigmoid resections for chronic complicated forms of diverticular disease of the colon. From 2014 to 2023, a total of 85 patients underwent surgery at the Clinic of Bashkir State Medical University. In Group 1, 24 patients (28.3%) underwent surgery, in Group 2 — 28 patients (32.9%), and in Group 3 — 33 (38.8%). The results were processed using mathematical statistical methods, MS Excel XP, and Statistica 10.0 software. **Results and discussion.** The comparative analysis of minimally invasive surgical interventions and open surgeries revealed that the application of minimally invasive surgery, specifically robot-assisted and laparoscopic approaches, is associated with reduced hospital stay and fewer postoperative complications compared to similar metrics observed with open surgical procedures. **Conclusion.** The study findings indicate the advantages of robot-assisted surgeries in certain cases, which, as an alternative method, do not fall short of traditional laparoscopic surgical techniques. Moreover, robot-assisted interventions are associated with earlier postoperative recovery and reduced hospital stay.

Keywords: diverticular disease, sigmoid resection, robot-assisted surgery, laparoscopy, colonic diverticulitis, postoperative period, minimally invasive surgery

Conflict of interest. Makhmud Timerbulatov is a member of the editorial board of the journal Creative Surgery and Oncology" and did not participate in the reviewing and accepting procedure associated with the publication of this paper. The authors declare no conflict of interest.
Sponsorship data. This work is not funded.
Author contributions. The authors contributed equally to this article.

For citation: Itkulov A.F., Ibatullin A.A., Baikov D.E., Eybov R.R., Timerbulatov M.V. Analysis of the effectiveness of minimally invasive surgical interventions in chronic complicated forms of colonic diverticulitis. Creative Surgery and Oncology. 2024;14(4):309–316. https://doi.org/10.24060/2076-3093-2024-14-4-309-316

Received: 14.06.2024
Revised: 30.09.2024
Accepted: 14.10.2024

ВВЕДЕНИЕ

В структуре неопухолевых заболеваний ободочной кишки дивертикулярная болезнь (ДБ) занимает лидирующую позицию, составляя 30–60 % всех патологий органа [1–4], при этом в большинстве случаев к ней применяется только консервативное лечение. Вместе с тем имеет место ряд хронических осложненных форм ДБ, при которых показано оперативное лечение и, в частности, резекция сигмовидной кишки [5]. В связи с этим разрабатываются различные методы хирургического лечения хронических осложненных форм ДБ, таких как лапароскопические и робот-ассистированные вмешательства. Они позволяют в ряде случаев снизить травматизм операций и сократить время на восстановление пациента в постоперационном периоде.

В целом минимально инвазивная хирургия повсеместно зарекомендовала себя методом выбора для лечения дивертикулярной болезни при наличии специального опыта у хирургической бригады. И здесь за последнее десятилетие наблюдается растущий интерес к применению именно роботизированных методов лечения [6]. По сравнению с традиционной лапароскопической хирургией робот-ассистированные операции имеют преимущества с точки зрения частоты конверсии и сокращения времени пребывания в стационаре при лечении ДБ [7–10]. Однако частота осложнений при резекции сигмовидной кишки доходит, по мнению ряда авторов, до 18,96 % [11]. Лапароскопическая резекция сигмовидной кишки по сравнению с открытой резекцией показала меньше послеоперационных осложнений и является хирургическим стандартом лечения при ДБ. Частота конверсий при лапароскопических и открытых операциях составляет до 19,2 % [13, 14] и 26 % [15] соответственно. Результаты первой робот-ассистированной колэктомии сигмовидной кишки были опубликованы в 2002 году [15]. Данная технология имеет ряд преимуществ в виде лучшей визуализации, отсутствия тремора, более точных действий [16, 17]. Однако роботические системы не используются повсеместно и являются более дорогостоящим оборудованием. И только около 3,7 % всех резекций ободочной кишки в мире выполняются на роботических системах [18]. По этой причине имеются немногочисленные публикации о послеоперационных исходах после робот-ассистированной резекции сигмовидной кишки.

Целью настоящего исследования явилась возможность сравнить и проанализировать результаты робот-ассистированных, лапароскопических и открытых резекций сигмовидной кишки при хронических осложненных формах дивертикулярной болезни.

МАТЕРИАЛЫ И МЕТОДЫ

Проведен ретроспективный анализ робот-ассистированных (1-я группа), лапароскопических (2-я группа) и открытых (3-я группа) резекций сигмовидной кишки с хроническими осложненными формами дивертикулярной болезни ободочной кишки. За период с 2014 по 2023 г. в Клинике БГМУ прооперировано 85 пациентов. Из них в 1-й группе прооперировано 24 (28,3 %) пациента, во второй группе — 28 (32,9 %), в третей группе — 33 (38,8 %). Непрерывный вариант течения заболевания имел место у 36 (42,4 %) пациентов, рецидивирующее течение — у 49 (57,6 %). По клиническим проявлениям и характеру осложнений пациенты распределились следующим образом (табл. 1).

При анализе возраста в трех группах прооперированных пациентов установлено, что в первой и второй группах возраст был одинаковый, в третьей группе возраст был выше. При этом по гендерному соотношению мужчин было больше в робот-ассистированной группе, а женщин — в лапароскопической. По индексу массы тела с ожирением первой и второй степени пациентов было больше в первой группе. Больных с тяжелыми системными заболеваниями было больше в группе открытых операций. Курящих пациентов больше всего в группе робот-ассистированных операций. Сахарный диабет 2-го типа был преимущественно в лапароскопической группе. Предыдущие оперативные вмешательства на брюшной полости меньше всего наблюдались в группе лапароскопически прооперированных, больше всего — в группе открытых операций. Хронические осложнения наблюдались во всех трех группах пациентов, однако таких осложнений, как свищи ободочной кишки, было больше в робот-ассистированной группе, по различным видам свищей больше всего прооперировали в группе открытых операций.

Следующий момент, на который обратили внимание, это распределение пациентов по данным ранее перенесенных оперативных вмешательств на брюшную полость (рис. 1 и 2).

Из представленных диаграмм видно, что пациентам проводились оперативные вмешательства на брюшную полость не только по основному диагнозу (n = 49), но и в связи с сопутствующими заболеваниями (n = 53). По основному диагнозу больше всего было проведено лапаротомий с выведением трансвезостомы, а также диагностических лапаротомий, санации и дренирования брюшной полости. По сопутствующим заболеваниям преимущественно были оперативные вмешательства, такие как аппендэктомия, аднексэктомия, ампутация матки.

Во время операций в трех группах анализировали следующие показатели (табл. 2).

Таким образом, из представленной таблицы видно, что конверсии в связи с выраженным спаечным процессом были только во второй группе пациентов. Наибольшее количество стомированных до резекции сигмовидной кишки пациентов было представлено в группе открытых операций. Количество интраоперационно выведенных стом — в группе лапароскопически прооперированных пациентов. Количество кишечных анастомозов наложено преимущественно в группе робот-ассистированных операций. Наименьшее количество времени на оперативное вмешательство было затрачено у пациентов третей группы, а наибольшее — у пациентов первой группы. В послеоперационном периоде большинство осложнений у пациентов купировалось консервативно. По характеру осложнений, их количеству, продолжительности нахождения пациентов в стационаре в постоперационном периоде информация представлена в таблице 3.

n = 85	1-я группа (n = 24)	2-я группа (n = 28)	3-я группа (n = 33)	p
Возраст, лет	60,8 ± 9,1	61,4 ± 9,2	64,9 ± 11,8	$p_1 = 0,99$ $p_2 = 0,7$ $p_3 = 0,9$
Пол				$p_1 = 0,5$ $p_2 = 0,3$ $p_3 = 0,5$
Муж., n (%)	11 (45,8 %)	10 (35,7 %)	14 (42,4 %)	
Жен., n (%)	13 (54,2 %)	18 (64,3 %)	19 (57,6 %)	
ИМТ	32,2 ± 3,4	28,4 ± 5,9	29,7 ± 5,2	$p_1 = 0,9$ $p_2 = 0,99$ $p_3 = 0,99$
ASA				
1	3 (12,5 %)	5 (17,9 %)	3 (9,1 %)	$p_1 = 0,5$ $p_2 = 0,99$ $p_3 = 0,5$
2	16 (66,7 %)	17 (60,7 %)	21 (63,6 %)	$p_1 = 0,95$ $p_2 = 0,5$ $p_3 = 0,5$
3	5 (20,8 %)	6 (21,4 %)	9 (27,3 %)	$p_1 = 0,95$ $p_2 = 0,5$ $p_3 = 0,99$
Курение	8 (33,4 %)	6 (21,4 %)	9 (27,3 %)	$p_1 = 0,5$ $p_2 = 0,95$ $p_3 = 0,7$
Сахарный диабет 2 типа	3 (12,5 %)	5 (17,9 %)	5 (15,2 %)	$p_1 = 0,5$ $p_2 = 0,5$ $p_3 = 0,99$
Предыдущие операции на брюшной полости	17 (70,8 %)	16 (57,1 %)	33 (100 %)	$p_1 = 0,01$ $p_2 = 0,01$ $p_3 = 0,01$
Характер осложнений				$p_1 = 0,5$ $p_2 = 0,5$ $p_3 = 0,01$
Хронический дивертикулит	24 (100 %)	28 (100 %)	33 (100 %)	
Хронический паракишечный инфильтрат	15 (62,5 %)	13 (46,4 %)	19 (57,6 %)	
Свищи ободочной кишки, из них:	21 (87,5 %)	17 (60,7 %),	16 (48,4 %)	
неполный внутренний свищ	13 (54,1 %)	11 (39,3 %)	9 (27,3 %)	
сигмо-везикальный	7 (29,2 %)	3 (10,7 %)	3 (9,1 %)	
сигмо-маточный		1 (3,6 %)	1 (3,0 %)	
сигмо-вагинальный	1 (4,2 %)		1 (3,0 %)	
сигмо-тонкокишечный			1 (3,0 %)	
наружные свищи		2 (7,1 %)	1 (3,0 %)	
Стеноз ободочной кишки	7 (29,2 %)	5 (17,6 %)	9 (27,3 %)	

Таблица 1. Характеристики пациентов с хроническими осложненными формами ДБ
Table 1. Characteristics of patients with chronic complicated diverticulitis
Примечание: ИМТ — индекс массы тела, ASA — Американское общество анестезиологов. *p* — уровень значимости, p_1 — сравнение роботических и лапароскопических групп, p_2 — сравнение роботических и открытых групп, p_3 — сравнение лапароскопических и открытых групп.
Note: ИМТ — Body Mass Index, ASA — American Society of Anesthesiologists. *p* — significance level, p_1 — comparison between robotic and laparoscopic groups, p_2 — comparison between robotic and open surgery groups, p_3 — comparison between laparoscopic and open surgery groups

Из представленной таблицы видно, что количество послеоперационных осложнений меньше в группах, где применялись методы минимально инвазивной хирургии.

Результаты обрабатывались путем применения методик математической статистики с использованием пакета программ MS Excel XP, Statistica 10.0.

РЕЗУЛЬТАТЫ И ОБСУЖДЕНИЕ

В ходе нашего исследования при сравнении робот-ассистированных (1-я группа) и лапароскопических операций (2-я группа) конверсия была выполнена во второй группе в 2 случаях (8,0 %, p = 0,99). Это отмечалось в связи с выраженным спаечным процессом. Экстракция сигмовидной кишки в обеих группах выполнялось разрезом по Пфаннненштилю (1-я группа — 24 (100 %), 2-я группа — 26 (92,9 %), p = 0,99). При лапароскопических операциях выведено больше превентивных стом, чем при робот-ассистированных и открытых оперативных вмешательствах (9 (32,1 %) против 2 (8,3 %) и 8 (24,2 %) соответственно). Про-

Рисунок 1. Виды ранее проведенных оперативных вмешательств на брюшную полость у пациентов по поводу осложнений дивертикулярной болезни
Figure 1. Types of previous abdominal surgical interventions in patients due to complications of diverticular disease

Рисунок 2. Виды ранее проведенных оперативных вмешательств на брюшную полость у пациентов по поводу сопутствующих заболеваний
Figure 2. Types of previous abdominal surgical interventions in patients due to comorbidities

должительность операции в первой группе была больше на 11 минут, чем во второй группе, и на 35 минут, чем в третей (1-я группа — 178,3 ± 54,7, 2-я группа — 167,1 ± 35,8, 3-я группа — 143,5 ± 52,4 минуты). Интраоперационная кровопотеря существенно не отличалась в первой и во второй группах (53,1 ± 49,3 мл против 65,6 ± 56,7 мл, p = 0,01). В третьей группе интраоперационная кровопотеря была больше, чем в двух других (110,3 ± 78,1 мл).

Общая частота послеоперационных осложнений составила 21,2 %. Несостоятельности анастомоза не было зафиксировано во всех группах. Также в анализируемых группах большинство осложнений купировались консервативно. В первой и в третьей группах (8,3 %) производились повторные операции под общим наркозом, санация и дренирование брюшной полости (Клавиен — Диндо IIIB). Во второй группе производилась санация, хирургическая обработка послеоперационной раны в одном случае (3,6 %) (Клавиен — Диндо IIIA). В плане послеоперационного койко-дня пациенты первой группы выписывались раньше, чем во второй и третей группах (8,5 ± 2,3 против 9,1 ± 2,1, 10,6 ± 3,8 соответственно). Так как в группе пациентов после робот-ассистированной резекции сигмовидной кишки время восстановления функции кишки было короче, чем в группах сравнения. Этот вывод согласуется с результатами метаанализа, проведенного Chang et al. [19] и направленного на сравнение робот-ассистированных и лапароскопических колэктомий, а также обзора роли робототехники в колоректальной хирургии, выполненного Mushtaq et al. [20].

Проведение хирургического вмешательства у пациентов с ожирением технически сложно, в основном из-за трудностей с обнажением и диссекцией. В группе лапароскопических и открытых резекций у пациентов с ожирением восстановление в послеоперационном периоде было дольше, чем в группе робот-ассистированных резекций. Сравнивая данные литературы, авторы L. Giordano et al. делают выводы, что робот-ассистированные операции могут облегчить хирургу способность преодолевать технические трудности у пациентов с ожирением [21].

n = 85	1-я группа (n = 24)	2-я группа (n = 28)	3-я группа (n = 33)	p
Конверсия	0	2 (7,1 %)	-	$p_1 = 0,99$
Доступ экстракции сигмовидной кишки				
Разрез по Пфанненштилю	24 (100 %)	26 (92,9 %)	-	$p_1 = 0,99$
Стомированные пациенты до операции	5 (20,8 %)	5 (17,9 %)	25 (75,7 %)	$p_1 = 0,99$ $p_2 = 0,01$ $p_3 = 0,01$
Интраоперационно выведено стом, из них:	2 (8,3 %)	9 (32,1 %)	8 (24,2 %)	$p_1 = 0,5$ $p_2 = 0,1$ $p_3 = 0,95$
илеостома	0	2 (7,1 %)	2 (6,1 %)	
колостома	2 (8,3 %)	7 (25,0 %)	6 (18,2 %)	
Интраоперационно наложен анастомоз	24 (100 %)	26 (92,9 %)	26 (78,8 %)	$p_1 = 0,99$ $p_2 = 0,99$ $p_3 = 0,99$
Продолжительность операции, мин	178,3 ± 54,7	167,1 ± 35,8	143,5 ± 52,4	$p_1 = 0,05$ $p_2 = 0,01$ $p_3 = 0,01$
Интраоперационная кровопотеря, мл	53,1 ± 49,3	65,6 ± 56,7	110,3 ± 78,1	$p_1 = 0,01$ $p_2 = 0,01$ $p_3 = 0,01$

Таблица 2. Интраоперационные характеристики групп при резекции сигмовидной кишки
Table 2. Intraoperative characteristics of the groups during sigmoid resection
Примечание. *p* — уровень значимости, p_1 — сравнение роботических и лапароскопических групп, p_2 — сравнение роботических и открытых групп, p_3 — сравнение лапароскопических и открытых групп.
Note: *p* — significance level, p_1 — comparison between robotic and laparoscopic groups, p_2 — comparison between robotic and open surgery groups, p_3 — comparison between laparoscopic and open surgery groups

n = 85	1 группа (n = 24)	2 группа (n = 28)	3 группа (n = 33)	p
Несостоятельность анастомоза	0	0	0	
Повторная операция <30 дней	2 (8,3 %)	1 (3,6 %)	1 (3,0 %)	$p_1 = 0,99$ $p_2 = 0,99$ $p_3 = 0,99$
Смерть			1 (3,0 %)	
Клавьен — Диндо				$p_1 = 0,99$ $p_2 = 0,5$ $p_3 = 0,8$
I	0	2 (7,1 %)	2 (6,1 %)	
II	0	0	2 (6,1 %)	
III				
III A	0	1 (3,6 %)	2 (6,1 %)	
III B	2 (8,3 %)	0	1 (3,0 %)	
IV				
V			1 (3,0 %)	
Продолжительность койко-дней после операции	8,5 ± 2,3	8,9 ± 2,1	10,6 ± 3,8	$p_1 = 0,5$ $p_2 = 0,7$ $p_3 = 0,9$

Таблица 3. Послеоперационные клинические характеристики групп пациентов при резекции сигмовидной кишки
Table 3. Postoperative clinical characteristics of patient groups following sigmoid resection
Примечание. *p* — уровень значимости, p_1 — сравнение роботических и лапароскопических групп, p_2 — сравнение роботических и открытых групп, p_3 — сравнение лапароскопических и открытых групп.
Note: *p* — significance level, p_1 — comparison between robotic and laparoscopic groups, p_2 — comparison between robotic and open surgery groups, p_3 — comparison between laparoscopic and open surgery groups

ЗАКЛЮЧЕНИЕ

Согласно полученным данным применение робот-ассистированных методов при резекции сигмовидной кишки может быть эффективным подходом для более сложных операций у пациентов, страдающих ожирением, представляя альтернативу лапароскопической хирургии. В ходе анализа послеоперационных результатов стало понятно, что у пациентов, которым была проведена операция с использованием роботической системы, период восстановления был короче, чем у тех, кто перенес лапароскопическую операцию. С другой стороны, применение роботической системы приводит

к увеличению продолжительности операции по сравнению с лапароскопическим методом.

Использование малоинвазивных хирургических технологий, таких как робот-ассистированные и лапароскопические вмешательства, позволяет существенно сократить сроки пребывания в стационаре и снизить вероятность возникновения послеоперационных осложнений по сравнению с открытыми операциями.

СПИСОК ЛИТЕРАТУРЫ

1 Ардатская М.Д., Ачкасов С.И., Веселов В.В., Зароднюк И.В., Ивашкин В.Т., Карпухин О.Ю. и др. Дивертикулярная болезнь. Колопроктология. 2021;20(3):10–27. DOI: 10.33878/2073-7556-2021-20-3-10-27

2 Свистунов А.А., Осадчук М.А., Криеева Н.В., Золотовицкая А.М. Дивертикулярная болезнь толстой кишки. Клиническая медицина. 2018;96(6):498–505. DOI: 10.18821/0023-2149-2018-96-6-498-505

3 Barroso A.O., Quigley E.M. Diverticula and Diverticulitis: Time for a Reappraisal. Gastroenterol Hepatol (N-Y). 2015;11(10):680–8. PMID: 27330495

4 Алиев С.А., Алиев Э.С., Гахраманова Ф.А. Дискуссионные вопросы лечебной тактики при дивертикулярной болезни толстой кишки, осложненной первым эпизодом острого дивертикулита. Колопроктология. 2020;19(2):53–9. DOI: 10.33878/2073-7556-2020-19-2-53-59

5 Ивашкин В.Т., Шелыгин Ю.А., Ачкасов С.И., Васильев С.В., Григорьев Е.Г., Дудка В.В. и др. Рекомендации Российской гастроэнтерологической ассоциации и Ассоциации колопроктологов России по диагностике и лечению взрослых больных дивертикулярной болезнью ободочной кишки. Российский журнал гастроэнтерологии, гепатологии, колопроктологии. 2016;26(1):65–80. DOI: 10.22416/1382-4376-2016-26-1-65-80

6 Giuliani G., Guerra F., Coletta D., Giuliani A., Salvischiani L., Tribuzi A., et al. Robotic versus conventional laparoscopic technique for the treatment of left-sided colonic diverticular disease: a systematic review with meta-analysis. Int J Colorectal Dis. 2022;37(1):101–9. DOI: 10.1007/s00384-021-04038-x

7 Solaini L., Bocchino A., Avanzolini A., Annunziata D., Cavaliere D., Ercolani G. Robotic versus laparoscopic left colectomy: a systematic review and meta-analysis. Int J Colorectal Dis. 2022;37(7):1497–507. DOI: 10.1007/s00384-022-04194-8

8 Raskin E.R., Keller D.S., Gorrepati M.L., Akiel-Fu S., Mehendale S., Cleary R.K. Propensity-matched analysis of sigmoidectomies for diverticular disease. JSLS. 2019;23(1):e2018.00073. DOI: 10.4293/JSLS.2018.00073

9 Haas J.M., Singh M., Vakil N. Mortality and complications following surgery for diverticulitis: Systematic review and meta-analysis. United European Gastroenterol J. 2016;4(5):706–13. DOI: 10.1177/2050640615617357

10 Беджанян А.Л., Сумбаев А.А., Петренко К.Н., Фролова Ю.В., Темирсултанова Х.Р., Гончаров А.Л. и др. Непосредственные результаты робот-ассистированных и лапароскопических вмешательств в хирургии рака сигмовидной и прямой кишки. Клиническая и экспериментальная хирургия. Журнал имени академика Б.В. Петровского. 2022;10(2):103–11. DOI: 10.33029/2308-1198-2022-10-2-103-111

11 Haas J.M., Singh M., Vakil N. Mortality and complications following surgery for diverticulitis: Systematic review and meta-analysis. United European Gastroenterol J. 2016;4(5):706–13. DOI: 10.1177/2050640615617357

12 Royds J., O'Riordan J.M., Eguare E., O'Riordan D., Neary P.C. Laparoscopic surgery for complicated diverticular disease: a single-centre experience. Colorectal Dis. 2012;14(10):1248–54. DOI: 10.1111/j.1463-1318.2011.02924.x

13 Klarenbeek B.R., Veenhof A.A., Bergamaschi R., van der Peet D.L., van den Broek W.T., de Lange E.S., et al. Laparoscopic sigmoid resection for diverticulitis decreases major morbidity rates: a randomized control trial: short-term results of the Sigma Trial. Ann Surg. 2009;249(1):39–44. DOI: 10.1097/SLA.0b013e31818e416a

14 Hassan I., Cima R.R., Larson D.W., Dozois E.J., O'Byrne M.M., Larson D.R., et al. The impact of uncomplicated and complicated diverticulitis on laparoscopic surgery conversion rates and patient outcomes. Surg Endosc. 2007;21(10):1690–4. DOI: 10.1007/s00464-007-9413-7

15 Weber P.A., Merola S., Wasielewski A., Ballantyne G.H. Telerobotic-assisted laparoscopic right and sigmoid colectomies for benign disease. Dis Colon Rectum. 2002;45(12):1689–94; discussion 1695–6. DOI: 10.1007/s10350-004-7261-2

16 Andolfi C., Umanskiy K. Appraisal and current considerations of robotics in colon and rectal surgery. J Laparoendosc Adv Surg Tech A. 2019;29(2):152–8. DOI: 10.1089/lap.2018.0571

17 Antoniou S.A., Antoniou G.A., Koch O.O., Pointner R., Granderath F.A. Robot-assisted laparoscopic surgery of the colon and rectum. Surg Endosc. 2012;26(1):1–11. DOI: 10.1007/s00464-011-1867-y

18 Miller P.E., Dao H., Paluvoi N., Bailey M., Margolin D., Shah N., et al. Comparison of 30-day postoperative outcomes after laparoscopic vs robotic colectomy. J Am Coll Surg. 2016;223(2):369–73. DOI: 10.1016/j.jamcollsurg.2016.03.041

19 Chang Y.S., Wang J.X., Chang D.W. A meta-analysis of robotic versus laparoscopic colectomy. J Surg Res. 2015;195(2):465–74. DOI: 10.1016/j.jss.2015.01.026

20 Mushtaq H.H., Shah S.K., Agarwal A.K. The current role of robotics in colorectal surgery. Curr Gastroenterol Rep. 2019;21(3):11. DOI: 10.1007/s11894-019-0676-7

21 Giordano L., Kassir A.A., Gamagami R.A., Lujan H.J., Plasencia G., Santiago C. Robotic-assisted and laparoscopic sigmoid resection. JSLS. 2020;24(3):e2020.00028. DOI: 10.4293/JSLS.2020.00028

REFERENCES

1 Ardatskaya M.D., Achkasov S.I., Veselov V.V., Zarodnyuk I.V., Ivashkin V.T., Karpukhin O.Yu., Kashnikov V.N., et al. Diverticular disease. Koloproktologia. 2021;20(3):10–27 (In Russ.). DOI: 10.33878/2073-7556-2021-20-3-10-27

2 Svistunov A.A., Osadchuk M.A., Kireeva N.V., Zolotovitskaya A.M. Diverticular disease of the colon. Klin. med. 2018;96(6):498–505 (In Russ.). DOI: 10.18821/0023-2149-2018-96-6-498-505

3 Barroso A.O., Quigley E.M. Diverticula and Diverticulitis: Time for a Reappraisal. Gastroenterol Hepatol (N Y). 2015;11(10):680–8. PMID: 27330495

4 Aliyev S.A., Aliyev E.S., Gahramanova F.A. Discussion aspects of treatment for diverticular disease complicated with first episode of acute diverticulitis. Koloproktologia. 2020;19(2):53–59 (In Russ.). DOI: 10.33878/2073-7556-2020-19-2-53-59

5 Ivashkin V.T., Shelygin Yu.A., Achkasov S.I., Vasilyev S.V., Grigoryev Ye.G., Dudka V.V., et al. Diagnostics and treatment of diverticular disease of the colon: guidelines of the Russian gastroenterological Association and Russian Association of Coloproctology. Russian Journal of Gastroenterology, Hepatology, Coloproctology. 2016;26(1):65–80 (In Russ.). DOI: 10.22416/1382-4376-2016-26-1-65-80

6 Giuliani G., Guerra F., Coletta D., Giuliani A., Salvischiani L., Tribuzi A., et al. Robotic versus conventional laparoscopic technique for the treatment of left-sided colonic diverticular disease: a systematic review with meta-analysis. Int J Colorectal Dis. 2022;37(1):101–9. DOI: 10.1007/s00384-021-04038-x

7 Solaini L., Bocchino A., Avanzolini A., Annunziata D., Cavaliere D., Ercolani G. Robotic versus laparoscopic left colectomy: a systematic review and meta-analysis. Int J Colorectal Dis. 2022;37(7):1497–507. DOI: 10.1007/s00384-022-04194-8

8 Raskin E.R., Keller D.S., Gorrepati M.L., Akiel-Fu S., Mehendale S., Cleary R.K. Propensity-matched analysis of sigmoidectomies for diverticular disease. JSLS. 2019;23(1):e2018.00073. DOI: 10.4293/JSLS.2018.00073

9 Haas J.M., Singh M., Vakil N. Mortality and complications following surgery for diverticulitis: Systematic review and meta-analysis. United European Gastroenterol J. 2016;4(5):706–13. DOI: 10.1177/2050640615617357

10 Bedzhanyan A.L., Sumbaev A.A., Petrenko K.N., Frolova Yu.V., Temirsultanova Kh.R., Goncharov A.L., et al. Immediate results of robot-assisted and laparoscopic interventions in sigmoid and rectal cancer surgery. Clinical and Experimental Surgery. Petrovsky Journal. 2022;10(2):103–11 (In Russ.). DOI: 10.33029/2308-1198-2022-10-2-103-111

11 Haas J.M., Singh M., Vakil N. Mortality and complications following surgery for diverticulitis: Systematic review and meta-analysis. United European Gastroenterol J. 2016;4(5):706–13. DOI: 10.1177/2050640615617357

12 Royds J., O'Riordan J.M., Eguare E., O'Riordan D., Neary P.C. Laparoscopic surgery for complicated diverticular disease: a single-centre experience. Colorectal Dis. 2012;14(10):1248–54. DOI: 10.1111/j.1463-1318.2011.02924.x

13 Klarenbeek B.R., Veenhof A.A., Bergamaschi R., van der Peet D.L., van den Broek W.T., de Lange E.S., et al. Laparoscopic sigmoid resection for diverticulitis decreases major morbidity rates: a randomized control trial: short-term results of the Sigma Trial. Ann Surg. 2009;249(1):39–44. DOI: 10.1097/SLA.0b013e31818e416a

14 Hassan I., Cima R.R., Larson D.W., Dozois E.J., O'Byrne M.M., Larson D.R., et al. The impact of uncomplicated and complicated diverticulitis on laparoscopic surgery conversion rates and patient outcomes. Surg Endosc. 2007;21(10):1690–4. DOI: 10.1007/s00464-007-9413-7

15 Weber P.A., Merola S., Wasielewski A., Ballantyne G.H. Telerobotic-assisted laparoscopic right and sigmoid colectomies for benign disease. Dis Colon Rectum. 2002;45(12):1689–94; discussion 1695–6. DOI: 10.1007/s10350-004-7261-2

16 Andolfi C., Umanskiy K. Appraisal and current considerations of robotics in colon and rectal surgery. J Laparoendosc Adv Surg Tech A. 2019;29(2):152–8. DOI: 10.1089/lap.2018.0571

17 Antoniou S.A., Antoniou G.A., Koch O.O., Pointner R., Granderath F.A. Robot-assisted laparoscopic surgery of the colon and rectum. Surg Endosc. 2012;26(1):1–11. DOI: 10.1007/s00464-011-1867-y

18 Miller P.E., Dao H., Paluvoi N., Bailey M., Margolin D., Shah N., et al. Comparison of 30-day postoperative outcomes after laparoscopic vs robotic colectomy. J Am Coll Surg. 2016;223(2):369–73. DOI: 10.1016/j.jamcollsurg.2016.03.041

19 Chang Y.S., Wang J.X., Chang D.W. A meta-analysis of robotic versus laparoscopic colectomy. J Surg Res. 2015;195(2):465–74. DOI: 10.1016/j.jss.2015.01.026

20 Mushtaq H.H., Shah S.K., Agarwal A.K. The current role of robotics in colorectal surgery. Curr Gastroenterol Rep. 2019;21(3):11. DOI: 10.1007/s11894-019-0676-7

21 Giordano L., Kassir A.A., Gamagami R.A., Lujan H.J., Plasencia G., Santiago C. Robotic-assisted and laparoscopic sigmoid resection. JSLS. 2020;24(3):e2020.00028. DOI: 10.4293/JSLS.2020.00028

https://doi.org/10.24060/2076-3093-2024-14-4-317-322

CC BY 4.0

Check for updates

Эффективность методов забора биологического и операционного материала с целью выявления микобактерии туберкулеза

Р.Н. Исламов[1,], Р.А. Шарипов[2], Р.К. Тукфатуллин[2], И.В. Сидоров[1], Р.К. Ягафарова[2]*

[1] Республиканский клинический противотуберкулезный диспансер, Россия, Республика Башкортостан, Уфа
[2] Башкирский государственный медицинский университет, Россия, Республика Башкортостан, Уфа

*** Контакты:** Исламов Ринат Нафкатович, e-mail: i5lrinat@yandex.ru

Исламов Ринат Нафкатович — *туберкулезно-легочное хирургическое отделение, orcid.org/0009-0005-4776-4141*

Шарипов Рауль Ахнафович — *к.м.н., доцент, кафедра фтизиатрии, orcid.org/0000-0002-7720-4832*

Тукфатуллин Равиль Кашвиевич — *к.м.н., доцент, кафедра фтизиатрии, orcid.org/0009-0003-4100-6839*

Сидоров Игорь Вячеславович — *клинико-диагностическая лаборатория*

Ягафарова Роза Каюмовна — *д.м.н., доцент, кафедра фтизиатрии, orcid.org/0009-0001-8272-6774*

Аннотация

Введение. Туберкулез (ТБ) остается значимой проблемой здравоохранения, занимая второе место после COVID-19 по числу смертей от инфекционных заболеваний с ежегодным поражением более 10 миллионов человек. Несмотря на снижение заболеваемости, диагностика продолжает оставаться сложной, особенно с отрицательными результатами бактериологических и гистологических исследований. **Цель работы:** сравнить эффективность хирургических методов диагностики туберкулеза на преаналитическом этапе бактериологической верификации. **Материалы и методы**. В рамках ретроспективного исследования, проведенного в Республиканском клиническом противотуберкулезном диспансере Республики Башкортостан, проанализированы данные 1272 пациентов, находившихся на стационарном лечении в туберкулезно-легочном хирургическом отделении с 2021 по 2023 годы. Применялись бактериологические методы диагностики, включая микроскопию и полимеразно-цепную реакцию (ПЦР). **Результаты и обсуждение.** Результаты показывают, что из 1272 операций 65,2 % были резекционными и у 83,1 % пациентов подтверждена туберкулезная инфекция. Бронхоальвеолярный лаваж выявил микобактерии у 153 (20,5 %) пациентов, тогда как метод сбора мокроты показал их наличие у 106 пациентов. Новый метод сбора, хотя и менее эффективен, показал 15,7 % выявляемости при молекулярно-генетическом анализе. **Заключение.** Оперативные методы диагностики туберкулеза эффективны, выявляя МБТ в 83,1 % случаев, превосходя стандарт сбора мокроты с 10,8 % выявляемости молекулярно-генетическим методом. Бронхоальвеолярный лаваж более результативен: 20,5 % молекулярно-генетически, 11 % микроскопически и 8 % посевом. Новый метод хотя и менее эффективен, но регистрируется как более точный, чем стандарт: 15,7 % молекулярно-генетически, 6,6 % микроскопически и 5,2 % посевом.

Ключевые слова: туберкулез, микобактерии туберкулеза, бронхоскопия, посев на плотных средах, микроскопия, мокрота, полимеразная цепная реакция, бронхоальвеолярный лаваж

Информация о конфликте интересов. Конфликт интересов отсутствует.
Информация о спонсорстве. Данная работа не финансировалась.
Вклад авторов. Все авторы внесли эквивалентный вклад в подготовку публикации.

Для цитирования: Исламов Р.Н., Шарипов Р.А., Тукфатуллин Р.К., Сидоров И.В., Ягафарова Р.К. Эффективность методов забора биологического и операционного материала с целью выявления микобактерии туберкулеза. Креативная хирургия и онкология. 2024;14(4):317–322. https://doi.org/10.24060/2076-3093-2024-14-4-317-322

Поступила в редакцию: 17.07.2024
Поступила после рецензирования и доработки: 02.09.2024
Принята к публикации: 27.09.2024

Effectiveness of Biological and Surgical Sampling for Detection of Mycobacterium Tuberculosis

Rinat N. Islamov[1,], Raul A. Sharipov[2], Ravil K. Tukfatullin[2], Igor V. Sidorov[1], Rosa K. Yagafarova[2]*

[1] Republican Clinical Tuberculosis Treatment Dispensary, Ufa, Russian Federation
[2] Bashkir State Medical University, Ufa, Russian Federation

*** Correspondence to:** Islamov Rinat Nafkatovich, e-mail: i5lrinat@yandex.ru

Rinat N. Islamov — *Tuberculous Pulmonary Surgery Unit, orcid.org/0009-0005-4776-4141*

Raul A. Sharipov — *Cand. Sci. (Med.), Assoc. Prof., Department of Phthisiology, orcid.org/0000-0002-7720-4832*

Ravil K. Tukfatullin — *Cand. Sci. (Med.), Assoc. Prof., Department of Phthisiology, orcid.org/0009-0003-4100-6839*

Igor V. Sidorov — *Clinical Diagnostic Laboratory*

Rosa K. Yagafarova — *Dr. Sci. (Med.), Assoc. Prof., Department of Phthisiology, orcid.org/0009-0001-8272-6774*

Abstract

Introduction. Tuberculosis remains a significant public health issue, ranking second only to COVID-19 in terms of mortality from infectious diseases, with more than 10 million individuals affected annually. Despite a decline in incidence rate, its diagnosis continues to be challenging, particularly in cases with negative results from microbiological and histological examinations. **Aim.** To compare the effectiveness of surgical diagnostic methods for tuberculosis during the pre-analytical phase of bacteriological verification. **Materials and methods.** The retrospective study, conducted at the Republican Clinical Tuberculosis Treatment Dispensary of the Republic of Bashkortostan, analyzed data from 1272 patients who were hospitalized in the Tuberculous Pulmonary Surgery Unit from 2021 to 2023 and underwent bacteriological diagnostics, including microscopy and polymerase chain reaction. **Results and discussion**. The results indicate that out of 1272 surgeries, 65.2% involved resection procedures, with confirmed tuberculosis infection in 83.1% of patients. Bronchoalveolar lavage identified mycobacteria in 153 patients (20.5%), whereas sputum collection revealed them in 106 patients. The new collection method, although less effective, demonstrated a detection rate of 15.7% through molecular genetic analysis. **Conclusion.** Surgical diagnostic methods for tuberculosis appeared to be effective, detecting mycobacterium tuberculosis in 83.1% of cases, surpassing the standard sputum collection method, which has a detection rate of 10.8% via molecular genetic analysis. Bronchoalveolar lavage proved to be more productive, yielding 20.5% positive results on a molecular genetic basis, 11% microscopically, and 8% through culture. Although the new method is less effective, it is recorded as being more accurate than the standard, with detection rates of 15.7% molecularly, 6.6% microscopically, and 5.2% through culture.

Keywords: tuberculosis, mycobacterium tuberculosis, bronchoscopy, culture on solid media, microscopy, sputum, polymerase chain reaction, bronchoalveolar lavage

Conflict of interest. The authors declare no conflict of interest.
Sponsorship data. This work is not funded.
Author contributions. The authors contributed equally to this article.

For citation: Islamov R.N., Sharipov R.A., Tukfatullin R.K., Sidorov I.V., Yagafarova R.K. Effectiveness of biological and surgical sampling for detection of mycobacterium tuberculosis. Creative Surgery and Oncology. 2024;14(4):317–322. https://doi.org/10.24060/2076-3093-2024-14-4-317-322

Received: 17.07.2024
Revised: 02.09.2024
Accepted: 27.09.2024

ВВЕДЕНИЕ

Туберкулез является предотвратимым и, как правило, излечимым заболеванием. Тем не менее в 2022 году туберкулез был второй по значимости причиной смерти от одного инфекционного агента в мире после новой коронавирусной инфекции COVID-19 и стал причиной почти в два раза большего числа смертей, чем ВИЧ/СПИД. Более 10 миллионов человек продолжают ежегодно заболевать туберкулезом.

В современных условиях сложной эпидемической ситуации как в мире, так и в различных регионах Российской Федерации проблема диагностики и дифференциальной диагностики туберкулеза легких остается актуальной и во многом нерешенной. Несмотря на успехи в снижении заболеваемости, особенно отмеченные в 2019, 2020 и 2021 годах, многие трудности остаются, особенно при диагностике туберкулеза легких с отрицательными результатами бактериологических и гистологических исследований (код A16.0 по МКБ) и без проведения таковых (код A16.1) [1]. Таким пациентам часто назначают химиотерапию по режиму химиотерапии лекарственно-чувствительного туберкулеза вследствие отсутствия данных о лекарственной устойчивости и неподтвержденной этиологии процесса [2]. Важно отметить, что доля туберкулеза с множественной лекарственной устойчивостью (МЛУ-ТБ) в России значительно увеличилась: среди общих заболевших она возросла с 55,3 до 56,7 % в период с 2018 по 2019 год, а среди впервые выявленных больных — с 26,6 % в 2015 году до 33,6 % в 2020 году. Получение диагностического материала из легочной паренхимы остается важной задачей в пульмонологии и фтизиатрической практике [3]. Актуальность данного исследования обусловлена необходимостью совершенствования методов этиологической диагностики туберкулеза, что позволит повысить верификацию заболевания и, как следствие, улучшить качество лечения, основанное на чувствительности возбудителя к противотуберкулезным препаратам [4].

Цель работы: проанализировать и сравнить информативность инструментальных и хирургических методов забора биоматериала для обнаружения микобактерии туберкулеза (далее — МБТ) в биологической жидкости или в операционном материале.

МАТЕРИАЛЫ И МЕТОДЫ

Проведено ретроспективное исследование на базе Республиканского клинического противотуберкулезного диспансера Республики Башкортостан. В группу исследования были включены пациенты, получившие стационарное лечение за период с 2021 по 2023 год в туберкулезно-легочном хирургическом отделении. Из общего числа пациентов 68 % составляли мужчины, а 32 % — женщины. Возраст участников варьировался от 18 до 70 лет.

Проведен анализ выполненных пациентам бронхоскопических исследований и способов забора биологического материала за период с 2021 по 2023 год, проведенных в соответствии с приказом Министерства здравоохранения Российской Федерации от 21 марта 2003 года № 109 «О совершенствовании противотуберкулезных мероприятий в Российской Федерации» (глава 5), стандартный метод забора мокроты, а также анализ характера и результатов забора биологического материала, выполненного во время хирургических вмешательств [5]. Также проведено оригинальное исследование запатентованным способом получения мокроты у больных туберкулезом легких, выполненным за период с 2023 по 2024 год. В данном исследовании участвовали 76 пациентов, которые соответствовали определенным критериям. Включались взрослые пациенты в возрасте от 18 до 70 лет, которые дали письменное согласие на участие в исследовании и проведение предложенных методов диагностики и лечения. Исключались пациенты моложе 18 или старше 70 лет, женщины в состоянии беременности или кормления грудью, а также пациенты с тяжелыми сопутствующими заболеваниями, такими как тяжелая сердечная недостаточность или хроническая обструктивная болезнь легких в стадии декомпенсации, которые могли повлиять на выполнение процедур или интерпретацию результатов. Были также исключены пациенты с известной аллергической реакцией на лидокаин или физиологический раствор и те, кто отказался подписать документ о добровольном информированном согласии на участие в исследовании. При оценке данных выявления МБТ были использованы следующие бактериологические методы диагностики: микроскопия с посевного материала (осадка) по Цилю — Нильсену, посев на плотных питательных средах, молекулярно-генетическое исследование методом ПЦР [6].

РЕЗУЛЬТАТЫ И ОБСУЖДЕНИЕ

Проведенное исследование показало, что за период с 2021 по 2023 год было выполнено 1272 оперативных вмешательства. Бронхоскопия с бронхоальвеолярным лаважем проведена 746 пациентам. Стандартным методом мокрота была получена у 978 пациентов. Метод забора мокроты, предложенный в приказе № 109 от 21 марта 2003 года, выполнен лишь у 7 пациентов, в то время как оригинальное исследование запатентованным способом получения мокроты было выполнено у 76 пациентов.

В ходе анализа методов оперативных вмешательств, указанных на рисунке 1, нас особенно интересовали резекционные методы оперативного лечения, которые составили 830 (65,2 %) от общего количества оперативных вмешательств. Из 830 (100 %) резекционных операций, проведенных с 2021 по 2023 год, туберкулезная инфекция была исключена у 141 (16,9 %) пациента по результатам гистологического и бактериологического исследований, а у 689 (83,1 %) пациентов была выявлена туберкулезная инфекция. При исследовании операционного материала, полученного от 689 пациентов посевом на плотных питательных средах, МБТ была выявлена у 116 (16,8 %) пациентов; у 105 сохранена чувствительность к противотуберкулезным препаратам, а у 11 определена устойчивость. При молекулярно-генетическом исследовании операционного материала чувствительность к препаратам сохранялась у 159 па-

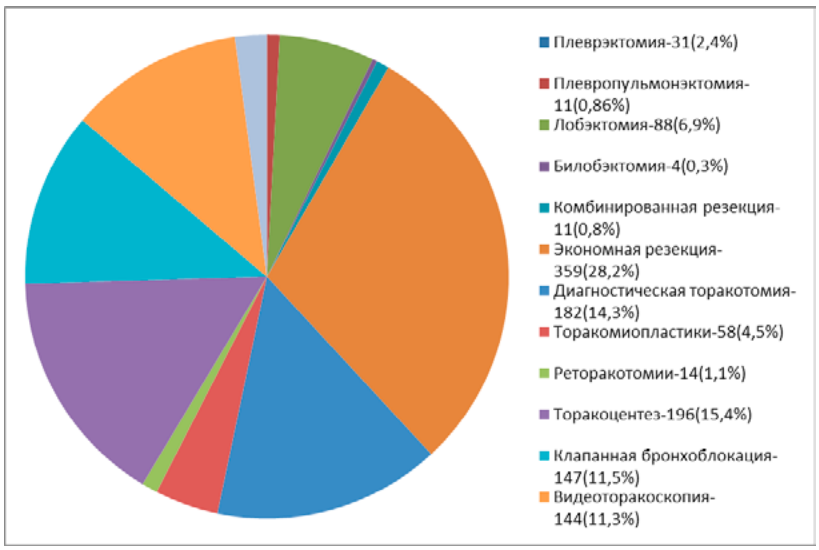

Рисунок 1. Структура оперативных вмешательств, выполненных в ГБУЗ «Республиканский клинический противотуберкулезный диспансер» за период с 2021 по 2023 годы
Figure 1. Structure of surgical interventions performed at the Republican Clinical Tuberculosis Treatment Dispensary from 2021 to 2023

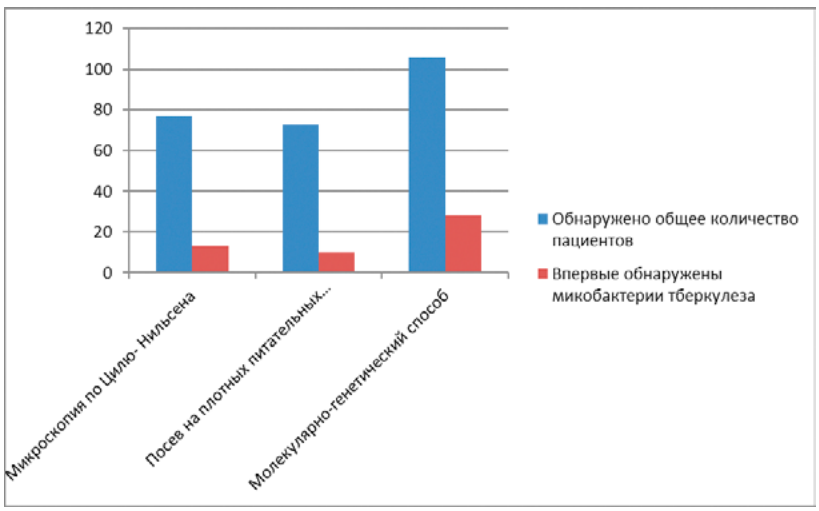

Рисунок 2. Выявление микобактерии туберкулеза стандартным методом получения мокроты
Figure 2. Detection of mycobacterium tuberculosis using the standard sputum collection method

циентов, у 15 обнаружена устойчивость к противотуберкулезным препаратам [7].

По данным P. Goussard с соавторами, у 35 пациентов МБТ в бронхоальвеолярном лаваже были выявлены [8]:

- методом микроскопии у 8,6 % (3/35) пациентов;
- молекулярном-генетическим методом у 60,0 % (21/35) пациентов;
- при культуральном исследовании получен рост МБТ у 11,4 % (3) пациентов.

При анализе бронхоальвеолярного лаважа в нашем учреждении у 746 (100 %) пациентов были получены следующие результаты:

- методом микроскопии по Цилю — Нильсену микобактерии туберкулеза обнаружены у 82 (11 %) пациентов, впервые — у 4 пациентов;
- молекулярно-генетическим методом МБТ обнаружен у 153 (20,5 %), впервые — у 10 пациентов;
- методом посева на плотных питательных средах МБТ выявлен у 60 (8 %) пациентов, данных об обнаружении впервые нет.

Анализ получения мокроты стандартным методом, указанным на рисунке 2, был проведен у 978 (100 %) пациентов. Из 106 (10,8 %) пациентов, у которых МБТ был выявлен молекулярно-генетическим методом, устойчивость была определена у 17 пациентов, а чувствительность к противотуберкулезным препаратам сохранена у 89; впервые МБТ данным методом был выявлен у 28 пациентов. При анализе методом посева на плотных питательных средах у 73 (7,4 %) пациентов была обнаружена МБТ, чувствительность к противотуберкулезным препаратам сохранена у 68, устойчивость определена у 5. Методом микроскопии по Цилю — Нильсену впервые МБТ в мокроте была обнаружена у 77 (7,8 %) пациентов, из них у 13 — впервые [9].

При анализе способов забора биологического материала за период с 2021 по 2023 год, выяснилось, что проведенных врачом-оториноларингологом в соответствии с приказом Минздрава РФ от 21 марта 2003 года № 109 выполнено только 7 (100 %) пациентам. Молекулярно-генетическим методом МБТ выявлена у 1 (14,2 %) пациента, методом микроскопии по Цилю — Нильсену — у 1 (14,2 %) пациента, методом посева на плотных питательных средах — не выявлено [10].

При исследовании запатентованного способа получения мокроты у больных туберкулезом у 76 (100 %) пациентов были получены следующие результаты: посевом на плотных питательных средах МБТ выявлена у 4 (5,2 %), молекулярно-генетическим исследованием — у 12 (15,7 %) и микроскопией с посевного материала по Цилю — Нильсену — у 5 (6,6 %) больных [11].

Предлагаемый способ получения мокроты заключается в следующем. Забор материала производят в условиях перевязочной в положении сидя [12]. Под местной анестезией перед исследованием проводят обработку носовой и ротовой полости 10 %-ным лидокаином спреем. Катетер аспирационный трахеальный длиной 53 см и размером 14 СН (далее — микроирригатор) проводят по носовому ходу до входа в трахею. После чего просят пациента вдохнуть, а микроирригатор продвигают дальше в трахею [13]. С наружного конца микроирригатора шприцем вводят стерильный физиологический раствор (0,9 % хлорид натрия) объемом 5 мл и сразу же аспирируют в этот же шприц [14]. Полученный материал вливают в контейнер для забора биологического материала и отправляют на исследование в лабораторию [15].

Результаты проведенных исследований свидетельствуют, что диагностическая ценность биологического материала, полученного с помощью микроирригатора, выше, чем при получении мокроты стандартным методом и способом забора биологического материала врачом-оториноларингологом. Это объясняется проведением микроирригатора ближе к очагу инфекции и не смешиванием биоматериала со слюной. Диагностическая ценность уступает методу забора бронхоальвеолярного лаважа при бронхоскопии. Преимущество при применении микроирригатора по сравнению

с бронхоскопическим забором: метод более прост при выполнении, забор биологического материала может выполнить средний медицинский работник, не требуется специальное дорогостоящее оборудование для забора и обученный специалист, на проведение забора требуется меньше времени (3–5 минут), возможность большого охвата пациентов, возможность выполнения забора в амбулаторных условиях.

ЗАКЛЮЧЕНИЕ

Оперативные вмешательства представляют собой весьма эффективный метод диагностики туберкулезной инфекции, демонстрируя показатель выявляемости у 83,1 % пациентов. Это подчеркивает значимость и необходимость применения данной методики в практике, что обеспечивает высокую степень диагностики даже в наиболее сложных клинических случаях. Стандартный метод получения мокроты выявил МБТ у 10,8 % пациентов молекулярно-генетическим методом, 7,4 % методом посева и 7,8 % методом микроскопии по Цилю — Нильсену. МБТ, выявленный впервые: у 28 пациентов молекулярно-генетическим методом и 13 пациентов методом микроскопии. Бронхоальвеолярный лаваж: МБТ найдена у 20,5 % пациентов молекулярно-генетическим методом, 11 % методом микроскопии и 8 % посевом. Это подтверждает, что бронхоальвеолярный лаваж обладает более высокой диагностической ценностью по сравнению со стандартным методом получения мокроты.

Новый запатентованный способ выявил МБТ у 15,7 % пациентов молекулярно-генетическим методом, 6,6 % методом микроскопии и 5,2 % методом посева, что несколько ниже бронхоальвеолярного лаважа по диагностической значимости, но выше стандартного метода.

СПИСОК ЛИТЕРАТУРЫ

1 Шабалина И.Ю., Тихонов А.М., Шишова С.В., Семенова Л.А., Сивокозов И.В. Радиальная эндобронхиальная ультрасонография в комбинации с эндоскопической трансбронхиальной криобиопсией в дифференциальной диагностике инфильтрата в легком. Хирургия. Журнал им. Н.И. Пирогова. 2021;7:84–9. DOI: 10.17116/hirurgia202107184

2 Тюлькова Т.Е., Луговкина Т.К., Кутузова Д.М., Хабибуллина Н.Ф. Диагностика туберкулеза легких при недоказанном бактериовыделении. РМЖ. Медицинское обозрение. 2022;6(7):387–92. DOI: 10.32364/2587-6821-2022-6-7-387-392

3 Юнусбаева М.М., Бородина Л.Я., Шарипов Р.А., Билалов Ф.С., Елипашев А.А. Эпидемическая ситуация по туберкулезу в Приволжском федеральном округе в 2016–2020 гг. Туберкулез и болезни легких. 2021;99(12):22–6. DOI: 10.21292/2075-1230-2021-99-12-22-26

4 Дегтярева С.И., Бадрак С.М., Панина В.А. Оценка методов диагностики микобактерии туберкулеза. Вестник науки. 2021;1(12):156–66.

5 Бородуллин Б.Е., Еремеенко Е.П., Ураксина М.В., Бородуллина Е.А. Современные методы лабораторной диагностики туберкулеза: выявление возбудителя и определение его лекарственной чувствительности. Инфекционные болезни: новости, мнения, обучение. 2022;11(4):106–11. DOI: 10.33029/2305-3496-2022-11-4-106-111

6 Saktiawati A.M.I., Putera D.D., Setyawan A., Mahendradhata Y., van der Werf T.S. Diagnosis of tuberculosis through breath test: A systematic review. EBioMedicine. 2019;46:202–14. DOI: 10.1016/j.ebiom.2019.07.056

7 Goussard P., Verster J., Ebert L., Venkatakrishna S., Gie A., Rhode D., et al. Tuberculosis of the trachea in a child: Value of 3D segmentation. Pediatr Pulmonol. 2023;58(6):1824–7. DOI: 10.1002/ppul.26389

8 Goussard P., Eber E., Venkatakrishna S., Frigati L., Greybe L., Janson J., et al. Interventional bronchoscopy in pediatric pulmonary tuberculosis. Expert Rev Respir Med. 2023;17(12):1159–75. DOI: 10.1080/17476348.2023.2299336

9 Zhang H.S., Chen X.P., Ye L.P., Wang G.F., Zheng Y.M., Zhang H.L., et al. Clinical application of transbronchial cryotherapy in the diagnosis and treatment of tracheobronchial tuberculosis in children. Zhonghua Er Ke Za Zhi. 2021;59(11):963–7 (Chinese). DOI: 10.3760/cma.j.cn112140-20210504-00378

10 Русакова Л.И., Нечаева О.Б., Сельцовский П.П. Правовые основы эпидемиологического надзора за туберкулезом. Современные проблемы здравоохранения и медицинской статистики. 2021;1:104–29. DOI: 10.24411/2312-2935-2021-00005

11 Шарипов Р.А., Тукфатуллин Р.К., Исламов Р.Н., Булатов Ш.Э., Ягафарова Р.К. Способ получения мокроты у больных туберкулезом легких: патент. Российская Федерация 2820388 C1 от 03.06.2024.

12 Рогожкин П.В., Колсанов А.В., Бородулина Е.А. Хирургическое лечение больных туберкулезом легких в XXI веке. Хирургия. Журнал им. Н.И. Пирогова. 2020;6:104–8. DOI: 10.17116/hirurgia2020061104

13 Sharma S.K., Mohan A., Kohli M. Extrapulmonary tuberculosis. Expert Rev Respir Med. 2021;15(7):931–48. DOI: 10.1080/17476348.2021.1927718

14 Riskiyev A., Ciobanu A., Hovhannesyan A., Akopyan K., Gadoev J., Parpieva N. Characteristics and treatment outcomes of patients with tuberculosis receiving adjunctive surgery in Uzbekistan. Int J Environ Res Public Health. 2021;18(12):6541. DOI: 10.3390/ijerph18126541

15 Елипашев А.А., Полуэктов Е.И., Шпрыков А.С. Значение бактериологического исследования операционного материала у больных туберкулезом легких. Медицинский альманах. 2015;5(40):118–21.

REFERENCES

1 Shabalina I.Yu., Tikhonov A.M., Shishova S.V., Semenova L.A., Sivokozov I.V. Radial endobronchial ultrasound combined with transbronchial lung cryobiopsy in differential diagnosis of pulmonary infiltrate. Pirogov Russian Journal of Surgery. 2021;7:84–9 (In Russ.). DOI: 10.17116/hirurgia202107184

2 Tyulkova T.E., Lugovkina T.K., Kutuzova D.M., Khabibullina N.F. Diagnosis of bacteriologically unconfirmed pulmonary tuberculosis (literature review). Russian Medical Inquiry. 2022;6(7):387–92 (In Russ.). DOI: 10.32364/2587-6821-2022-6-7-387-392

3 Yunusbaeva M.M., Borodina L.Ya., Sharipov R.A., Bilalov E.S., Azamatova M.M., Yunusbaev B.B. Tuberculosis situation in Volga federal district in 2016–2020. Tuberculosis and Lung Diseases. 2021;99(12):22–6 (In Russ.). DOI: 10.21292/2075-1230-2021-99-12-22-26

4 Degtyareva S.I., Badrak S.M., Panina V.A. Evaluation of diagnostic methods for mycobacterium tuberculosis. Vestnik nauki. 2021;1(12):156–66 (In Russ.).

5 Borodulin B.E., Eremenko E.P., Uraksina M.V., Shubina A.T. Contemporary methods of laboratory diagnostics of tuberculosis. The detection of the pathogen and determination its drug sensitivity. Infectious Diseases: News, Opinions, Training. 2022;11(4):106–11 (In Russ.). DOI: 10.33029/2305-3496-2022-11-4-106-111

6 Saktiawati A.M.I., Putera D.D., Setyawan A., Mahendradhata Y., van der Werf T.S. Diagnosis of tuberculosis through breath test: A systematic review. EBioMedicine. 2019;46:202–14. DOI: 10.1016/j.ebiom.2019.07.056

7 Goussard P., Verster J., Ebert L., Venkatakrishna S., Gie A., Rhode D., et al. Tuberculosis of the trachea in a child: Value of 3D segmentation. Pediatr Pulmonol. 2023;58(6):1824–7. DOI: 10.1002/ppul.26389

8 Goussard P., Eber E., Venkatakrishna S., Frigati L., Greybe L., Janson J., et al. Interventional bronchoscopy in pediatric pulmonary tuberculosis. Expert Rev Respir Med. 2023;17(12):1159–75. DOI: 10.1080/17476348.2023.2299336

9 Zhang H.S., Chen X.P., Ye L.P., Wang G.F., Zheng Y.M., Zhang H.L., et al. Clinical application of transbronchial cryotherapy in the diagnosis and treatment of tracheobronchial tuberculosis in children. Zhonghua Er Ke Za Zhi. 2021;59(11):963–7 (Chinese). DOI: 10.3760/cma.j.cn112140-20210504-00378

10 Rusakova L.I., Nechaeva O.B., Seltsovskiy P.P., Legal framework for epidemiological surveillance of tuberculosis. Current problems of health care and medical statistics. 2021;1:104–29 (In Russ.). DOI: 10.24411/2312-2935-2021-00005

11 Sharipov R.A., Tukfatullin R.K., Islamov R.N., Bulatov Sh.E., Iagafarova R.K. Method of obtaining sputum from patients with

pulmonary tuberculosis: Russian Federation patent 2820388 C1. 2024 June 03 (In Russ.).

12 Rogozhkin P.V., Kolsanov A.V., Borodulina E.A. Surgical treatment of pulmonary tuberculosis. Pirogov Russian Journal of Surgery. 2020;6:104–8 (In Russ.). DOI: 10.17116/hirurgia2020061104

13 Sharma S.K., Mohan A., Kohli M. Extrapulmonary tuberculosis. Expert Rev Respir Med. 2021;15(7):931–48. DOI: 10.1080/17476348.2021.1927718

14 Riskiyev A., Ciobanu A., Hovhannesyan A., Akopyan K., Gadoev J., Parpieva N. Characteristics and treatment outcomes of patients with tuberculosis receiving adjunctive surgery in Uzbekistan. Int J Environ Res Public Health. 2021;18(12):6541. DOI: 10.3390/ijerph18126541

15 Elipashev A.A., Poluektov E.I., Shprykov A.S. Meaning of bacteriological study of surgical material in the case of patients having pulmonary tuberculosis. 2015;5(40):118–21 (In Russ.).

https://doi.org/10.24060/2076-3093-2024-14-4-323-335

CC BY 4.0

Check for updates

Безопасность применения противоопухолевых лекарственных препаратов вне зарегистрированных показаний у пациентов в реальной клинической практике: опыт онкологов субъекта Российской Федерации

Е.В. Карабина[1,2,], Д.Д. Сакаева[2,3], О.Н. Липатов[2]*

[1] Тульский областной клинический онкологический диспансер, Россия, Тула
[2] Башкирский государственный медицинский университет, Россия, Республика Башкортостан, Уфа
[3] Клинический госпиталь «Мать и дитя», Россия, Республика Башкортостан, Уфа

[*] **Контакты:** Карабина Елена Владимировна, e-mail: kev-251@yandex.ru

Карабина Елена Владимировна — *отделение противоопухолевой лекарственной терапии, аспирант, кафедра онкологии и клинической морфологии, orcid. org/0000-0001-6062-5318*

Сакаева Дина Дамировна — *д.м.н., профессор, кафедра фармакологии, orcid. org/0000-0003-4341-6017*

Липатов Олег Николаевич — *д.м.н., профессор, кафедра онкологии и клинической морфологии, orcid. org/0000-0002-8867-504X*

Аннотация

Введение. Одной из ключевых проблем использования противоопухолевых лекарственных препаратов «вне инструкции» является безопасность. Как правило, преимущества подобных назначений в онкологии ассоциированы с превышением потенциальной клинической пользы над рисками возникновения осложнений. **Цель.** Изучить в сравнительном аспекте безопасность применения противоопухолевой лекарственной терапии вне зарегистрированных показаний и в рамках зарегистрированных показаний в реальной клинической практике онкологов Тульской области. **Материалы и методы.** Исследование проводилось на базе ГУЗ «Тульский областной клинический онкологический диспансер». За 6 месяцев 2019 года проанализирована клиническая информация о 919 законченных случаях лечения 201 пациента старше 18 лет, получивших противоопухолевую лекарственную терапию по поводу солидных ЗНО, с помощью региональной информационной системы. Выделены пациенты, имевшие хотя бы одну госпитализацию для проведения противоопухолевой лекарственной терапии вне зарегистрированных показаний, а также пациенты, получавшие лечение в рамках зарегистрированных показаний. Проведено изучение безопасности применения противоопухолевой лекарственной терапии вне зарегистрированных показаний и в соответствии с зарегистрированными показаниями у пациентов, включенных в исследование: частота встречаемости нежелательных явлений (НЯ); спектр НЯ; степень тяжести НЯ; летальные исходы; отсрочка и отмена лечения; госпитализации для лечения токсичности. По вышеперечисленным показателям произведено сравнение результатов применения противоопухолевых агентов вне зарегистрированных показаний и в соответствии с зарегистрированными показаниями. **Результаты и обсуждение.** В данной работе не было зафиксировано непредвиденных нежелательных реакций. Спектр НЯ включал в себя 40 клинических и лабораторных отклонений с различной распространенностью в исследуемых группах. НЯ обнаружены у большинства пациентов в обеих исследуемых группах (83 и 86 %). Отмечено преобладание I и II степеней токсичности. В ряде случаев зафиксирована отмена терапии, приостановка лечения и госпитализации, однако частота их встречаемости была существенно ниже по сравнению с представленными литературными данными. Зафиксирован один летальный исход от осложнений проводимой терапии. Все НЯ встречались в исследуемых группах со схожей частотой. Наиболее распространенные НЯ в обеих группах представлены гепатотоксичностью, анемией, тромбоцитопенией, нефропатией, цефалгией, лейкоцитозом, кожной токсичностью, дислипидемией, артериальной гипертензией, костным болевым синдромом, головокружением. Остальные НЯ встречались в единичных случаях со схожей частотой. Наиболее тяжелое течение отмечено при следующих НЯ: тромбоцитопения, гастроинтестинальная токсичность, лейкоцитоз, гипергликемия, иммуноопосредованный сахарный диабет с кетоацидотической комой. **Заключение.** В реальной клинической практике безопасность применения противоопухолевых лекарственных препаратов вне зарегистрированных показаний не имеет значимых отличий от безопасности использования данных агентов в рамках зарегистрированных показаний.

Ключевые слова: использование лекарств не по прямому назначению, злокачественные новообразования, противоопухолевая лекарственная терапия, онкология, безопасность использования off-label, нежелательные явления

Информация о конфликте интересов. Липатов Олег Николаевич является членом редакционной коллегии журнала «Креативная хирургия и онкология» и не принимал участия в редакционном рассмотрении и принятии решения о публикации данной статьи. Все авторы заявляют, что конфликт интересов отсутствует.
Информация о спонсорстве. Данная работа не финансировалась.
Вклад авторов. Все авторы внесли эквивалентный вклад в подготовку публикации.

Для цитирования: Карабина Е.В., Сакаева Д.Д., Липатов О.Н. Безопасность применения противоопухолевых лекарственных препаратов вне зарегистрированных показаний у пациентов в реальной клинической практике: опыт онкологов субъекта Российской Федерации. 2024;14(4):323–335. https://doi.org/10.24060/2076-3093-2024-14-4-323-335

Поступила в редакцию: 13.10.2024
Поступила после рецензирования и доработки: 15.11.2024
Принята к публикации: 18.11.2024

Safety of the Off-Label Use of Antitumor Drugs in Real Clinical Practice: Experience of Oncologists of the Russian Federation

Elena V. Karabina[1,2,], Dina D. Sakaeva[2,3], Oleg N. Lipatov[2]*

[1] Tula Regional Clinical Oncology Center, Tula, Russian Federation
[2] Bashkir State Medical University, Ufa, Russian Federation
[3] Clinical Hospital «Mother and Child», Ufa, Russian Federation

[*] **Correspondence to:** Elena V. Karabina, e-mail: kev-251@yandex.ru

Elena V. Karabina — *Antitumour Drug Treatment Department, Postgraduate student, Department of Oncology and Clinical Morphology, orcid. org/0000-0001-6062-5318*

Dina D. Sakaeva — *Dr. Sci. (Med.), Prof., Department of Pharmacology, orcid. org/0000-0003-4341-6017*

Oleg N. Lipatov — *Dr. Sci. (Med.), Prof., Department of Oncology and Clinical Morphology, orcid. org/0000-0002-8867-504X*

Abstract

Introduction. One of the key issues associated with the off-label use of antitumor drugs is safety. Typically, the advantages of such prescriptions in oncology are linked to the potential clinical benefits outweighing the risks of complications. **Aim.** To assess the safety of the off-label antitumor drug therapy in comparison with the on-label drug administration in the context of real clinical practice among oncologists in the Tula region. **Materials and methods.** The study was conducted at the Tula Regional Clinical Oncology Center, Russia. Over a six-month period in 2019, clinical data, provided by the regional information system, were analyzed for 919 completed treatment cases of 201 patients over 18 years of age who received antitumor drug therapy for malignant neoplasms. The study enrolled patients who had at least one hospitalization and got off-label antitumor drug therapy, as well as those receiving on-label drug treatment. The study assessed the safety of the off-label antitumor drug therapy in comparison with that of the on-label treatment, estimating the frequency of adverse events (AEs), spectrum of adverse events, severity of adverse events, fatal outcomes, treatment delays and discontinuations, and hospitalizations due to toxicity. A comparative analysis involved the results of using off-label and on-label antitumor drug therapy in terms of the aforementioned parameters. **Results and discussion.** No unforeseen adverse events were revealed in the study. The spectrum of adverse events encompassed 40 clinical and laboratory abnormalities with varying frequencies across the studied groups. Adverse events were observed in the majority of patients across both studied groups (83% and 86%). A predominance of grade I and II toxicity was noted. In some instances, therapy was discontinued and treatment was suspended; however, the frequency of these occurrences was significantly lower compared to current literature data. One fatal outcome due to complications from the administered therapy was recorded. All adverse events were reported in both studied groups with similar frequencies. The most commonly observed adverse events in both groups included hepatotoxicity, anemia, thrombocytopenia, nephropathy, cephalalgia, leukocytosis, skin toxicity, dyslipidemia, hypertension, bone pain syndrome, and dizziness. Other adverse events occurred sporadically with similar frequency. The most severe presentations were noted in the following adverse events: thrombocytopenia, gastrointestinal toxicity, leukocytosis, hyperglycemia, and immune-mediated diabetes mellitus with ketoacidotic coma. **Conclusion.** In real clinical practice, the safety of off-label and on-label antitumor drug therapy reveals no significant difference.

Keywords: off-label use of drugs, malignant neoplasms, antitumor drug therapy, oncology, safety of off-label use, adverse events

Conflict of interest. Oleg N. Lipatov is a member of the editorial board of the journal Creative Surgery and Oncology" and did not participate in the reviewing and accepting procedure associated with the publication of this paper. The authors declare no conflict of interest.
Sponsorship data. This work is not funded.
Author contributions. The authors contributed equally to this article.

For citation: Karabina E.V., Sakaeva D.D., Lipatov O.N. Safety of the off-label use of antitumor drugs in real clinical practice: experience of oncologists of the Russian Federation. Creative Surgery and Oncology. 2024;14(4):323–335. https://doi.org/10.24060/2076-3093-2024-14-4-323-335

Received: 13.10.2024
Revised: 15.11.2024
Accepted: 18.11.2024

ВВЕДЕНИЕ

Преобладание ожидаемой пользы над рисками возникновения осложнений при применении противоопухолевых лекарственных препаратов вне зарегистрированных показаний является основополагающим в отношении целесообразности и обоснованности подобных назначений. Однако в тех ситуациях, когда соотношение риска и пользы препарата недостаточно изучено, использование противоопухолевых агентов не в соответствии с инструкцией может иметь негативные последствия. При анализе зарубежных и отечественных публикаций прослеживается фокусировка авторов на негативные медицинские и юридические последствия применения препаратов вне зарегистрированных показаний, а также на важность мониторинга НЯ [1–3]. Кроме того, при изучении литературных данных, посвященных исследованиям безопасности противоопухолевой лекарственной терапии «вне инструкции», отмечено отсутствие сведений о прямых сравнениях безопасности при использовании лечения вне зарегистрированных показаний и в соответствии с зарегистрированными показаниями. Вышеперечисленные аспекты определяют актуальность изучения безопасности противоопухолевой лекарственной терапии вне зарегистрированных показаний в реальной клинической практике.

Цель: изучить в сравнительном аспекте безопасность применения противоопухолевой лекарственной терапии вне зарегистрированных показаний и в рамках зарегистрированных показаний в реальной клинической практике онкологов Тульской области.

МАТЕРИАЛЫ И МЕТОДЫ

Исследование проводилось с 01.10.2021 по 30.06.2024 на базе ГУЗ «Тульский областной клинический онкологический диспансер». За 6 месяцев 2019 года (с 01.01.2019 по 30.06.2019) проанализирована клиническая информация о 919 законченных случаях лечения 201 пациента старше 18 лет, получивших противоопухолевую лекарственную терапию по поводу солидных злокачественных новообразований (ЗНО) в круглосуточном и дневном стационарах ГУЗ ТОКОД, с помощью региональной информационной системы здравоохранения Тульской области «ИНФОКЛИНИКА». Произведена выкопировка законченных случаев лечения противоопухолевыми лекарственными препаратами вне зарегистрированных показаний и в рамках зарегистрированных показаний. Выделены пациенты, имевшие хотя бы одну госпитализацию для проведения противоопухолевой лекарственной терапии вне зарегистрированных показаний. В каждом законченном случае лечения проверялось соответствие показаний для назначения и использования противоопухолевых лекарственных препаратов с перечнем показаний, перечисленных в действующих на момент начала терапии инструкциях по медицинскому применению этих агентов. Произведена выкопировка законченных случаев лечения противоопухолевыми лекарственными препаратами вне зарегистрированных показаний и в соответствии с зарегистрированными показаниями. Осуществлен расчет доли законченных случаев, связанных с применением противоопухолевых препаратов вне зарегистрированных показаний и в рамках зарегистрированных показаний среди всех случаев проведения противоопухолевой лекарственной терапии с 01.01.2019 по 30.06.2019. Законченный случай относился к категории применения противоопухолевой лекарственной терапии вне зарегистрированных показаний в тех ситуациях, при которых показания для назначения того или иного противоопухолевого лекарственного препарата не соответствовали перечню показаний, указанных в инструкции по медицинскому применению на момент начала лечения.

Использован список всех противоопухолевых лекарственных препаратов, зарегистрированных в Российской Федерации, и перечень показаний к ним на период проведения исследования с 01.01.2019 по 30.06.2019, а также российские клинические и практические рекомендации, действовавшие в указанный промежуток времени. Произведено сопоставление инструкций с клиническими и практическими рекомендациями. Наблюдение за пациентами осуществлялось до 30.06.2024. Проведено изучение безопасности применения противоопухолевой лекарственной терапии вне зарегистрированных показаний и в соответствии с зарегистрированными показаниями у всех пациентов, включенных в исследование: частота встречаемости нежелательных явлений (НЯ); спектр НЯ; степень тяжести НЯ; летальные исходы на фоне лечения; приостановка лечения вследствие токсичности; отмена лечения вследствие токсичности; госпитализации для лечения токсичности. Нежелательным явлением считали любой неблагоприятный симптом, заболевание, а также увеличение интенсивности ранее имевшихся симптомов, возникших после начала лечения. Степень токсичности определялась согласно критериям токсичности Common terminology criteria for adverse events (CTCAE) v. 5.0 [4]. По вышеперечисленным показателям произведено сравнение результатов применения противоопухолевых агентов вне зарегистрированных показаний и в соответствии с зарегистрированными показаниями. Осуществлена оценка результатов лабораторных исследований и анализ протоколов осмотра специалистов в процессе лечения и после каждого цикла терапии.

Статистический анализ проводился с использованием языка программирования R и программы IBMR SPSSR Statistics 26,0. Категориальные переменные представлены в абсолютных и относительных числах, сравнение проведено с помощью критерия χ^2-Пирсона с применением поправки Йейтса при количестве наблюдений от пяти до десяти, а также точного критерия Фишера в случае количества наблюдений менее пяти. Для категориальных переменных рассчитано значение отношения шансов с 95 % доверительным интервалом (ОШ (95 % ДИ)). Количественные переменные представлены в виде медианы и интерквартильного размаха (Me (Q1; Q3)). Данные проанализированы на соответствие нормальному распределению (критерий Колмогорова — Смирнова). В связи с несоответствием данных

нормальному распределению, анализ проводился с использованием непараметрического теста Манна — Уитни. Статистически значимыми считались различия при $p < 0,05$. Корреляционные взаимосвязи были исследованы с использованием критерия Спирмана с поправкой Холма на множественные сравнения. В приведенных результатах указано значение Спирмана, а также уровень значимости связи. Оценка силы связи проведена в соответствии со шкалой Чеддока. В ходе работы были сформированы 2 группы исследования в зависимости от назначенной терапии. Нами были определены группы пациентов с терапией, назначенной в соответствии с зарегистрированными показаниями (группа 1), а также пациентов, получавших терапию вне зарегистрированных показаний (группа 2).

РЕЗУЛЬТАТЫ И ОБСУЖДЕНИЕ

При анализе 919 законченных случаев лечения 201 пациента старше 18 лет, получивших противоопухолевую лекарственную терапию по поводу солидных ЗНО в круглосуточном и дневном стационарах ГУЗ ТОКОД, зафиксировано 318 случаев использования противоопухолевых препаратов вне зарегистрированных показаний (34,6 %) у 72 (35,8 %) пациентов, тогда как в рамках зарегистрированных показаний — 601 случай (65,4 %) у 129 (64,2 %) пациентов.

Обе исследуемые группы были представлены женщинами в 74 % случаев и мужчинами — в 26 %. Возраст больных среди получавших терапию по показаниям и вне показаний значительно различался и составлял 59 и 55 лет соответственно.

Всего использовано 46 препаратов в составе 73 схем противоопухолевой лекарственной терапии. Отмечено применение нескольких препаратов в составе комбинаций вне зарегистрированных показаний, не являющихся самостоятельными схемами: кальция фолинат, иринотекан, оксалиплатин: иринотекан, оксалиплатин; доцетаксел, оксалиплатин, кальция фолинат; оксалиплатин + кальция фолинат. Схемы противоопухолевой лекарственной терапии и противоопухолевые препараты представлены в таблице 1.

Все применявшиеся препараты как в рамках зарегистрированных показаний, так и вне рамок зарегистрированных показаний были разделены на следующие группы: иммунотерапия ингибиторами контрольных точек иммунного ответа (ИКТИО), гормонотаргетная терапия, гормонотерапия, иммуно-таргетная терапия, монохимиотерапия, полихимиотерапия, остеомодифицирующие агенты, таргетная терапия, химио-таргетная терапия.

В данном исследовании не было зафиксировано непредвиденных нежелательных реакций. Согласно Решению Совета Евразийской экономической комиссии от 03.11.2016 № 87 «Об утверждении Правил надлежащей практики фармаконадзора Евразийского экономического союза» «непредвиденная нежелательная реакция» — нежелательная реакция, характер, степень тяжести или исход которой не соответствует информации, содержащейся в действующей общей характеристике лекарственного препарата [5]. К числу непредвиденных нежелательных реакций относятся свойственные для фармакологического класса эффекты, указанные в общей характеристике лекарственного препарата, которые не были описаны как связанные с непосредственным применением лекарственного препарата [5].

В ходе исследования были выявлены НЯ в виде большого спектра осложнений. Для подробного изучения различий в частоте встречаемости осложнений в зависимости от проводимой терапии проведен частотный анализ (табл. 2).

Согласно полученным результатам НЯ были обнаружены у большинства пациентов в обеих исследуемых группах (83 % при применении терапии в рамках зарегистрированных показаний и 86 % при использовании лечения вне зарегистрированных показаний). Частота встречаемости НЯ при использовании терапии вне зарегистрированных показаний и в рамках зарегистрированных показаний не имела существенных отличий. При этом осложнения в некоторых случаях являлись причиной отмены терапии, приостановки лечения, а также фиксировались случаи госпитализации по причине НЯ. Зафиксирован один летальный исход от осложнений проводимой терапии. Стоит отметить, что все НЯ встречались в исследуемых группах со схожей частотой. При терапии вне зарегистрированных показаний госпитализация по причине осложнений потребовалась в 5,6 % случаев в отличие от 2,3 % при использовании лечения в рамках зарегистрированных показаний, однако статистически значимых различий выявлено не было.

Спектр НЯ включал в себя 40 клинических и лабораторных отклонений с различной распространенностью в исследуемых группах (табл. 3).

Наиболее распространенные осложнения в обеих группах исследования представлены гепатотоксичностью, анемией, тромбоцитопенией, нефропатией, цефалгией, лейкоцитозом, кожной токсичностью, дислипидемией, артериальной гипертензией, костным болевым синдромом, головокружением. Перечисленные НЯ встречались в 11–52 % случаев среди пациентов обеих групп. Остальные НЯ встречались в единичных случаях со схожей частотой. Статистически значимые отличия были выявлены лишь в одном типе НЯ: полинейропатии. Данное НЯ чаще встречалось у пациентов, получавших терапию вне зарегистрированных показаний (11 % против 1,6 % в группе больных, лечившихся в рамках зарегистрированных показаний).

Проведено изучение степени выраженности НЯ. Наиболее тяжелые осложнения соответствовали четвертой степени тяжести (табл. 4).

Согласно полученным результатам наиболее тяжелое течение отмечено среди таких осложнений, как тромбоцитопения, гастроинтестинальная токсичность, лейкоцитоз, гипергликемия, а также иммуноопосредованный сахарный диабет с кетоацидотической комой, большая часть из которых проявлялась у пациентов, получавших терапию по показаниям. Однако, несмотря на наблюдаемую тенденцию, статистически достоверных отличий между НЯ групп исследования выявлено не было.

N	Схемы лечения	Лекарственные препараты
1	Акситиниб	Акситиниб
2	Анастрозол	Анастрозол
3	Атезолизумаб	Атезолизумаб
4	Бевацизумаб	Бевацизумаб
5	Винорельбин	Винорельбин
6	Гемцитабин	Гемцитабин
7	Деносумаб	Деносумаб
8	Доксорубицин	Доксорубицин
9	Доцетаксел	Доцетаксел
10	Золедроновая кислота	Золедроновая кислота
11	Иматиниб	Иматиниб
12	Иринотекан	Иринотекан
13	Капецитабин	Капецитабин
14	Ниволумаб	Ниволумаб
15	Олапариб	Олапариб
16	Пазопаниб	Пазопаниб
17	Паклитаксел 1 раз в 3 недели	Паклитаксел
18	Паклитаксел еженедельно	Палбоциклиб
19	Панитумумаб	Панитумумаб
20	Пеметрексед	Пеметрексед
21	Пембролизумаб	Пембролизумаб
22	Регорафениб	Регорафениб
23	Сунитиниб	Сунитиниб
24	Трастузумаб	Трастузумаб
25	Трастузумаб-эмтанзин	Трастузумаб-эмтанзин
26	Фулвестрант	Фулвестрант
27	Цетуксимаб	Цетуксимаб
28	Эверолимус	Эверолимус
29	Экземестан	Экземестан
30	Эрибулин	Эрибулин
31	Наб-паклитаксел	Наб-паклитаксел
32	Дабрафениб + Траметиниб	Дабрафениб
33	Интерферон альфа + Бевацизумаб	Интерферон альфа
34	Летрозол + Рибоциклиб	Летрозол
35	Ниволумаб + Деносумаб	Рибоциклиб
36	Палбоциклиб + Фулвестрант	Палбоциклиб
37	Анастрозол + Бусерелин +Трастузумаб	Бусерелин
38	Анастрозол + Трастузумаб	Ломустин
39	Бевацизумаб + Гемцитабин + Карбоплатин	Траметиниб
40	Бевацизумаб + Ломустин	Эпирубицин
41	Гемцитабин + Карбоплатин	Этопозид
42	Гемцитабин + Цисплатин	Карбоплатин
43	Доксорубицин + Бевацизумаб	Оксалиплатин
44	Доксорубицин + Цисплатин	Цисплатин
45	Доцетаксел + Трастузумаб + Пертузумаб	Фторурацил
46	Доцетаксел + Карбоплатин + Трастузумаб	Кальция фолинат
47	Капецитабин + Бевацизумаб	-
48	Капецитабин + Трастузумаб	-
49	Паклитаксел + Трастузумаб	-
50	Паклитаксел 1 раз в 3 недели + Карбоплатин 1 раз в 3 недели	-
51	Паклитаксел еженедельно + Трастузумаб еженедельно	-
52	Паклитаксел еженедельно + Карбоплатин еженедельно	-

Таблица 1. Схемы противоопухолевой лекарственной терапии и препараты
Table 1. Regimens of antitumor drug therapy and antineoplastic agents

N	Схемы лечения	Лекарственные препараты
53	Паклитаксел еженедельно + Карбоплатин 1 р\3 недели	
54	Паклитаксел + Цисплатин	-
55	Пеметрексед + Карбоплатин	-
56	Трастузумаб + Винорельбин	-
57	Цисплатин + Фторурацил	-
58	Эпирубицин + Циклофосфамид	-
59	Этопозид + Карбоплатин	-
60	Этопозид + Цисплатин	-
61	AC (Доксорубицин + Циклофосфамид)	-
62	DeGramon + Панитумумаб (Фторурацил, Кальция фолинат, Панитумумаб)	-
63	FLOT (Доцетаксел, Оксалиплатин, Кальция фолинат, Фторурацил)	-
64	FOLFOX (Оксалиплатин + Кальция фолинат + Фторурацил)	-
65	FOLFOX + Панитумумаб (Оксалиплатин, Кальция фолинат, Панитумумаб)	-
66	FOLFIRI (Иринотекан, Кальция фолинат, Фторурацил)	-
67	FOLFIRI + Панитумумаб (Иринотекан, Кальция фолинат, Фторурацил, Панитумумаб)	-
68	FOLFIRI + Афлиберцепт (Иринотекан, Кальция фолинат, Фторцрацил, Афлиберцепт)	-
69	FOLFIRINOX (Оксалиплатин, Иринотекан, Кальция фолинат, Фторурацил)	-
70	FOLFIRINOX + Бевацизумаб (Оксалиплатин, Иринотекан, Кальция фолинат, Фторурацил, Бевацизумаб)	-
71	XELIRI + Бевацизумаб (Капецитабин, Иринотекан, Бевацизумаб)	-
72	XELOX (Капецитабин, Оксалиплатин)	-
73	XELOX + Бевацизумаб (Капецитабин, Оксалиплатин, Бевацизумаб)	-

Таблица 1. Схемы противоопухолевой лекарственной терапии и препараты
Table 1. Regimens of antitumor drug therapy and antineoplastic agents

Показатель	Терапия по показаниям	Терапия вне зарегистрированных показаний	χ^2	ОШ (95 % ДИ)	P-value
		Нежелательные явления			
Нет	17 % (22)	14 % (10)	0,223	1.22 (0,54; 2,75)	0,7
Есть	83 % (106)	86 % (63)			
Причина редукции	0 % (0)	2,7 % (2)	3,542	0,36 (0,29; 0,43)	0,13
Причина приостановки	7,8 % (10)	18 % (13)	5,584	2,56 (1,06; 6,17)	**0,033**
Отмена лечения	1,6 % (2)	1,4 % (1)	0,012	0,88 (0,08; 9,82)	>0,9
Госпитализация	2,3 % (3)	5,4 % (4)	1,36	2,42 (0,53; 11,11)	0,3
Случаи смерти	0,8 % (1)	0 % (0)	0,58	0,64 (0,57; 0,71)	>0,9

Таблица 2. Частота встречаемости нежелательных явлений и их последствия в исследуемых группах
Table 2. Incidence of adverse events and their consequences in the studied groups

Для проверки корреляционных связей был проведен анализ ассоциаций НЯ с типом ЗНО и с группой препаратов. Результаты анализа ассоциации НЯ с ЗНО представлены на корреляционной матрице (рис. 1).

По итогам анализа статистически значимых ассоциаций нежелательных явлений с типом ЗНО выявлено не было.

С целью анализа ассоциативной связи нежелательных явлений с группами назначенной терапии были созданы корреляционные матрицы, представленные на рисунках 2 и 3.

Проанализированы соответствующие показатели отдельно в группе пациентов, получавших терапию по показаниям и вне зарегистрированных показаний (таблица 5, таблица 6, рисунок 2, рисунок 3). По итогам анализа выявлено, что в группе больных, получавших терапию по показаниям, чаще наблюдались НЯ при проведении таргетной терапии, полихимиотерапии, монохимиотерапии, а также иммунотерапии ИКТИО. Стоит отметить, что статистически значимая ассоциативная связь между типом назначаемой терапии и НЯ отсутствует. При этом корреляции не обнаружено

Тип нежелательного явления	Терапия по показаниям	Терапия вне зарегистрированных показаний	P-value
Гепатотоксичность	36 % (46)	45 % (33)	0,2
Анемия	42 % (54)	52 % (38)	0,2
Тромбоцитопения	20 % (26)	26 % (19)	0,4
Нефропатия	14 % (18)	16 % (12)	0,7
Рожистое воспаление	0,8 % (1)	0 % (0)	>0,9
Тревожное расстройство	1,6 % (2)	0 % (0)	0,5
Гастроинтестинальная токсичность	9,4 % (12)	12 % (9)	0,6
Цефалгия	18 % (23)	15 % (11)	0,8
Тошнота	2,3 % (3)	6,8 % (5)	0,14
Тромбоцитоз	6,3 % (8)	6,8 % (5)	>0,9
Медикаментозная кардиомиопатия	0 % (0)	1,4 % (1)	0,4
Лейкоцитоз	18 % (23)	15 % (11)	0,7
Гриппоподобный синдром	3,9 % (5)	0 % (0)	0,2
Снижение массы тела	0,8 % (1)	0 % (0)	>0,9
Лейкопения	20 % (25)	26 % (19)	0,3
Кожная токсичность	3,1 % (4)	2,7 % (2)	>0,9
Гиперхолестеринемия	18 % (23)	27 % (20)	0,2
Дислипидемия	3,1 % (4)	4,1 % (3)	0,7
Гипергликемия	20 % (26)	23 % (17)	0,7
Артериальная гипертензия	14 % (18)	12 % (9)	0,8
Полинейропатия	1,6 % (2)	11 % (8)	0,005
Острый инфаркт миокарда	0,8 % (1)	0 % (0)	>0,9
Гиперкальциемия	0 % (0)	1,4 % (1)	0,4
Костный болевой синдром	19,2 % (25)	13,7 % (10)	0,4
Гипербилирубинемия	6,3 % (8)	11 % (8)	0,3
Головокружение	15 % (19)	18,9 % (14)	0,5
Шаткость походки	6,3 % (8)	5,5 % (4)	>0,9
Нарушение памяти	1,6 % (2)	1,4 % (1)	>0,9
Нарушения сна	2,3 % (3)	5,5 % (4)	0,3
Цистит	2,3 % (3)	0 % (0)	0,4
Носовое кровотечение	0,8 % (1)	0 % (0)	>0,9
Гипотензия	0,8 % (1)	0 % (0)	>0,9
Гипертермия	2,3 % (3)	0 % (0)	>0,9
Отеки	0,8 % (1)	1,4 % (1)	0,7
Иммуноопосредованный пульмонит	0 % (0)	1,4 % (2)	0,4
Иммуноопосредованный энцефаломиелит с психоорганическим синдромом	1,6 % (2)	0 % (1)	0,5
Снижение зрения	1,6 % (2)	0 % (0)	0,5
Декомпенсация сопутствующей патологии	0,8 % (1)	2,7 % (2)	0,6
Иммуноопосредованный сахарный диабет с кетоацидотической комой	0,8 % (1)	0 % (0)	>0,9
Иммуноопосредованная нефропатия	0,8 % (1)	0 % (0)	>0,9

Таблица 3. Спектр нежелательных явлений в исследуемых группах пациентов
Table 3. Spectrum of adverse events in the studied groups

ни в группе пациентов, лечившихся по показаниям, ни среди больных, получавших терапию вне зарегистрированных показаний.

ОБСУЖДЕНИЕ

В 2020 году M. Lim и соавторы опубликовали результаты ретроспективного когортного исследования по изучению эффективности и безопасности противоопухолевой таргетной терапии «вне инструкции» у детей и взрослых моложе 30 лет [6]. 38 % случаев использования противоопухолевых агентов не в соответствии с инструкцией сопровождались токсическими реакциями. Половина этих случаев отмечена у пациентов, получавших таргетную терапию «вне инструкции» в комбинации с химиотерапией или другими таргетными агентами. Лечение таргетными препаратами группы «малых молекул» в 40 % случаев было ассоциировано с развитием НЯ, при этом 16 % пациентов завершили терапию по причине развития токсических реакций. Применение моноклональных антител в 35 % случа-

Нежелательное явление	Степень проявления								P-value
	1		2		3		4		
	Группа 1	Группа 2	Группа 1	Группа 2	Группа 1	Группа 2	Группа 1	Группа 2	
Гепатотоксичность	29 % (37)	34 % (25)	6,3 % (8)	12 % (9)	0,8 % (1)	0 % (0)	-	-	0,2
Анемия	30 % (38)	38 % (28)	9,4 % (12)	11 % (8)	3,1 % (4)	2,7 % (2)	-	-	0,5
Тромбоцитопения	15 % (19)	19 % (14)	2,3 % (3)	5,5 % (4)	0,8 % (1)	1,4 % (1)	2,3 % (3)	0 % (0)	0,4
Нефропатия	12 % (15)	16 % (12)	1,6 % (2)	0 % (0)	0,8 % (1)	0 % (0)	-	-	0,6
Рожистое воспаление	0,8 % (1)	0 % (0)	-	-	-	-	-	-	>0,9
Тревожное расстройство	1,6 % (2)	1,4 % (1)	-	-	-	-	-	-	0,5
Гастро-интестинальная токсичность	8,6 % (11)	9,6 % (7)	0 % (0)	1,4 % (1)	0 % (0)	1,4 % (1)	0,8 % (1)	0 % (0)	0,4
Цефалгия	18 % (23)	15 % (11)	-	-	-	-	-	-	0,8
Тошнота	2,3 % (3)	5,5 % (4)	0 % (0)	1,4 % (1)	-	-	-	-	0,2
Тромбоцитоз	6,3 % (8)	6,8 % (5)	-	-	-	-	-	-	>0,9
Медикаментозная кардиомиопатия	0 % (0)	1,4 % (1)	-	-	-	-	-	-	0,4
Лейкоцитоз	10 % (13)	11 % (8)	4,7 % (6)	1,4 % (1)	2,3 % (3)	1,4 % (1)	0,8 % (1)	1,4 % (1)	0,8
Гриппоподобный синдром	2,3 % (3)	0 % (0)	2,3 % (3)	0 % (0)	0,8 % (1)	-	-	-	0,2
Снижение массы тела	0,8 % (1)	0 % (0)	-	-	-	-	-	-	>0,9
Лейкопения	13 % (17)	19 % (14)	5,5 % (7)	5,5 % (4)	2,3 % (3)	1,4 % (1)	-	-	0,7
Кожная токсичность	3,1 % (4)	1,4 % (1)	-	-	0,8 % (1)	1,4 % (1)	-	-	0,3
Гиперхолестеринемия	15 % (19)	22 % (16)	0,8 % (1)	2,7 % (2)	0,8 % (1)	4,1 % (3)	-	-	0,09
Дислипидемия	3,1 % (4)	2,7 % (2)	0 % (0)	1,4 % (1)	0 % (0)	1,4 % (1)	-	-	0,5
Гипергликемия	15 % (19)	15 % (11)	2,3 % (3)	5,5 % (4)	2,3 % (3)	2,7 % (2)	0,8 % (1)	0 % (0)	0,8
Артериальная гипертензия	7,8 % (10)	11 % (8)	3,9 % (5)	1,4 % (1)	2,3 % (3)	0 % (0)	-	-	0,4
Полинейропатия	0,8 % (1)	8,2 % (6)	0,8 % (1)	2,7 % (2)	-	-	-	-	0,007
Острый инфаркт миокарда	0,8 % (1)	0 % (0)	-	-	-	-	-	-	>0,9
Гиперкальциемия	0 % (0)	1,4 % (1)	-	-	-	-	-	-	0,4
Костный болевой синдром	14,2 % (18)	11 % (8)	0,8 % (1)	0 % (0)	3,1 % (4)	2,7 % (2)	-	-	0,9
Гипербилирубинемия	7,1 % (9)	9,6 % (7)	0,8 % (1)	0 % (0)	-	-	-	-	0,73
Головокружение	15 % (19)	19 % (14)	-	-	-	-	-	-	0,43
Шаткость походки	6,3 % (8)	5,5 % (4)	-	-	-	-	-	-	>0,9
Нарушение памяти	1,6 % (2)	1,4 % (1)	-	-	-	-	-	-	>0,9
Нарушения сна	2,3 % (3)	5,5 % (4)	-	-	-	-	-	-	0,3
Цистит	2,3 % (3)	0 % (0)	-	-	-	-	-	-	0,55
Носовое кровотечение	0 % (0)	1,4 % (1)	-	-	-	-	-	-	0,4
Гипотензия	0,8 % (1)	0 % (0)	-	-	-	-	-	-	>0,9
Гипертермия	1,6 % (2)	0 % (0)	0,8 % (1)	0 % (0)	-	-	-	-	0,3
Отеки	0,8 % (1)	1,4 % (1)	-	-	-	-	-	-	>0,9
Иммуноопосредованный пульмонит	-	-	-	-	0 % (0)	1,4 % (1)	-	-	0,4
Иммуноопосредованный энцефаломиелит с психоорганическим синдромом	-	-	-	-	1,6 % (2)	0 % (0)	-	-	>0,9
Снижение зрения	1,6 % (2)	0 % (0)	-	-	-	-	-	-	0,5
Декомпенсация сопутствующей патологии	0,8 % (1)	0 % (0)	-	-	0 % (0)	2,7 % (1)	-	-	0,12
Иммуноопосредованный сахарный диабет с кетоацидотической комой	-	-	-	-	-	-	0,8 % (1)	0 % (0)	>0,9
Иммуноопосредованная нефропатия	0,8 % (1)	0 % (0)	-	-	-	-	-	-	>0,9

Таблица 4. Степень тяжести нежелательных явлений в исследуемых группах пациентов
Table 4. Severity of adverse events in the studied groups

ев сопровождалось возникновением нежелательных явлений, что привело к отмене терапии у 10 % пациентов. По мнению авторов, несмотря на то что у 38 % пациентов, получавших лечение таргетными препаратами «вне инструкции», отмечены токсические реакции, только в 13 % случаев потребовалось прекращение указанной терапии. Исследователи отметили несколько противоопухолевых агентов, которые применялись на протяжении длительного времени: бевацизумаб, сорафениб, талидомид. Средняя продолжительность использования бевацизумаба составила 169 дней [6]. В ряде публикаций продемонстрирована эффективность и безопасность указанного агента при рецидивирующей медуллобластоме и глиоме у детей [7–10].

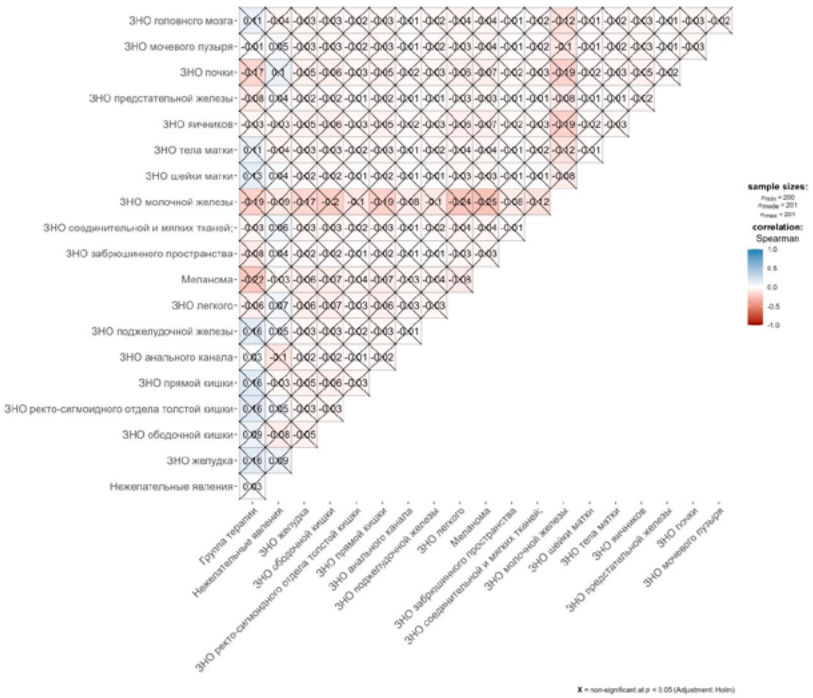

Рисунок 1. Корреляционная матрица нежелательных явлений с типом ЗНО
Figure 1. Correlation matrix of adverse events for malignant neoplasms

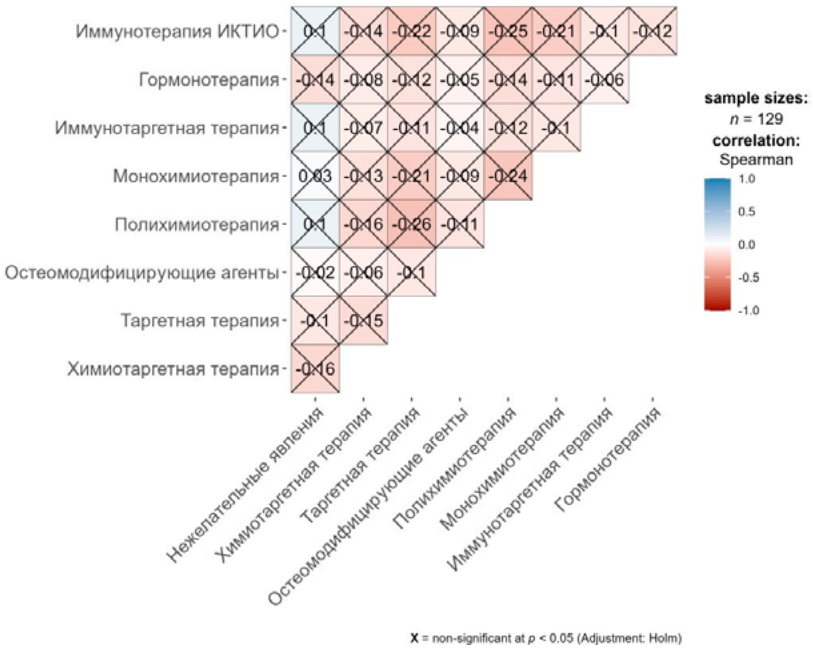

Рисунок 2. Корреляционная матрица нежелательных явлений с типом терапии в группе больных, получавших лечение по показаниям
Figure 2. Correlation matrix of adverse events in the group of patients receiving on-label therapy

A. Gikandi и соавторы опубликовали результаты одноцентрового ретроспективного исследования, в котором изучали применение ингибиторов контрольных точек иммунного ответа (ИКТИО) вне инструкции у детей и молодых взрослых. Исследователи показали, что у 44 % больных (n = 22) наблюдалось хотя бы одно иммуноопосредованное НЯ (иоНЯ) [11]. Отмечено, что у 12 из 22 пациентов реализовывалось несколько иНЯ, в результате чего общее количество данных осложнений составило 62. Лечение ИКТИО прервано у 14 пациентов (28 %), при этом у 7 из них отмечены иоНЯ 3-й степени и выше. Ни один случай смерти не был непосредственно связан с иоНЯ [11].

В 2016 году A. A. Eaton и соавторы опубликовали результаты исследования, в котором была изучена безопасность применения лекарственных препаратов «вне инструкции» у пожилых пациенток с раком молочной железы [12]. Исследователи оценили частоту госпитализаций и случаи оказания неотложной помощи, сопоставляя их с химиотерапевтическими препаратами, которые использовались в соответствии с инструкцией или «вне инструкции», но в соответствии с Руководством NCCN по клинической практике в области онкологии (NCCN Clinical Practice Guidelines in Oncology (NCCN Guidelines®)), либо «вне инструкции» и не в соответствии с рекомендациями NCCN. Госпитализация или обращение в отделение неотложной помощи зафиксированы в 32 % (95 % ДИ: 29–34) случаев использования цитостатиков «вне инструкции» и не в соответствии с рекомендациями NCCN, по сравнению с 27 % (95 % ДИ: 25–29) в когорте применения химиотерапевтических агентов «вне инструкции», но в соответствии с рекомендациями NCCN и 25 % (95 % ДИ: 22–27) в группе пациентов, получавших лечение препаратами в соответствии с инструкцией (p < 0,0001). Использование цитостатиков в рамках зарегистрированных показаний было связано с самым низким уровнем событий, при этом наличие IV стадии рака молочной железы у пациенток данной группы продемонстрировало наибольший показатель госпитализаций или госпитализаций в отделение неотложной помощи (p = 0,241). Авторы исследования полагают, что применение препаратов «вне инструкции» в отсутствие доказательной базы ассоциировано с увеличением токсичности [12].

Анализу безопасности применения противоопухолевых препаратов, в особенности таргетной терапии, у детей и подростков посвящено большее количество публикаций [13, 14].

A. Spini и соавторы, проведя систематический обзор и метаанализ ряда клинических испытаний и обсервационных исследований, сообщили о том, что у каждого второго педиатрического пациента (≤18 лет) с солидной опухолью, для лечения которых применялись антиангиогенные препараты в качестве монотерапии, наблюдались серьезные нежелательные явления [7]. В исследованиях оценивали НЯ антиангиогенных препаратов у пациентов с опухолями ЦНС [15–18], с саркомами [19–22] и с солидными опухолями [23, 24]. Доля серьезных и несерьезных НЯ при использовании вышеуказанных агентов в качестве монотерапии составила 0,46 и 0,89 соответственно. Частота развития серьезных НЯ варьировала в зависимости от препаратов: сунитиниб — 79 %; ленватиниб — 64 %; сорафениб — 48 %; рамуцирумаб — 41 %; пазопаниб — 30 % и вандетаниб — 27 %. Доля серьезных и несерьезных НЯ, реализовавшихся при использовании антиангиогенных препаратов в сочетании с химиотерапией, составила

0,51 [95 % ДИ: 0,32–0,69] и 0,90 [95 % ДИ: 0,80–0,96] соответственно.

Между исследованиями, результаты которых сообщали о серьезных и несерьезных НЯ при использовании бевацизумаба в комбинации с химиотерапией, обнаружена высокая гетерогенность. Исследователи показали, что желудочно-кишечные и гематологические события представляли собой наиболее распространенные НЯ у пациентов, получавших антиангиогенные препараты в монорежиме. При этом частота и тяжесть миелосупрессии варьировали в зависимости от антиангиогенных препаратов и их антикиназной селективности [7]. Среди сердечно-сосудистых событий на фоне приема противоопухолевых антиангиогенных препаратов наиболее часто встречалась артериальная гипертензия [22, 25].

Меньшая частота встречаемости НЯ по данным мировой литературы в сравнении с представляемыми нами данными, вероятно, обусловлена оценкой токсичности большинством исследователей таргетных препаратов и их комбинаций с цитостатиками. Мы не исключаем влияние проблемы занижения отчетности НЯ. A. Mascolo и соавторы, изучив отчеты о безопасности отдельных случаев при использовании противоопухолевых агентов «вне инструкции» у детей и подростков на основе данных системы спонтанных сообщений фармаконадзора в Италии, сделали выводы о присутствии феномена занижения отчетности, который является основным ограничением в фармаконадзоре [14]. В нашем исследовании проведен тщательный сбор информации о любых НЯ в процессе лечения, а также после его завершения и в течение всего периода наблюдения до начала следующего курса терапии, что, вероятно, повлияло на более высокую частоту встречаемости осложнений и отсутствие зависимости НЯ от препарата и его групповой принадлежности. Полученные данные свидетельствуют о преобладании I и II степеней токсичности. Кроме того, в нашем исследо-

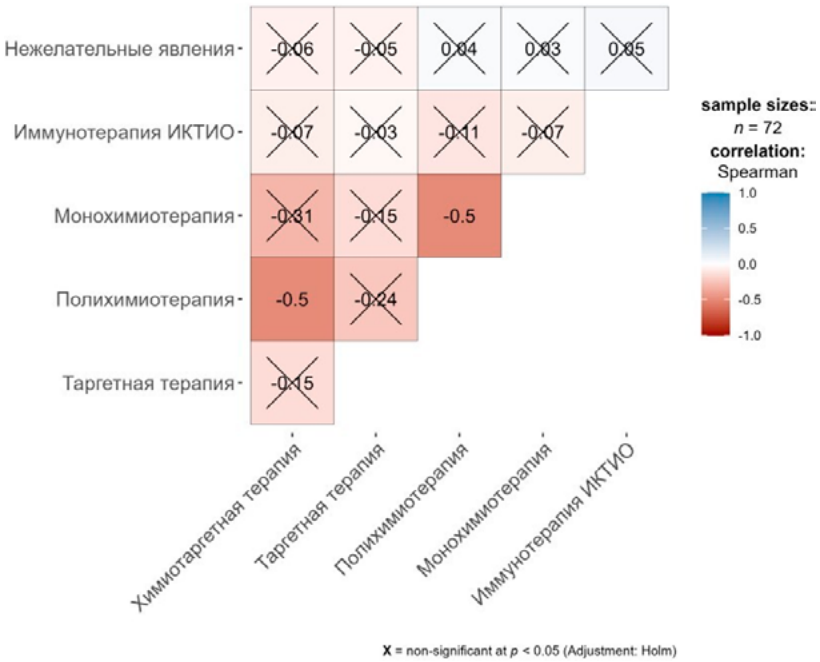

Рисунок 3. Корреляционная матрица нежелательных явлений с типом терапии в группе больных, получавших лечение вне зарегистрированных показаний
Figure 3. Correlation matrix of adverse events in the group of patients receiving off -label therapy

Группа препаратов	*НЯ нет N = 22*	*НЯ есть N = 107*	*χ^2*	*ОШ (95 % ДИ)*	*p-value*
Химиотаргетная терапия	*18.2 % (4)*	*6.5 % (7)*	*3.17*	*0.3 (0.08;1.18)*	*0.076*
Таргетная терапия	*27.3 % (6)*	*17 % (18)*	*1.32*	*0.54 (0.19;1.57)*	*0.2*
Остеомодифицирующие агенты	*4.5 % (1)*	*3.7 % (4)*	*0.03*	*0.82 (0.09;7.67)*	*0.86*
Полихимиотерапия	*13.6 % (3)*	*24 % (26)*	*1.19*	*2.03 (0.56;7.43)*	*0.276*
Монохимиотерапия	*13.6 % (3)*	*17 % (18)*	*0.14*	*1.28 (0.34;4.79)*	*0.7*
Иммунотаргетная терапия	*0 % (0)*	*5.6 % (6)*	*0.299*	*-*	*0.6*
Гормонотерапия	*13.6 % (3)*	*4.7 % (5)*	*2.52*	*0.31 (0.06;1.41)*	*0.11*
Гормонотаргетная терапия	*0 % (0)*	*0.9 % (1)*	*1.0*	*-*	*>0.9*
Иммунотерапия ИКТИО	*9.1 % (2)*	*20.6 % (22)*	*1.59*	*2.58 (0.5;11.00)*	*0.21*

Таблица 5. Проявление нежелательных явлений в группе терапии по показаниям при лечении разными группами препаратов
Table 5. Adverse events in the on-label therapy group of patients treated with different classes of medications

Группа препаратов	*НЯ нет N = 10[1]*	*НЯ есть N = 62[1]*	*χ^2*	*ОШ (95 % ДИ)*	*p-value*
Химиотаргетная терапия	*30 % (3)*	*23 % (14)*	*0,26*	*0,68 (0,160; 2,98)*	*0,7*
Таргетная терапия	*10 % (1)*	*6,5 % (4)*	*0,17*	*0,62 (0,06; 6,20)*	*0,5*
Полихимиотерапия	*40 % (4)*	*45 % (28)*	*0,09*	*1,24 (0,32; 4,82)*	*>0,9*
Монохимиотерапия	*20 % (2)*	*24 % (15)*	*0,08*	*1,28 (0,24; 6,68)*	*>0,9*
Иммунотерапия ИКТИО	*0 % (0)*	*1,6 % (1)*	*1,0*	*-*	*>0,9*

Таблица 6. Проявление нежелательных явлений в группе терапии вне зарегистрированных показаний при лечении разными группами препаратов
Table 6. Adverse events in the off-label therapy group of patients treated with different classes of medications

вании отмечена более низкая частота госпитализаций, приостановки и отмены лечения вследствие токсичности по сравнению с представленными литературными данными [6, 11, 12, 26], что, вероятнее всего, указывает на контролируемый и обратимый характер НЯ. Также отмечен низкий процент отмены лечения (1,4 %), в отличие от данных S. Fontanals и соавторов, которые в ретроспективном когортном исследовании по изучению применения препаратов «вне инструкции» и в рамках сострадательного использования у взрослых онкологических пациентов (старше 16 лет) сообщили о том, что причиной прекращения лечения была токсичность у 13,7 % пациентов [26].

Проведение сравнительного анализа безопасности применения противоопухолевой лекарственной терапии вне зарегистрированных показаний и безопасности лечения по показаниям позволило выявить статистически значимые отличия при таком НЯ, как полинейропатия (11 % против 1,6 % в группе больных, лечившихся в рамках зарегистрированных показаний). Вероятно, это обусловлено более частым использованием паклитаксела и оксалиплатина в когорте больных, получавших терапию вне зарегистрированных показаний.

Приостановка лечения вследствие НЯ потребовалась большему количеству пациентов, получавших терапию вне зарегистрированных показаний (18 и 7,8 % соответственно), при этом различия были статистически значимы. Указанная частота приостановки лечения в группе больных с применением терапии вне зарегистрированных показаний, вероятно, связана с более частым использованием химиотерапевтических агентов, в частности, еженедельным применением паклитаксела, лечение которыми ассоциировано с большими рисками нарушения интервальности лечения. Не исключено влияние практики предпочтения прерывания терапии снижению дозы. Однако указанный аспект требует проведение отдельного анализа.

Исследование имеет несколько ограничений. Во-первых, работа проводилось в одном учреждении. Во-вторых, из реестра счетов извлекались данные о пациентах и госпитальных случаях, связанных с лечением в круглосуточном и дневном стационарах. В-третьих, исследование имело ретроспективно-проспективный характер. В-четвертых, в данной работе не были предусмотрены оценка качества жизни пациентов и анализ их общего состояния.

ЗАКЛЮЧЕНИЕ

В реальной клинической практике безопасность применения противоопухолевых лекарственных препаратов вне зарегистрированных показаний не имеет значимых отличий от безопасности использования данных агентов в рамках зарегистрированных показаний.

СПИСОК ЛИТЕРАТУРЫ

1 Барышникова И.Н., Кетова Г.Г., Зарипова Г.Р., Шамурова Ю.Ю., Кузин А.И., Шамина О.М. Нормативно-правовые аспекты назначения лекарственных препаратов не по инструкции (off-label) в Российской Федерации. Клиническая фармакология и терапия. 2023;32(2):73–9. DOI: 10.32756/0869-5490-2023-2-73-79

2 Rusz C.M., Ősz B.E., Jîtcă G., Miklos A., Bătrînu M.G., Imre S. Off-label medication: from a simple concept to complex practical aspects. Int J Environ Res Public Health. 2021;18(19):10447. DOI: 10.3390/ijerph181910447

3 Van Norman G.A. Off-label use vs off-label marketing of drugs: Part 1: Off-label use-patient harms and prescriber responsibilities. JACC: Basic to Translational Science. 2023;8(2):224–33. DOI: 10.1016/j.jacbts.2022.12.011

4 National Cancer Institute. Common Terminology Criteria for Adverse Events (CTCAE). Version 5.0. 2017. [cited 2023 Dec 15]. Available at: https://ctep.cancer.gov/protocolde-velopment/electronic_applications/docs/ctcae_v5_quick_reference_5x7.pdf

5 Решение Совета Евразийской экономической комиссии от 03.11.2016 № 87 «Об утверждении Правил надлежащей практики фармаконадзора Евразийского экономического союза». Евразийский экономический союз. Режим доступа: https://docs.cntd.ru/document/456026106 (дата обращения: 12.07.2024).

6 Lim M., Shulman D.S., Roberts H., Li A., Clymer J., Bona K., et al. Off-label prescribing of targeted anticancer therapy at a large pediatric cancer center. Cancer Med. 2020;9(18):6658–66. DOI: 10.1002/cam4.3349

7 Spini A., Ciccone V., Rosellini P., Ziche M., Lucenteforte E., Salvo F., et al. Safety of anti-angiogenic drugs in pediatric patients with solid tumors: a systematic review and meta-analysis. Cancers (Basel). 2022;14(21):5315. DOI: 10.3390/cancers14215315

8 Calò P., Pianton N., Basle A., Vasiljevic A., Barritault M., Beuriat P.A., et al. Bevacizumab as Single Agent in Children and Teenagers with Optic Pathway Glioma. Cancers (Basel). 2023;15(4):1036. DOI: 10.3390/cancers15041036

9 Green K., Panagopoulou P., D'Arco F., O'Hare P., Bowman R., Walters B., et al. A nationwide evaluation of bevacizumab-based treatments in pediatric low-grade glioma in the UK: Safety, efficacy, visual morbidity, and outcomes. Neuro Oncol. 2023;25(4):774–85. DOI: 10.1093/neuonc/noac223.

10 Bennebroek C.A.M., van Zwol J., Porro G.L., Oostenbrink R., Dittrich A.T.M., Groot A.L.W., et al. Impact of bevacizumab on visual function, tumor size, and toxicity in pediatric progressive optic pathway glioma: a retrospective nationwide multicentre study. Cancers (Basel). 2022;14(24):6087. DOI: 10.3390/cancers14246087

11 Gikandi A., Chi S.N., Yeo K.K., O'Neill A.F., Shulman D.S., DuBois S.G., et al. Off-label prescribing of immune checkpoint inhibitor therapy at a single pediatric cancer center. Cancer Med. 2024;13(8):e7154. DOI: 10.1002/cam4.7154

12 Eaton A.A., Sima C.S., Panageas K.S. Prevalence and safety of off-label use of chemotherapeutic agents in older patients with breast cancer: estimates from SEER-Medicare data. J Natl Compr Canc Netw. 2016;14(1):57–65. DOI: 10.6004/jnccn.2016.0007

13 Cenna R., Basiricò M., Berchialla P., Bertorello N., Cagnazzo C., Ceolin V., et al. Off-label and compassionate use of targeted anticancer therapies: The experience of an Italian pediatric cancer center. Pediatr Blood Cancer. 2023;70(3):e30148. DOI: 10.1002/pbc.30148

14 Mascolo A., Scavone C., Bertini M., Brusco S., Punzo F., Pota E., et al. Safety of anticancer agents used in children: a focus on their off-label use through data from the spontaneous reporting system. Front Pharmacol. 2020;11:621. DOI: 10.3389/fphar.2020.00621

15 de Marcellus C., Tauziède-Espariat A., Cuinet A., Pasqualini C., Robert M.P., Beccaria K., et al. The role of irinotecan-bevacizumab as rescue regimen in children with low-grade gliomas: a retrospective nationwide study in 72 patients. J Neurooncol. 2022;157(2):355–64. DOI: 10.1007/s11060-022-03970-4

16 El-Khouly F.E., Veldhuijzen van Zanten S.E.M., Jansen M.H.A., Bakker D.P., Sanchez Aliaga E., Hendrikse N.H., et al. A phase I/II study of bevacizumab, irinotecan and erlotinib in children with progressive diffuse intrinsic pontine glioma. J Neurooncol. 2021;153(2):263–71. DOI: 10.1007/s11060-021-03763-1

17 Metts J., Harrington B., Salman E., Bradfield S.M., Flanary J., Mosha M., et al. A phase I study of irinotecan and temozolomide with bevacizumab in children with recurrent/refractory central nervous system tumors. Childs Nerv Syst. 2022;38(5):919–28. DOI: 10.1007/s00381-022-05479-7

18 Levy A.S., Krailo M., Chi S., Villaluna D., Springer L., Williams-Hughes C., et al. Temozolomide with irinotecan versus temozolomide, irinotecan plus bevacizumab for recurrent medulloblastoma of childhood: Report of a COG randomized Phase II screening trial. Pediatr Blood Cancer. 2021;68(8):e29031. DOI: 10.1002/pbc.29031

19 Gaspar N., Campbell-Hewson Q., Gallego Melcon S., Locatelli F., Venkatramani R., Hecker-Nolting S., et al. Phase I/II study of single-agent lenvatinib in children and adolescents with refractory or relapsed solid malignancies and young adults with osteosarcoma (ITCC-050)*. ESMO Open. 2021;6(5):100250. DOI: 10.1016/j.esmoop.2021.100250

20 Gaspar N., Venkatramani R., Hecker-Nolting S., Melcon S.G., Locatelli F., Bautista F., et a. Lenvatinib with etoposide plus ifosfamide

in patients with refractory or relapsed osteosarcoma (ITCC-050): a multicentre, open-label, multicohort, phase 1/2 study. Lancet Oncol. 2021;22(9):1312–21. DOI: 10.1016/S1470-2045(21)00387-9

21 Russo I., Di Paolo V., Crocoli A., Mastronuzzi A., Serra A., Di Paolo P.L., et al. A chart review on the feasibility and safety of the vincristine irinotecan pazopanib (VIPaz) association in children and adolescents with resistant or relapsed sarcomas. Front Oncol. 2020;10:1228. DOI: 10.3389/fonc.2020.01228

22 Weiss A.R., Chen Y.L., Scharschmidt T.J., Chi Y.Y., Tian J., Black J.O., et al. Pathological response in children and adults with large unresected intermediate-grade or high-grade soft tissue sarcoma receiving preoperative chemoradiotherapy with or without pazopanib (ARST1321): a multicentre, randomised, open-label, phase 2 trial. Lancet Oncol. 2020;21(8):1110–22. DOI: 10.1016/S1470-2045(20)30325-9

23 Geoerger B., Morland B., Jiménez I., Frappaz D., Pearson A.D.J., Vassal G., et al. Phase 1 dose-escalation and pharmacokinetic study of regorafenib in paediatric patients with recurrent or refractory solid malignancies. Eur J Cancer. 2021;153:142–52. DOI: 10.1016/j.ejca.2021.05.023

24 Meany H.J., Widemann B.C., Hinds P.S., Bagatell R., Shusterman S., Stern E., et al. Phase 1 study of sorafenib and irinotecan in pediatric patients with relapsed or refractory solid tumors. Pediatr Blood Cancer. 2021;68(11):e29282. DOI: 10.1002/pbc.29282

25 Wetmore C., Daryani V.M., Billups C.A., Boyett J.M., Leary S., Tanos R., et al. Phase II evaluation of sunitinib in the treatment of recurrent or refractory high-grade glioma or ependymoma in children: a children's Oncology Group Study ACNS1021. Cancer Med. 2016;5(7):1416–24. DOI: 10.1002/cam4.713

26 Fontanals S., Esteve A., González A., Ibáñez C., Martínez J., Mesía R., et al. Real-world treatment outcomes of medicines used in special situations (off-label and compassionate use) in oncology and hematology: A retrospective study from a comprehensive cancer institution. Cancer Med. 2023;12(16):17112–25. DOI: 10.1002/cam4.6360

REFERENCES

1 Baryshnikova I.N., Ketova G.G., Zaripova G.R., Shamurova U.U., Kuzin A.I., Shamina O.M. Regulatory and legal aspects of the off-label use of medicines in the Russian Federation. Klinicheskaya farmakologiya i terapiya = Clin Phar macol Ther. 2023;32(2):73–9 (In Russ.). DOI 10.32756/0869-5490-2023-2-73-79

2 Rusz C.M., Ősz B.E., Jîtcă G., Miklos A., Bătrînu M.G., Imre S. Off-label medication: from a simple concept to complex practical aspects. Int J Environ Res Public Health. 2021;18(19):10447. DOI: 10.3390/ijerph181910447

3 Van Norman G.A. Off-label use vs off-label marketing of drugs: Part 1: Off-label use-patient harms and prescriber responsibilities. JACC: Basic to Translational Science. 2023;8(2):224–33. DOI: 10.1016/j.jacbts.2022.12.011

4 National Cancer Institute. Common Terminology Criteria for Adverse Events (CTCAE). Version 5.0. 2017. [cited 2023 Dec 15]. Available at: https://ctep.cancer.gov/protocolde-velopment/electronic_applications/docs/ctcae_v5_quick_reference_5x7.pdf

5 Decision of council of the Eurasian economic commission of November 3, 2016 No. 87 "About approval of Rules of proper practice of pharmakonadzor of the Eurasian Economic Union" [cited 2024 Jul 12]. Available from: https://docs.cntd.ru/document/456026106

6 Lim M., Shulman D.S., Roberts H., Li A., Clymer J., Bona K., et al. Off-label prescribing of targeted anticancer therapy at a large pediatric cancer center. Cancer Med. 2020; 9(18):6658–66. DOI: 10.1002/cam4.3349

7 Spini A., Ciccone V., Rosellini P., Ziche M., Lucenteforte E., Salvo F., et al. Safety of anti-angiogenic drugs in pediatric patients with solid tumors: a systematic review and meta-analysis. Cancers (Basel). 2022;14(21):5315. DOI: 10.3390/cancers14215315

8 Calò P., Pianton N., Basle A., Vasiljevic A., Barritault M., Beuriat P.A., et al. Bevacizumab as Single Agent in Children and Teenagers with Optic Pathway Glioma. Cancers (Basel). 2023;15(4):1036. DOI: 10.3390/cancers15041036

9 Green K., Panagopoulou P., D'Arco F., O'Hare P., Bowman R., Walters B., et al. A nationwide evaluation of bevacizumab-based treatments in pediatric low-grade glioma in the UK: Safety, efficacy, visual morbidity, and outcomes. Neuro Oncol. 2023;25(4):774–85. DOI: 10.1093/neuonc/noac223

10 Bennebroek C.A.M., van Zwol J., Porro G.L., Oostenbrink R., Dittrich A.T.M., Groot A.L.W., et al. Impact of bevacizumab on visual function, tumor size, and toxicity in pediatric progressive optic pathway glioma: a retrospective nationwide multicentre study. Cancers (Basel). 2022;14(24):6087. DOI: 10.3390/cancers14246087

11 Gikandi A., Chi S.N., Yeo K.K., O'Neill A.F., Shulman D.S., DuBois S.G., et al. Off-label prescribing of immune checkpoint inhibitor therapy at a single pediatric cancer center. Cancer Med. 2024;13(8):e7154. DOI: 10.1002/cam4.7154

12 Eaton A.A., Sima C.S., Panageas K.S. Prevalence and safety of off-label use of chemotherapeutic agents in older patients with breast cancer: estimates from SEER-Medicare data. J Natl Compr Canc Netw. 2016;14(1):57–65. DOI: 10.6004/jnccn.2016.0007

13 Cenna R., Basiricò M., Berchialla P., Bertorello N., Cagnazzo C., Ceolin V., et al. Off-label and compassionate use of targeted anticancer therapies: The experience of an Italian pediatric cancer center. Pediatr Blood Cancer. 2023;70(3):e30148. DOI: 10.1002/pbc.30148

14 Mascolo A., Scavone C., Bertini M., Brusco S., Punzo F., Pota E., et al. Safety of anticancer agents used in children: a focus on their off-label use through data from the spontaneous reporting system. Front Pharmacol. 2020;11:621. DOI: 10.3389/fphar.2020.00621

15 de Marcellus C., Tauziède-Espariat A., Cuinet A., Pasqualini C., Robert M.P., Beccaria K., et al. The role of irinotecan-bevacizumab as rescue regimen in children with low-grade gliomas: a retrospective nationwide study in 72 patients. J Neurooncol. 2022;157(2):355–364. DOI: 10.1007/s11060-022-03970-4

16 El-Khouly F.E., Veldhuijzen van Zanten S.E.M., Jansen M.H.A., Bakker D.P., Sanchez Aliaga E., Hendrikse N.H., et al. A phase I/II study of bevacizumab, irinotecan and erlotinib in children with progressive diffuse intrinsic pontine glioma. J Neurooncol. 2021;153(2):263–71. DOI: 10.1007/s11060-021-03763-1

17 Metts J., Harrington B., Salman E., Bradfield S.M., Flanary J., Mosha M., et al. A phase I study of irinotecan and temozolomide with bevacizumab in children with recurrent/refractory central nervous system tumors. Childs Nerv Syst. 2022;38(5):919–28. DOI: 10.1007/s00381-022-05479-7

18 Levy A.S., Krailo M., Chi S., Villaluna D., Springer L., Williams-Hughes C., et al. Temozolomide with irinotecan versus temozolomide, irinotecan plus bevacizumab for recurrent medulloblastoma of childhood: Report of a COG randomized Phase II screening trial. Pediatr Blood Cancer. 2021;68(8):e29031. DOI: 10.1002/pbc.29031

19 Gaspar N., Campbell-Hewson Q., Gallego Melcon S., Locatelli F., Venkatramani R., Hecker-Nolting S., et al. Phase I/II study of single-agent lenvatinib in children and adolescents with refractory or relapsed solid malignancies and young adults with osteosarcoma (ITCC-050)*. ESMO Open. 2021;6(5):100250. DOI: 10.1016/j.esmoop.2021.100250

20 Gaspar N., Venkatramani R., Hecker-Nolting S., Melcon S.G., Locatelli F., Bautista F., et a. Lenvatinib with etoposide plus ifosfamide in patients with refractory or relapsed osteosarcoma (ITCC-050): a multicentre, open-label, multicohort, phase 1/2 study. Lancet Oncol. 2021;22(9):1312–21. DOI: 10.1016/S1470-2045(21)00387-9

21 Russo I., Di Paolo V., Crocoli A., Mastronuzzi A., Serra A., Di Paolo P.L., et al. A chart review on the feasibility and safety of the vincristine irinotecan pazopanib (VIPaz) association in children and adolescents with resistant or relapsed sarcomas. Front Oncol. 2020;10:1228. DOI: 10.3389/fonc.2020.01228

22 Weiss A.R., Chen Y.L., Scharschmidt T.J., Chi Y.Y., Tian J., Black J.O., et al. Pathological response in children and adults with large unresected intermediate-grade or high-grade soft tissue sarcoma receiving preoperative chemoradiotherapy with or without pazopanib (ARST1321): a multicentre, randomised, open-label, phase 2 trial. Lancet Oncol. 2020;21(8):1110–22. DOI: 10.1016/S1470-2045(20)30325-9

23 Geoerger B., Morland B., Jiménez I., Frappaz D., Pearson A.D.J., Vassal G., et al. Phase 1 dose-escalation and pharmacokinetic study of regorafenib in paediatric patients with recurrent or refractory solid malignancies. Eur J Cancer. 2021;153:142–52. DOI: 10.1016/j.ejca.2021.05.023

24 Meany H.J., Widemann B.C., Hinds P.S., Bagatell R., Shusterman S., Stern E., et al. Phase 1 study of sorafenib and irinotecan in pediatric patients with relapsed or refractory solid tumors. Pediatr Blood Cancer. 2021;68(11):e29282. DOI: 10.1002/pbc.29282

25 Wetmore C., Daryani V.M., Billups C.A., Boyett J.M., Leary S., Tanos R., et al. Phase II evaluation of sunitinib in the treatment of recurrent or refractory high-grade glioma or ependymoma in children: a children's Oncology Group Study ACNS1021. Cancer Med. 2016;5(7):1416–24. DOI: 10.1002/cam4.713

26 Fontanals S., Esteve A., González A., Ibáñez C., Martínez J., Mesía R., et al. Real-world treatment outcomes of medicines used in special situations (off-label and compassionate use) in oncology and hematology: A retrospective study from a comprehensive cancer institution. Cancer Med. 2023;12(16):17112–25. DOI: 10.1002/cam4.6360

CC BY 4.0

https://doi.org/10.24060/2076-3093-2024-14-4-336-344

Check for updates

Имплантационная антимикробная профилактика в общей и военно-полевой хирургии

В.В. Плечев, М.В. Тимербулатов, И.Ф. Суфияров*

Башкирский государственный медицинский университет, Россия, Республика Башкортостан, Уфа

*** Контакты:** Тимербулатов Махмуд Вилевич, e-mail: timerm@yandex.ru

Плечев Владимир Вячеславович — *д.м.н., профессор, академик Академии наук Республики Башкортостан, кафедра госпитальной и сердечно-сосудистой хирургии, orcid.org/0000-0002-6716-4048*

Тимербулатов Махмуд Вилевич — *д.м.н., профессор, член-корреспондент Академии наук Республики Башкортостан, кафедра факультетской хирургии, orcid.org/0000-0002-6664-1308*

Суфияров Ильдар Фанусович — *д.м.н., кафедра сестринского дела и паллиативной помощи, кафедра хирургических болезней, orcid.org/0000-0001-8688-8458*

Аннотация

Введение. Общеизвестно, что одной из наиболее насущных проблем современной хирургии является возникновение в послеоперационном периоде инфекции области хирургического вмешательства (ИОХВ), которая значительно ухудшает течение послеоперационного периода, требует высокозатратного лечения, повторных оперативных вмешательств, что тем самым удлиняет сроки стационарного лечения и ухудшает качество жизни пациентов. Одним из немаловажных факторов развития ИОХВ является шовный материал, который способен вызывать адгезию микроорганизмов на своей поверхности. **Цель исследования.** Оценить клинический опыт применения шовного материала «Абактолат» с антимикробным покрытием в сравнительном аспекте при выполнении оперативных вмешательств. **Материалы и методы.** Выполнено ретроспективное рандомизированное исследование 49 287 пациентов, находившихся на лечении в пяти медицинских организациях различного уровня преимущественно с абдоминальной патологией. У 25 749 пациентов применялся шовный материал «Абактолат», 15 626 (60,7 %) были прооперированы в экстренном порядке, а 10 123 (39,3 %) — в плановом. Во вторую группу были включены 23 538 пациентов, где применяли стандартный шовный материал. **Результаты и обсуждение.** Исследования показали достоверное снижение частоты послеоперационных инфекционных осложнений при экстренных операциях более чем в 4 раза (RR 4,23, 95 % CI (4,08–4,96), $p < 0,0001$), а при плановых — почти в 2 раза (RR 1,96, 95 % CI (1,62–2,37), $p < 0,0001$) в группе, где применяли шовный материал «Абактолат», по сравнению с традиционными шовными материалами. Также уменьшились сроки госпитализации в среднем на 21,6 % (2,6 дня). **Заключение.** Использование шовного материала «Абактолат» является обоснованным способом профилактики ИОХВ, особенно в экстренной хирургии, что позволяет достоверно снизить уровень инфекционных осложнений послеоперационного периода, улучшает качество послеоперационного периода и обеспечивает значительную финансовую экономию лечения хирургических пациентов.

Ключевые слова: раны и травмы, хирургическая раневая инфекция, шовный материал с антибактериальным покрытием, Абактолат, военно-полевая хирургия, послеоперационные осложнения

Информация о конфликте интересов. Плечев Владимир Вячеславович является заместителем главного редактора журнала «Креативная хирургия и онкология» и не принимал участия в редакционном рассмотрении и принятии решения о публикации данной статьи. Тимербулатов Махмуд Вилевич является членом редакционной коллегии журнала «Креативная хирургия и онкология» и не принимал участия в редакционном рассмотрении и принятии решения о публикации данной статьи. Все авторы заявляют, что конфликт интересов отсутствует.
Информация о спонсорстве. Данная работа не финансировалась.
Вклад авторов. Все авторы внесли эквивалентный вклад в подготовку публикации.

Для цитирования: Плечев В.В., Тимербулатов М.В., Суфияров И.Ф. Имплантационная антимикробная профилактика в общей и военно-полевой хирургии. Креативная хирургия и онкология. 2024;14(4):336–344. https://doi.org/10.24060/2076-3093-2024-14-4-336-344

Поступила в редакцию: 04.08.2024
Поступила после рецензирования и доработки: 30.09.2024
Принята к публикации: 14.10.2024

Implantation Antimicrobial Prophylaxis In General and Military Field Surgery

Vladimir V. Plechev, Makhmud V. Timerbulatov, Ildar F. Sufiyarov*

Bashkir State Medical University, Ufa, Russian Federation

***Correspondence to:** Makhmud V. Timerbulatov, e-mail: timerm@yandex.ru

Vladimir V. Plechev — *Dr. Sci. (Med.), Prof., Academician of the Academy of Sciences of the Republic of Bashkortostan*

Makhmud V. Timerbulatov — *Dr. Sci. (Med.), Prof., Corresponding member of the Academy of Sciences of the Republic of Bashkortostan, Department of Faculty Surgery, orcid.org/0000-0002-6664-1308*

Ildar F. Sufiyarov — *Dr. Sci. (Med.), Department of Nursing and Palliative Care, Department of Surgical Diseases, orcid.org/0000-0001-8688-8458*

Abstract

Introduction. Surgical site infections of the postoperative period are well recognized as one of the most pressing issues in modern surgery. Surgical site infections significantly complicate the postoperative course, necessitates costly treatment, and may require additional surgical interventions, thereby extending hospital stays and adversely impacting quality of life of the patients. The suture material can facilitate the adhesion of microorganisms to its surface; thus, it is considered as one of the important factors contributing to the development of surgical site infections. **Aim.** To evaluate and compare the clinical experience of applying the Abaktolat suture material featuring an antimicrobial coating used during surgical interventions. **Materials and methods.** A retrospective randomized study was conducted involving 49287 patients who were treated across five various medical institutions primarily for abdominal pathologies. The Abaktolat suture material was applied in 25749 patients, of whom 15626 (60.7%) underwent emergency surgeries, while 10123 (39.3%) underwent elective procedures. The second group included 23538 patients who received standard suture material. **Results and discussion.** The study demonstrated a statistically significant reduction in the incidence of postoperative infectious complications during emergency surgeries by more than four times (RR 4.23, 95% CI (4.08–4.96), $p < 0.0001$), and almost by two times during elective surgeries (RR 1.96, 95% CI (1.62–2.37), $p < 0.0001$) in the group that received Abaktolat, compared to those receiving standard suture materials. In addition, the average length of hospital stay was reduced by 21.6% (2.6 days). **Conclusion.** Thus, the use of the Abaktolat suture material is a justified method for the prevention of surgical site infections, particularly in emergency surgery settings. This approach significantly reduces the incidence of infectious complications during the postoperative period, enhances the overall quality of recovery, and leads to substantial financial savings in the treatment of surgical patients.

Keywords: wounds and injuries, surgical site infection, antimicrobial-coated suture material, Abaktolat, military field surgery, postoperative complications

Conflict of interest. Vladimir V. Plechev is the deputy chief editor of the journal "Creative Surgery and Oncology" and did not participate in the reviewing and accepting procedure associated with the publication of this paper. Makhmud V. Timerbulatov is the editorial board member of the journal "Creative Surgery and Oncology" and did not participate in the reviewing and accepting procedure associated with the publication of this paper. The authors declare no conflict of interest.
Sponsorship data. This work is not funded.
Author contributions. The authors contributed equally to this article.

For citation: Plechev V.V., Timerbulatov M.V., Sufiyarov I.F. Implantation antimicrobial prophylaxis in general and military field surgery. Creative Surgery and Oncology. 2024;14(4):336–344. https://doi.org/10.24060/2076-3093-2024-14-4-336-344

Received: 04.08.2024
Revised: 30.09.2024
Accepted: 14.10.2024

ВВЕДЕНИЕ

Одной из наиболее актуальных проблем современной хирургии является лечение пациентов с хирургической инфекцией, которое в основном ассоциируется с понятием «инфекции, ассоциированные с оказанием медицинской помощи» (ИАМП или ВБИ) (Healthcare — associated infections — HAI) и встречаются у пациентов на этапе ухода и лечения в стационарных и амбулаторных условиях [1].

Наиболее часто распространенным и понятным механизмом развития ИАМП является возникновение инфекции в ране — инфекции области хирургического вмешательства (ИОХВ — SSI — Surgical site infection) [1, 2]. Реальные цифры частоты возникновения данного осложнения определить очень сложно: они могут варьировать от 2,7 % [1, 3], до 20 % всех больных, перенесших хирургические вмешательства [4, 5]. Безусловно, частота возникновения данного осложнения является мультифакторной проблемой, что может быть связано с исходным статусом, исходной иммуносупрессией пациента, попадающего в условия стойкой ВБИ с высокой антибиотикорезистентностью, что коррелирует с современными понятиями об обеспечении хирургической безопасности пациента [6].

Кроме того, мы не можем не иметь в виду первичное состояние оперируемой раны, в соответствии с которыми различают 4 вида хирургических вмешательств: «чистые», «условно-чистые», «загрязненные» и «грязные» операции. Данное разделение на типы позволяет спрогнозировать возможный уровень осложнений и применить адекватные способы их профилактики [6, 7].

Также актуальным в последнее время является оказание помощи пациентам с боевыми ранами, тактика при которых имеет принципиальные отличия от хирургического лечения ран мирного времени. В структуре современной боевой травмы подавляющее большинство приходится на минно-взрывные травмы [8]. При этом гнойные осложнения с генерализацией инфекции встречаются в подавляющем большинстве случаев. Соответственно на этапе специализированной медицинской помощи 33,7 % раненых поступает с неосложненным вариантом течения раневого процесса, 21,4 % — с серозным воспалением ран, 32,3 % — с нагноением раны, в целом в последующем в 46,3 % выявляются гнойные некротические осложнения [8]. Инфекционные осложнения раненых развиваются в 5–6 раз чаще, чем у больных с хирургической патологией, и в 80 % они являются причиной смерти в поздние сроки после боевой травмы. С учетом актуальности профилактики гнойных инфекционных осложнений при боевой травме и их высокой частоты имплантационная профилактика в военно-полевой хирургии может иметь важное значение [9, 10].

Таким образом, инфекционные осложнения в хирургии остаются одними из наиболее насущных проблем, занимая 2-е место [11], что приводит к существенному увеличению смертности, сроков госпитализации и значительным финансовым затратам [6, 12].

Наряду с мерами комплексной профилактики этих нежелательных явлений, попытками стандартизации мероприятий различными руководствами и рекомендациями, эффективным представляется интраоперационная профилактика путем применения специализированного шовного материала, что отмечено многими авторами [4, 13–15]. Хирургические швы являются одним из ведущих факторов формирования ИОХВ, поскольку вызывают бактериальную колонизацию благодаря своей широкой площади поверхности [16, 17] и образуют биопленки, обладающие высокой устойчивостью к лечению антибиотиками [6].

G. R. M. La Rosa с соавторами провели обзор 150 исследований по применению шовного материала с антибактериальным покрытием на основе триклозана и хлоргексидина в челюстно-лицевой хирургии. Данные материалы показали хорошие результаты по микробицидной активности по сравнению с шовными материалами без покрытия [11].

Несколько организаций рекомендовали использование шовного материала с антимикробным покрытием в качестве действенной меры против ИОХВ [5]. Центр Контроля и профилактики заболеваний (CDC) и ВОЗ в Рекомендациях по снижению риска ИОХВ указали на необходимость использования покрытого триклозаном шовного материала независимо от вида операции [12, 18]. Американский колледж хирургов и хирургов / Инфекционное общество (ACS/SIS) — для закрытия чистых и чисто контаминированных ран брюшной полости [19].

Некоторые авторы рекомендуют использовать данный шовный материал не во всех случаях [20] в силу его неэффективности из-за роста устойчивости к антибиотикам [21]. Объективными проблемами данных типов шовного материала являются их неэффективность в отношении к *Pseudomonas aeruginosa* и метициллинрезистентных штаммов *S. aureus* (MRSA), а также то, что биоциды, такие как триклозан, могут неконтролируемо высвобождаться в окружающие ткани, оказывая токсическое действие [17].

Американское общество инфекционистов (SHEA/IDSA) не рекомендует пропитанные антисептиком шовные материалы для повседневного использования в качестве стратегии предотвращения ИОХВ. Также отмечается, что шовные материалы, пропитанные антисептиком, не влияют на развитие резистентности к ним [22]. Системный метаанализ Отделения глобальной хирургии Национального института медицинских исследований (National Institute of Health Research Unit on Global Surgery) 2022 года, опубликованный в журнале Lancet Infectious Diseases, не выявил пользы от обработки кожи хлоргексидином и наложения шовных материалов с триклозаном, поскольку оба препарата дороже, чем другие легкодоступные альтернативы. По мнению авторов, это требует пересмотра глобальных и национальных рекомендаций для исключения их рутинного использования [23].

В метаобзоре R. A. H. W. Chua et al. (2023) было подробно изучено современное состояние вопроса об эффективности шовных материалов с антибактериальным покрытием различного типа, установлены механизмы

их воздействия, а также механизмы антибиотикорезистентности [6].

Описаны другие способы антибактериальной обработки шовных материалов с совместным нанесением гентамицина и серебра методом скручивания электроспиннингом нановолокна, что позволило значительно подавлять адгезию и образование биопленок MRSA и MSSA [24]. Предлагается также использование металлических наночастиц, обладающих низкой цитотоксичностью и высокой бактерицидностью на фоне уклона от типичных механизмов устойчивости к антибиотикам [21]. J. Zhang и соавторы предложили универсальный шовный материал с покрытием наноточками MoO3-X с антибактериальными и противовоспалительными свойствами [25].

Отечественной разработкой является шовный материал КАПРОГЕНТ — нерассасывающийся материал плетеного или крученого вида из капроновых (полиамидных) комплексных нитей, характеризующийся широким спектром антимикробного действия в сроки до 15 суток, обусловленного пролонгированным выделением гентамицина, входящего в состав нити [26].

Также отмечается, что рассасывающиеся шовные материалы в гораздо меньшей степени вызывают ИОХВ [27]. Таким образом, существующее положение, когда шовный материал является одним из основных факторов развития ИОХВ, обуславливает разработку четкой программы профилактики возникновения данных осложнений путем выбора рационального вида шовного материала. В условиях нарушенной логистики по доставке иностранного шовного материала, а также учитывая их объективные недостатки в эффективности, актуальным представляется вопрос о применении отечественных антибактериальных шовных материалов.

МАТЕРИАЛЫ И МЕТОДЫ

Данное исследование проведено в рамках оценки эффективности применения шовного материала «Абактолат» в хирургической практике. Это универсальный нерассасывающийся шовный материал, применяемый в различных областях хирургии: в сердечно-сосудистой, общей хирургии, нейрохирургии, офтальмологии, пластических и косметических операциях, который представляет собой псевдомонофиламентные синтетические нити из полиамида, которые импрегнируются насыщенным спиртовым раствором эритромицина с закреплением антибиотика в структуре нитей оболочкой из биосовместимого биодеструктируемого полимера, также имеющего антимикробные свойства. Данная комбинация обеспечивает пролонгированное антибактериальное действие.

В Республике Башкортостан данный шовный материал применяется с 1995 года, когда в клинике госпитальной хирургии Башкирского государственного медицинского университета (БГМУ) совместно с Уральским отделением Башкирской академии наук был создан и запатентован данный антибактериальный шовный материал и были проведены доклинические испытания. Точной оценки количества использованного шовного материала в регионе провести не удалось, однако, по нашим данным, хирургический шовный материал с антимикробным покрытием «Абактолат» был использован при выполнении оперативных вмешательств у 537 176 пациентов, в том числе у 238 066 (44,3 %) при плановых, у 299 110 (55,7 %) — при экстренных хирургических вмешательствах

Для оценки эффективности данного шовного материала проведен ретроспективный анализ результатов у 49 287 пациентов, находившихся на лечении в пяти клинических медицинских организациях и двух межмуниципальных крупных центральных районных больницах преимущественно с абдоминальной патологией. Клиники были обозначены номерами: № 1 — ГБУЗ СО «Тольяттинская городская клиническая больница № 2»; № 2 — «Тольяттинская городская клиническая больница»; № 3 — Месягутовская центральная районная больница МЗ РБ; № 4 — Бирская центральная районная больница МЗ РБ; № 5 — Клиническая городская больница г. Стерлитамака МЗ РБ.

Пациенты были разделены на 2 клинические группы. В первую группу (А) были включены оперированные пациенты, у которых в ходе оперативных вмешательств был использован шовный материал «Абактолат», а во второй (Б) данный шовный материал не применялся. В свою очередь, пациенты разделялись на экстренных и плановых (табл. 1 и 2). В группе с применением «Абактолата» (25 749 пациентов) 15 626 (60,7 %) было прооперировано в экстренном порядке, а 10 123 (39,3 %) — в плановом. Во вторую группу были включены 23 538 пациентов, из которых 13 479 (57,3 %) оперированы экстренно, а 10 059 (42,7 %) — планово. Различия в группах по полу, возрасту, структуре заболеваний и другим критериям не учитывались. Безусловно, они есть, так как даже распределение по экстренным и плановым больным существенно различались в зависимости от стационара.

Чаще всего шовный материал использовался в экстренной абдоминальной хирургии при высоком риске развития ИОХВ (операции с высокой опасностью инфицирования — условно инфицированные и операции с высоким риском инфицирования — инфицированные), в плановой хирургии — операции с вероятным наличием инфекции (например, послеоперационные вентральные грыжи, у пациентов с ожирением, сахарным диабетом, иммуносупрессией). Тем не менее четкой зависимости применения шовного материала от степени инфицированности соединяемых тканей и других факторов выявить не представляется возможным. Данный аспект зависел от политики того или иного лечебного учреждения.

Как видно из таблиц, распределение пациентов по структуре выполненных операций тоже не отличались однородностью. Например, стационар № 3 при представлении пациентов для исследования в плановых больных включил только пациентов, оперированных по поводу послеоперационной грыжи.

Тем не менее, как показывают результаты многочисленных метаанализов, данный способ сравнения правомочен и может объективно сравнить вышеназванные группы.

Острые хирургические заболевания	Группа А, n					Группа Б, n				
	I	II	III	IV	V	I	II	III	IV	V
Острый аппендицит	2688	219	686	389	4686	2987	216	606	308	3894
Перитонит	646	22	18	24	786	780	20	28	27	634
Острый холецистит	513	-	220	122	1339	575	6	189	121	1091
Прободная язва	73	-	35	28	234	99	2	32	28	183
Спаечная кишечная непроходимость	240	16	24	16	365	227	12	37	22	289
Ущемленная паховая грыжа	-	68	28	16	134	12	9		18	123
Прочие операции	-	15	655	65	1256	-	-	692	56	156
Итого	4160	340	1666	660	8800	4680	265	1584	580	6370

Таблица 1. Распределение экстренных пациентов по стационарам
Table 1. Distribution of emergency patients by hospitals

Плановые хирургические операции	Группа А, n					Группа Б, n				
	I	II	III	IV	V	I	II	III	IV	V
Паховое грыжесечение	688	284	-	131	3025	789	299	-	163	2796
Пластика послеоперационной грыжи	379	28	583	16	552	416	32	905	19	469
Холецистэктомия	1489	96	-	17	1717	1574		-	14	1583
Операции на толстой кишке	614	-	-	1	23	671	-	-	2	28
Операции на поджелудочной железе	66	-	-	-	6	68	-	-	-	8
Резекция желудка	74	-	-	2	4	89	-	-	3	6
Прочие операции	-	122	-	13	193	13	101	-	11	-
Итого	3310	530	583	180	5520	3620	432	905	212	4890

Таблица 2. Распределение плановых пациентов по стационарам
Table 2. Distribution of elective patients by hospitals

Шовный материал «Абактолат» был использован для оказания хирургической помощи при различных ранениях пострадавшим во время локальных военных конфликтов в Чеченской республике (52), республике Абхазия (134) и на Донбассе (232) при проведении специальной военной операции (всего 418).

В Чеченской и Абхазской республиках шовный материал использовался чаще всего (168) при оказании первичной медицинской помощи (гемостаз, ушивание ран) и по поводу огнестрельных пулевых ранений конечностей (18 из 186 раненых). Также «Абактолат» был использован при наложении вторичных швов или после реампутации. С учетом преобладания минно-взрывных, осколочных ранений, изменений тактики оказания хирургической помощи и возможности использования шовного материала «Абактолат» после эвакуации в военные госпитали города Красный Луч Луганской Народной Республики данный шовный материал использовали для наложения вторичных швов после очищения и грануляции ран, культей или после реампутаций, проведения реконструктивно-восстановительных операций.

РЕЗУЛЬТАТЫ

Как следует из данных таблицы 3, при использовании шовного материала с пролонгированным антибактериальным действием «Абактолат» произошло снижение частоты послеоперационных инфекционных осложнений при экстренных операциях более чем в 4 раза (RR 4,23, 95 % CI 4,08–4,96, $p < 0{,}0001$). Результаты статистического анализа с высокой степенью значимости ($p < 0{,}0001$) констатируют, что при ряде операционных вмешательств имплантационная профилактика осложнений особенно эффективна. Так, использование шовного материала «Абакталат» позволило снизить частоту послеоперационных осложнений при острой кишечной непроходимости более чем в 9 раз (95 % CI 5,41–18,95), прободной язве желудка и двенадцатиперстной кишки в 7,8 раза (95 % CI 4,43–16,82), остром холецистите в 6,5 раза (95 % CI 4,75–9,84), перитоните — 4,4 раза (95 % CI 3,61–6,29).

При плановых оперативных вмешательствах общее снижение частоты осложнений при использовании «Абактолата» в качестве шовного материала было не столь существенным (RR 1,96, 95 % CI 1,62–2,37), однако статистически значимым ($p < 0{,}0001$) (табл. 4). Анализ отдельных видов вмешательств показал, что при паховом грыжесечении и операциях на поджелудочной железе частота осложнений в группах А и Б не имела достоверных различий, так же как и в категории «прочие операции». Наиболее значительное улучшение показателей отмечалось при холецистэктомии (RR 3,0, 95 % CI 2,11–4,37, $p < 0{,}0001$) и резекции желудка (RR 5,33, 95 % CI 3,74–7,59, $p < 0{,}0001$).

Общая характеристика послеоперационных инфекционных осложнений в зависимости от лечебного учреждения представлена в таблице 5. При этом можно заключить, что уровень послеоперационных осложнений и степень их снижения после применения шовного материала «Абактолат» был различным и зависел

Острые хирургические заболевания	Число больных, n	Группа А, % / n	Группа Б, % / n	RR (95 % CI), p
Острый аппендицит	16 679	1,8 / 300	7,4 / 1234	4,11 (3,84–4,96) p < 0,0001
Перитонит	2985	2,1 / 63	9,3 / 278	4,41 (3,61–6,29) p < 0,0001
Острый холецистит	4176	0,8 / 34	5,3 / 222	6,53 (4,75–9,84) p < 0,0001
Прободная язва	714	1,4 / 10	10,9 / 78	7,8 (4,43–16,82) p < 0,0001
Острая спаечная кишечная непроходимость	1238	0,9 / 11	8,3 / 103	9,37 (5,41–18,95) p < 0,0001
Ущемленная паховая грыжа	408	2,0 / 8	5,8 / 24	3,0 (1,39–7,04) p = 0,0039
Прочие операции	2895	3,2 / 93	8,9 / 258	2,78 (2,31–3,76) p < 0,0001
Всего	29 095	1,8 / 519	7,6 / 2197	4,23 (4,08–4,96) p < 0,0001

Таблица 3. Частота послеоперационных инфекционных осложнений при проведении и без проведения имплантационной профилактики у экстренных пациентов
Table 3. Incidence of postoperative infectious complications with and without implantation prophylaxis in emergency patients

Плановые хирургические операции	Число больных, n	Группа А, % / n	Группа Б, % / n	RR (95 % CI), p
Паховое грыжесечение	8175	0,9 / 74	1,2 / 98	1,32 (0,98–1,80) p = 0,0658
Пластика послеоперационной грыжи	3399	1,0 / 34	2,2 / 75	2,21 (1,48–3,35) p = 0,0001
Холецистэктомия	6490	0,6 / 39	1,8 / 117	3,0 (2,11–4,37) p < 0,0001
Операции на толстой кишке	1339	1,6 / 22	3,2 / 43	1,95 (1,18–3,34) p = 0,0084
Операции на поджелудочной железе	148	2,4 / 4	3,9 / 6	1,5 (0,42–5,51) p = 0,3748
Резекция желудка	178	0,7 / 1	3,7 / 7	5,33 (3,74–7,59) p = 0,0336
Прочие операции	453	1,1 / 5	1,1 / 5	1,0 (0,29–3,45) p = 1,0
Всего	20 182	0,9 / 179	2,6 / 351	1,96 (1,62–2,37) p < 0,0001

Таблица 4. Частота послеоперационных инфекционных осложнений при проведении и без проведения имплантационной профилактики у плановых пациентов
Table 4. Incidence of postoperative infectious complications with and without implantation prophylaxis in elective patients

от лечебного учреждения, однако во всех случаях, как и в целом по всем клиникам, отмечается значительное снижение ИОХВ. Отмечено также уменьшение сроков госпитализации в среднем на 21,6 % по сравнению с контрольной группой, что в абсолютных величинах составило в среднем 2,6 дня.

При использовании шовного материала при оказании первичной медицинской помощи (гемостаз, ушивание ран) и по поводу огнестрельных пулевых ранений конечностей на раннем этапе — первично, инфицирование и нагноение ран было выявлено у 18 раненых из 168 (10,7 %), из 18 раненых со вторичными швами у 2 было частичное расхождение краев ушитой раны (11,1 %).

Из 232 раненых в условиях госпиталя послеоперационные инфекционные осложнения были у 12 (11,6 %), что было ниже данных, приведенных в специальной литературе (18–19 %). Необходимо отметить, что гнойные осложнения отмечались у раненых, получивших минно-взрывные повреждения.

ОБСУЖДЕНИЕ РЕЗУЛЬТАТОВ

Фактически микробная адгезия к поверхности швов с последующей микробной колонизацией швов и образованием биопленок является одной из важнейших причин развития ИОХВ.

В связи с этим пропитка шовного материала антимикробным средством различными способами является эффективной для профилактики данного осложнения. Важными характеристиками шовного материала в этом аспекте являются фитильность (плетеная или мононить).

Применение антимикробного шовного материала «Абактолат» позволило избежать развития послеоперационных инфекционных осложнений у 1850 пациентов из 49 287 оперированных, 1678 экстренных и 172 плановых пациентов.

С клинической точки зрения, возникновение ИОХВ значительно ухудшает течение и удлиняет процесс выздоровления, обуславливая отек, послеоперационную

Показатели	Медицинские организации, n (А/Б группы)				
	№ 1	№ 2	№ 3	№ 4	№ 5
I. Количество экстренных операций, n	4160/4680	340/265	1666/1584	660/580	8280/6370
Частота ИОХВ, % (группа А)	1,8	1,5	2,36	2,4	1,9
Частота ИОХВ, % (нруппа Б)	7,2	7,4	9,9	8,6	8,4
II. Количество плановых операций	3310/3620	530/432	583/905	180/212	5520/4890
Частота ИОХВ, % (группа А)	0,8	0,8	1,2	1,25	1,5
Частота ИОХВ, % (группа Б)	2,4	3,2	4,6	4,4	5,6
III. Сокращение сроков стационарного лечения	25 %	18 %	20 %	20 %	25 %

Таблица 5. Частота послеоперационных инфекционных осложнений и сроки госпитализации при применении хирургического шовного материала «Абактолат» (по данным пяти медицинских организаций)
Table 5. Incidence of postoperative infectious complications and length of hospitalization with the use of Abaktolat surgical suture material

боль, признаки системной воспалительной реакции. Также в ряде случаев это требует выполнения повторных хирургических вмешательств с последующим уходом, проведения антибиотикотерапии, перевязок. При условной стоимости нахождения в сутки одного стационарного хирургического больного 4500 руб. и установленном снижении койко-дня на 2,6 суток на 1850 пациентов экономия за счет профилактики послеоперационных инфекционных осложнений составит 21 млн 645 тыс. руб.

Существенная экономия при выполнении операций с использованием шовного материала «Абактолат» достигается за счет его значительно меньшей цены по сравнению с зарубежными аналогами. Вторым аспектом экономии является исключение необходимости проведения системной антибиотикопрофилактики, нередко и антибиотикотерапии. Стоимость 1 м шовного материала «Абакталат» составляет 40 руб. Для сравнения, 75 см викрила 4/0 от — 470 до 540 руб; викрил 2/0 75 см, колющая игла, окружность иглы 1/2 — от 1121 руб.; полисорб SL-721, 90 см, упаковка 36 штук — цена за 1 штуку — 365 руб., цена за коробку — 13 134 руб. Безусловно, что цены на иностранные материалы постоянно меняются в сторону подорожания и эти расчеты не являются объективными. По этим данным материал «Абактолат» в 10 раз дешевле импортных аналогов, притом что последние не имеют антимикробного покрытия. Если в расчет брать иностранные шовные материалы с антимикробным покрытием, например викрил плюс, то цены будут еще выше.

Стоимость шовного материала «Абактолат» для открытой холецистэктомии (500 см) составляет 200 руб., викрила — 2400, полисорба — 2200 руб. (экономия 2200 и 2000 руб.), для мини-лапаротомных холецистэктомий (200 см), соответственно, 80, 900 и 820 руб. (экономия 820 и 740 руб.), для лапаротомии (750–800 см), соответственно, 320, 3600 и 3300 руб. (экономия 3280 и 2980 руб.), аппендэктомия открытым способом (200 см) — 80, 900 и 820 руб. (экономия 820 и 740 руб.), пластика традиционным способом (400 см) — 160, 1800 и 1650 руб. соответственно (экономия 1740 и 1490 руб.), лапароскопическая холецистэктомия (100 см) — 40, 450 и 410 руб. соответственно (экономия 410 и 370 руб.).

При расчетах экономического эффекта при использовании шовного материала «Абакталат» на общее количество оперативных вмешательств в Республике Башкортостан (537 176) по сравнению с применением шовного материала полисорб составит 744 525 936 руб., с применением шовного материала викрил — 829 936 920 руб.

В настоящее время при выполнении большой доли оперативных вмешательств, особенно в экстренной хирургии, рекомендуется рутинное проведение антибиотикопрофилактики, которое требует применения антибиотиков (стоимость цефазолина — от 75 руб., амоксициллин/клавуланата — от 103, ампициллина/сульбактама — 207 руб.). При использовании «Абактолата» возможно предположить, что антибиотикопрофилактика не требуется, поскольку антибиотик имеется в шовном материале. К общему числу больных (537 176) сумма экономии составляет от 40 288 000 руб. (при применении цефазолина), до 111 195 000 руб. — при использовании ампициллина/сульбактама.

Немаловажным аспектом использования антибактериального шовного материала является применение его по показаниям — при наличии риска возникновения ИОХВ. Особенно актуальным это становится в условиях боевой травмы, где частота гнойно-воспалительных осложнений практически равняется 100 %.

ЗАКЛЮЧЕНИЕ

Таким образом, разработка и внедрение в клиническую практику шовного материала с антимикробным покрытием «Абактолат» позволили значительно улучшить результаты лечения хирургических больных различного профиля за счет достоверного снижения частоты послеоперационных гнойно-воспалительных осложнений. Особенно значимым данное улучшение отмечается в экстренной хирургии, где риск возникновения гнойных осложнений изначально очень высок. В исследовании определена также значительная экономическая выгода применения данного шовного материала за счет сокращения послеоперационного койко-дня, снижения необходимости в проведении антибиотикопрофилактики, а также в замещении отечественным шовным материалом в разы более дорогих иностранных аналогов.

Администрациям лечебно-профилактических учреждений рекомендуется более широко использовать отечественный шовный материал, эффективность которого убедительно доказана многими исследованиями в клинической практике, что вполне отвечает требованиям и тенденции импортозамещения и восстановления технологического суверенитета в сфере медицинской науки и здравоохранения в Российской Федерации.

Безусловно, необходимы дальнейшие исследования. Заметная методологическая вариативность, многочисленные факторы, ухудшающие достоверность исследования, ограничивают обобщаемость и объективность результатов. Оценка антимикробной активности — это комплексная задача, на которую влияют различные факторы, изменяющие конечный результат. Не оценивались такие свойства шовного материала с антимикробным покрытием, как прочность, способность удерживать узлы и простота в обращении, так же как и точная концентрация антибактериального агента и его профиль высвобождения лекарственных веществ, что также требует дальнейшего изучения.

СПИСОК ЛИТЕРАТУРЫ

1 Mengistu D.A., Alemu A., Abdukadir A.A., Mohammed Husen A., Ahmed F., Mohammed B., et al. Global incidence of surgical site infection among patients: systematic review and meta-analysis. Inquiry. 2023;60:469580231162549. DOI: 10.1177/00469580231162549

2 Ивлев В.В. Современные шовные материалы и их применение в абдоминальной хирургии (обзор литературы). Оренбургский медицинский вестник. 2014;2(3):62–7.

3 Griffin L., Garren M.R.S., Maffe P., Ghalei S., Brisbois E.J., Handa H. Preventing Staphylococci surgical site infections with a nitric oxide-releasing poly(lactic acid-co-glycolic acid) suture material. ACS Appl Bio Mater. 2024;7(5):3086–95. DOI: 10.1021/acsabm.4c00128

4 Сергеев А.Н., Морозов А.М., Аскеров Э.М., Сергеев Н.А., Армасов А.Р., Исаев Ю.А. Методы локальной антимикробной профилактики инфекции области хирургического вмешательства. Казанский медицинский журнал. 2020;101(2):243–8. DOI: 10.17816/KMJ2020-243

5 Onesti M.G., Carella S., Scuderi N. Effectiveness of antimicrobial-coated sutures for the prevention of surgical site infection: a review of the literature. Eur Rev Med Pharmacol Sci. 2018;22(17):5729–39. DOI: 10.26355/eurrev_201809_15841

6 Chua R.A.H.W., Lim S.K., Chee C.F., Chin S.P., Kiew L.V., Sim K.S., et al. Surgical site infection and development of antimicrobial sutures: a review. Eur Rev Med Pharmacol Sci. 2022;26(3):828–45. DOI: 10.26355/eurrev_202202_27991

7 Classen D.C., Evans R.S., Pestotnik S.L., Horn S.D., Menlove R.L., Burke J.P. The timing of prophylactic administration of antibiotics and the risk of surgical-wound infection. N Engl J Med. 1992;326(5):281–6. DOI: 10.1056/NEJM199201303260501

8 Васильева Л.С., Сливницына Н.В., Шевченко О.И., Герасимов А.А., Катаманова Е.В., Лахман О.Л. Клинико-психологические особенности сочетанной травмы участников военных действий. Политравма. 2024;2:55–61.

9 Мохов Е.М., Сергеев А.Н. Имплантационная антимикробная профилактика инфекции области хирургического вмешательства. Сибирское медицинское обозрение. 2017;3:75–81. DOI: 10.20333/2500136-2017-3-75-81

10 Аршакян В.А., Гюнтер В.Э., Штофин С.Г., Фёдоров П.Г., Самарцев В.А., Морозов Д.В. Пути совершенствования шовного материала в хирургии. Acta Biomedica Scientifica. 2017;2(6):193–7. DOI: 10.12737/article_5a0a910977eca1.04637486

11 La Rosa G.R.M., Scapellato S., Cicciù M., Pedullà E. Antimicrobial activity of antibacterial sutures in oral surgery: a scoping review. Int Dent J. 2024;74(4):688–95. DOI: 10.1016/j.identj.2024.01.029

12 Miyoshi N., Fujino S., Clinical study group of Osaka University, Colorectal cancer treatment group (CSGOCG). Triclosan-coated sutures to reduce surgical site infection in abdominal gastrointestinal surgery: a meta-analysis and systematic review. Surg Open Sci. 2022;16:73–6. DOI: 10.1016/j.sopen.2023.09.009

13 Шлепотина Н.М., Тимакова В.А. Применение шовного материала и развитие инфекций области хирургического вмешательства: взгляд Н.И. Пирогова и современное состояние проблемы. Вестник Совета молодых ученых и специалистов Челябинской области. 2016;3(4):159–61.

14 Ghosh S., Patra D., Mukherjee R., Biswas S., Haldar J. Multifunctional suture coating for combating surgical site infections and mitigating associated complications. ACS Appl Bio Mater. 2024;7(2):1158–68. DOI: 10.1021/acsabm.3c01060

15 Yang Y., Zhou Z., Ma R., Ren J., Wu X. Antimicrobial-coated sutures versus non-coated sutures in reducing surgical site infection: an updated systematic review and meta-analysis. J Hosp Infect. 2024;150:40–50. DOI: 10.1016/j.jhin.2024.04.027

16 Князюк А.С., Бонцевич Д.Н., Шевченко Н.И. Сравнительная характеристика антибактериальной активности нового биологически активного шовного материала. Проблемы здоровья и экологии. 2017;4:106–10. DOI: 10.51523/2708-6011.2017-14-4-22

17 Pulat G., Muganlı Z., Ercan U.K., Karaman O. Effect of antimicrobial peptide conjugated surgical sutures on multiple drug-resistant microorganisms. J Biomater Appl. 2023;37(7):1182–94. DOI: 10.1177/08853282221145872

18 World Health Organization. Global guidelines for the prevention of surgical site infection. World Health Organization; 2018.

19 Ban K.A., Minei J.P., Laronga C., Harbrecht B.G., Jensen E.H., Fry D.E., et al. American College of Surgeons and Surgical Infection Society: surgical site infection guidelines, 2016 update. J Am Coll Surg. 2017;224:59–74. DOI: 10.1016/j.jamcollsurg.2016.10.029

20 He P., Liu Z., Chen H., Huang G., Mao W., Li A. The role of triclosan-coated suture in preventing surgical infection: a meta-analysis. J Dis Relat Surg. 2023;34(1):42–9. DOI: 10.52312/jdrs.2023.842

21 Vieira D., Angel S.N., Honjol Y., Masse M., Gruenheid S., Harvey E.J., et al. Engineering surgical stitches to prevent bacterial infection. Sci Rep. 2022;12(1):834. DOI: 10.1038/s41598-022-04925-5

22 Anderson D.J., Podgorny K., Berríos-Torres S.I., Bratzler D.W., Dellinger E.P., Greene L., et al. Strategies to prevent surgical site infections in acute care hospitals: 2014 update. Infect Control Hosp Epidemiol. 2014;35:605–27. DOI: 10.1086/676022

23 National Institute of Health Research Unit on Global Surgery. Alcoholic chlorhexidine skin preparation or triclosan-coated sutures to reduce surgical site infection: a systematic review and meta-analysis of high-quality randomised controlled trials. Lancet Infect Dis. 2022;22(8):1242–51. DOI: 10.1016/S1473-3099(22)00133-5. Erratum in: Lancet Infect Dis. 2022;22(8):e207. DOI: 10.1016/S1473-3099(22)00371-1

24 Chen S., Ge L., Mueller A., Carlson M.A., Teusink M.J., Shuler F.D., et al. Twisting electrospunnanofber fne strips into functional sutures forsustained co-delivery of gentamicin and silver. Nanomedicine. 2017;13:1435–45. DOI: 10.1016/j.nano.2017.01.016

25 Zhang J., Li X., Cheng M., Wan K., Yan S., Peng W., et al. MoO3-X nanodots coated suture for combating surgical site infection via antibacterial and anti-inflammatory properties. Nanomedicine. 2024;60:102757. DOI: 10.1016/j.nano.2024.102757

26 Фёдоров П.Г., Аршакян В.А., Гюнтер В.Э., Штофин С.Г., Самарцев В.А. Современные шовные материалы (обзор литературы). Acta Biomedica Scientifica. 2017;2(6):157–62. DOI: 10.12737/article_5a0a8e626adf33.46655939

27 Kouzu K., Kabata D., Shinkawa H., Shinji S., Ishinuki T., Tamura K., et al. Association between skin suture devices and incidence of incisional surgical site infection after gastrointestinal surgery: systematic review and network meta-analysis. J Hosp Infect. 2024;150:134–44. DOI: 10.1016/j.jhin.2024.04.029

REFERENCES

1 Mengistu D.A., Alemu A., Abdukadir A.A., Mohammed Husen A., Ahmed F., Mohammed B., et al. Global incidence of surgical site infection among patients: systematic review and meta-analysis. Inquiry. 2023;60:469580231162549. DOI: 10.1177/00469580231162549

2 Ivlev V.V. Modern suture materials and their using in abdominal surgery (survey of literature). Orenburg Medical Bulletin. 2014;2(3):62–7 (In Russ.).

3 Griffin L., Garren M.R.S., Maffe P., Ghalei S., Brisbois E.J., Handa H. Preventing Staphylococci surgical site infections with a nitric oxide-releasing poly(lactic acid-co-glycolic acid) suture material. ACS Appl Bio Mater. 2024;7(5):3086–95. DOI: 10.1021/acsabm.4c00128

4 Sergeev A.N., Morozov A.M., Askerov E.M., Sergeev N.A., Armasov A.R., Isaev Yu.A. Methods of local antimicrobic prophylaxis of surgical site infection. Kazan medical journal. 2020;101(2):243–8 (In Russ.). DOI: 10.17816/KMJ2020-243

5 Onesti M.G., Carella S., Scuderi N. Effectiveness of antimicrobial-coated sutures for the prevention of surgical site infection: a review of the literature. Eur Rev Med Pharmacol Sci. 2018;22(17):5729–39. DOI: 10.26355/eurrev_201809_15841

6 Chua R.A.H.W., Lim S.K., Chee C.F., Chin S.P., Kiew L.V., Sim K.S., et al. Surgical site infection and development of antimicrobial sutures: a review. Eur Rev Med Pharmacol Sci. 2022;26(3):828–45. DOI: 10.26355/eurrev_202202_27991

7 Classen D.C., Evans R.S., Pestotnik S.L., Horn S.D., Menlove R.L., Burke J.P. The timing of prophylactic administration of antibiotics and the risk of surgical-wound infection. N Engl J Med. 1992;326(5):281–6. DOI: 10.1056/NEJM199201303260501

8 Vasilyeva L.S., Slivnitsyna N.V., Shevchenko O.I., Gerasimov A.A., Katamanova E.V., Lakhman O.L. Clinical and psychological features of combined trauma in participants of military actions. Polytrauma. 2024;2:55–61 (In Russ.).

9 Mokhov E.M., Sergeev A.N. Implantation antimicrobial prevention of infection in the surgery intervention area. Siberian Medical Review. 2017;3:75–81 (In Russ.). DOI: 10.20333/2500136-2017-3-75-81

10 Arshakyan V.A., Gyunter V.E., Shtofin S.G., Fedorov P.G., Samartsev V.A., Morozov D.V. Ways of improvement of surgical sutural material. Acta Biomedica Scientifica. 2017;2(6):193–7 (In Russ.). DOI: 10.12737/article_5a0a910977eca1.04637486

11 La Rosa G.R.M., Scapellato S., Cicciù M., Pedullà E. Antimicrobial activity of antibacterial sutures in oral surgery: a scoping review. Int Dent J. 2024;74(4):688–95. DOI: 10.1016/j.identj.2024.01.029

12 Miyoshi N., Fujino S., Clinical study group of Osaka University, Colorectal cancer treatment group (CSGOCG). Triclosan-coated sutures to reduce surgical site infection in abdominal gastrointestinal surgery: a meta-analysis and systematic review. Surg Open Sci. 202;16:73–6. DOI: 10.1016/j.sopen.2023.09.009

13 Shlepotina N.M., Timakova V.A. Application of suture material and development of surgical site infections: opinion of N.I. Pirogov and modern state of this problem. 2016;3(4):159–61 (In Russ.).

14 Ghosh S., Patra D., Mukherjee R., Biswas S., Haldar J. Multifunctional suture coating for combating surgical site infections and mitigating associated complications. ACS Appl Bio Mater. 2024;7(2):1158–68. DOI: 10.1021/acsabm.3c01060

15 Yang Y., Zhou Z., Ma R., Ren J., Wu X. Antimicrobial-coated sutures versus non-coated sutures in reducing surgical site infection: an updated systematic review and meta-analysis. J Hosp Infect. 2024;150:40–50. DOI: 10.1016/j.jhin.2024.04.027

16 Kniaziuk A.S., Bontsevich D.N., Shevchenko N.I. The comparative description of antibacterial activity of new biologically active surgical suture material. Health and Ecology Issues. 2017;4:106–10 (In Russ.). DOI: 10.51523/2708-6011.2017-14-4-22

17 Pulat G., Muganlı Z., Ercan U.K., Karaman O. Effect of antimicrobial peptide conjugated surgical sutures on multiple drug-resistant microorganisms. J Biomater Appl. 2023;37(7):1182–94. DOI: 10.1177/08853282221145872

18 World Health Organization. Global guidelines for the prevention of surgical site infection. World Health Organization; 2018.

19 Ban K.A., Minei J.P., Laronga C., Harbrecht B.G., Jensen E.H., Fry D.E., et al. American College of Surgeons and Surgical Infection Society: surgical site infection guidelines, 2016 update. J Am Coll Surg. 2017;224:59–74. DOI: 10.1016/j.jamcollsurg.2016.10.029

20 He P., Liu Z., Chen H., Huang G., Mao W., Li A. The role of triclosan-coated suture in preventing surgical infection: a meta-analysis. J Dis Relat Surg. 2023;34(1):42–9. DOI: 10.52312/jdrs.2023.842

21 Vieira D., Angel S.N., Honjol Y., Masse M., Gruenheid S., Harvey E.J., et al. Engineering surgical stitches to prevent bacterial infection. Sci Rep. 2022;12(1):834. DOI: 10.1038/s41598-022-04925-5

22 Anderson D.J., Podgorny K., Berríos-Torres S.I., Bratzler D.W., Dellinger E.P., Greene L., et al. Strategies to prevent surgical site infections in acute care hospitals: 2014 update. Infect Control Hosp Epidemiol. 2014;35:605–27. DOI: 10.1086/676022

23 National Institute of Health Research Unit on Global Surgery. Alcoholic chlorhexidine skin preparation or triclosan-coated sutures to reduce surgical site infection: a systematic review and meta-analysis of high-quality randomised controlled trials. Lancet Infect Dis. 2022;22(8):1242–51. DOI: 10.1016/S1473-3099(22)00133-5. Erratum in: Lancet Infect Dis. 2022;22(8):e207. DOI: 10.1016/S1473-3099(22)00371-1

24 Chen S., Ge L., Mueller A., Carlson M.A., Teusink M.J., Shuler F.D., et al. Twisting electrospunnanofber fne strips into functional sutures forsustained co-delivery of gentamicin and silver. Nanomedicine. 2017;13:1435–45. DOI: 10.1016/j.nano.2017.01.016

25 Zhang J., Li X., Cheng M., Wan K., Yan S., Peng W., et al. MoO3-X nanodots coated suture for combating surgical site infection via antibacterial and anti-inflammatory properties. Nanomedicine. 2024;60:102757. DOI: 10.1016/j.nano.2024.102757

26 Fedorov P.G., Arshakyan V.A., Gyunter V.E., Shtofin S.G., Samartsev V.A. Modern sutural materials (review of literature). Acta Biomedica Scientifica. 2017;2(6):157–62 (In Russ.). DOI: 10.12737/article_5a0a8e626adf33.46655939

27 Kouzu K., Kabata D., Shinkawa H., Shinji S., Ishinuki T., Tamura K., et al. Association between skin suture devices and incidence of incisional surgical site infection after gastrointestinal surgery: systematic review and network meta-analysis. J Hosp Infect. 2024;150:134–44. DOI: 10.1016/j.jhin.2024.04.029

https://doi.org/10.24060/2076-3093-2024-14-4-345-350

CC BY 4.0

Check for updates

Рубцовый стеноз трахеи — путь длиною в жизнь

А.А. Печетов, Г.А. Вишневская, Д.А. Волчанский, А.Н. Леднев, И.И. Данилов, Н.В. Гулова*

Национальный медицинский исследовательский центр хирургии им А.В. Вишневского, Россия, Москва

*** Контакты:** Волчанский Дмитрий Александрович, e-mail: dmitryvolchanski@gmail.com

Печетов Алексей Александрович — *к.м.н., отделение торакальной хирургии, orcid.org/0000-0002-1823-4396*

Вишневская Галина Александровна — *д.м.н., ведущий научный сотрудник, отделение торакальной хирургии, orcid.org/0000-0002-2613-4395*

Волчанский Дмитрий Александрович — *к.м.н., отделение торакальной хирургии, orcid.org/0000-0002-5947-3211*

Леднев Алексей Николаевич — *к.м.н., отделение торакальной хирургии, orcid.org/0000-0002-3039-1183*

Данилов Илья Игоревич — *отделение торакальной хирургии, orcid.org/0000-0002-8624-190X*

Гулова Наталия Владимировна — *отделение торакальной хирургии, orcid.org/0000-0002-1500-2637*

Аннотация

Введение. Трахеостомия как операция, обеспечивающая проходимость дыхательных путей, известна с античных времен. В настоящее время принято считать, что развитие не идиопатического рубцового стеноза трахеи происходит в течение 6 недель после проведения искусственной вентиляции легких. При обращении пациента с характерным анамнезом и жалобами диагностика рубцового стеноза трахеи не должна представлять значимых трудностей. **Цель исследования.** В данном исследовании представлена серия наблюдений за пациентами, которым в детском возрасте выполнена трахеостомия, а рубцовый стеноз трахеи диагностирован лишь через 35 и более лет с момента появления симптома обструкции дыхательных путей. **Материал и методы.** В исследование включены 5 пациентов в возрасте от 43 до 63 лет, 2 мужчин и 3 женщины. Всем пациентам в детском возрасте выполнена трахеостомия и последующая деканюляция. Более 35 лет пациентов наблюдали с диагнозом «бронхиальная астма». После верификации стеноза трахеи всем пациентам выполнена циркулярная резекция трахеи. **Результаты и обсуждение.** Время операции составило от 110 до 240 мин. Осложнений, требующих повторного хирургического лечения, не было. У всех пациентов достигнуто заживление трахеального анастомоза. Сроки послеоперационной госпитализации составили от 10 до 15 суток. Число осложнений со стороны трахеи остается на уровне 0,2–25 %. Дебют клинической картины стеноза трахеи происходит в первые месяцы после деканюляции. При применении методов функциональной диагностики имеет место картина бронхообструкции, что и выступает причиной назначения пациентам ингаляционной терапии различными группами бронхолитических и противовоспалительных препаратов. Наиболее информативные методы инструментальной диагностики заболеваний трахеи — ларинготрахеоскопия и компьютерная томография. **Заключение.** Трахеостомия или искусственная вентиляция легких в анамнезе у пациента с жалобами на затрудненное дыхание должны быть подозрительны в плане развития рубцового стеноза трахеи.

Ключевые слова: рубцовый стеноз трахеи, трахеостомия, резекция трахеи, трахеостома, идиопатический стеноз, ларинготрахеоскопия, факторы риска

Информация о конфликте интересов. Конфликт интересов отсутствует.
Информация о спонсорстве. Данная работа не финансировалась.
Вклад авторов. Все авторы внесли эквивалентный вклад в подготовку публикации.

Для цитирования: Печетов А.А., Вишневская Г.А., Волчанский Д.А., Леднев А.Н., Данилов И.И., Гулова Н.В. Рубцовый стеноз трахеи — путь длиною в жизнь. Креативная хирургия и онкология. 2024;14(4):345–350. https://doi.org/10.24060/2076-3093-2024-14-4-345-350

Поступила в редакцию: 29.08.2024
Поступила после рецензирования и доработки: 31.10.2024
Принята к публикации: 05.11.2024

Cicatricial Tracheal Stenosis — A Long-Life Journey

Alexey A. Pechetov, Galina A. Vishnevskaya, Dmitry A. Volchanski, Aleksei N. Lednev, Ilya I. Danilov, Nataliya V. Gulova*

A.V. Vishnevsky National Medical Research Center of Surgery, Moscow, Russian Federation

*** Correspondence to:** Dmitry A. Volchanski, e-mail: dmitryvolchanski@gmail.com

Alexey A. Pechetov — *Cand. Sci. (Med.), Thoracic Surgery Unit, orcid.org/0000-0002-1823-4396*

Galina A. Vishnevskaya — *Dr. Sci. (Med.), Leading Researcher, Thoracic Surgery Unit, orcid.org/0000-0002-2613-4395*

Dmitry A. Volchanski — *Cand. Sci. (Med.), Thoracic Surgery Unit, orcid.org/0000-0002-5947-3211*

Aleksei N. Lednev — *Cand. Sci. (Med.), Thoracic Surgery Unit, orcid.org/0000-0002-3039-1183*

Ilya I. Danilov — *Thoracic Surgery Unit, orcid.org/0000-0002-8624-190X*

Nataliya V. Gulova — *Thoracic Surgery Unit, orcid.org/0000-0002-1500-2637*

Abstract

Introduction. Since ancient times tracheostomy is known as a surgical procedure that ensures airway patency. According to current views, a non-idiopathic cicatricial tracheal stenosis develops within six weeks following the initiation of mechanical ventilation. When a patient presents with a characteristic history and complaints, the diagnosis of cicatricial tracheal stenosis poses no challenges. **Aim.** To present a series of observations of patients who underwent tracheostomy in childhood, whereas the cicatricial tracheal stenosis was diagnosed only in over 35 years after the onset of airway obstruction symptoms. **Materials and methods.** The study involved five patients (two men and three women) aged between 43 and 63 years. All patients had undergone tracheostomy in childhood, followed by subsequent decannulation. For over 35 years, the patients were monitored under the diagnosis of bronchial asthma. When a tracheal stenosis was identified, all patients underwent circular tracheal resection. **Results and discussion.** The duration of the surgical procedure ranged from 110 to 240 minutes. No complications that required re-surgery were recorded. All patients achieved healing of the tracheal anastomosis. The postoperative hospitalization period ranged from 10 to 15 days. The incidence of tracheal complications remains 0.2%–25%. The clinical onset of tracheal stenosis typically occurs within the first few months following decannulation. Functional diagnostic methods reveal a pattern of bronchial obstruction, which necessitates the administration of inhalation therapy using various groups of bronchodilator and anti-inflammatory medications. The most informative instrumental diagnostic techniques for tracheal diseases include laryngotracheoscopy and computed tomography. **Conclusion.** A history of tracheostomy or mechanical ventilation in patients presenting with complaints of dyspnea requires meticulous attention due to the risk of the development of cicatricial tracheal stenosis.

Keywords: cicatricial tracheal stenosis, tracheostomy, tracheal resection, tracheostomy tube, idiopathic stenosis, laryngotracheoscopy, risk factors

Conflict of interest. The authors declare no conflict of interest.
Sponsorship data. This work is not funded.
Author contributions. The authors contributed equally to this article.

For citation: Pechetov A.A., Vishnevskaya G.A., Volchanski D.A., Lednev A.N., Danilov I.I., Gulova N.V. Cicatricial tracheal stenosis — a long-life journey. Creative Surgery and Oncology. 2024;14(4):345–350. https://doi.org/10.24060/2076-3093-2024-14-4-345-350

Received: 29.08.2024
Revised: 31.10.2024
Accepted: 05.11.2024

ВВЕДЕНИЕ

Широкое внедрение трахеостомии в медицинскую практику было связано с эпидемией дифтерии у детей в 30-х годах прошлого столетия [1]. Во второй половине XX в. опубликованы первые работы, посвященные осложненному течению данной операции в виде рубцового стеноза трахеи (РСТ) и попыткам его лечения [2]. В настоящее время посттрахеостомический или постинтубационный стеноз подскладочного отдела гортани, трахеи, главных бронхов, отражает высокую эффективность оказания реанимационных мероприятий населению при различных заболеваниях и травмах. За многие годы, начиная с 60-х годов XX века, хирургия РСТ прошла длительное развитие, приобретя новые возможности диагностики, высокий уровень хирургического лечения и анестезиологического обеспечения. В настоящее время проведение трахеостомии по четким показаниям, в плановом порядке и с эндоскопической ассистенцией позволило значимо снизить число осложнений [3]. Свой бесценный вклад в хирургию трахеи внесли М. И. Перельман, О. М. Авилова, Л. К. Богуш, В. Г. Зенгер, В. Д. Паршин, G. H. Grillo F. G. Pearson, L. Counrad и т. д. [2, 4–8]. При анализе сроков развития стеноза трахеи M. Maddaus и F. G. Pearson пришли к выводу, что наиболее часто симптомы рубцового стеноза трахеи манифестируют в течение 1–6 недель после декануляции [5]. В исследовании В. Д. Паршина (2003) срок от появления первых симптомов затруднения дыхания до постановки диагноза и лечения в большинстве наблюдений составил от 7 до 60 суток, и лишь у 3 пациентов стеноз трахеи был диагностирован через 13 лет, 21 год и 27 лет после трахеостомии, выполненной в детском возрасте [4]. Данных о более длительном течении заболевания в литературе найдено не было.

МАТЕРИАЛ И МЕТОДЫ

С 2012 по 2024 г. в отделении пролечено 318 пациентов со стенотическим заболеванием трахеи. У 74,7 % пациентов причинами развития стеноза стала ИВЛ, 55,1 % перенесли трахеостомию. Средний срок от выявления заболевания до поступления на лечение в отделение был в среднем 1,5–3 месяца, в срок, превышающий 35 лет и более после перенесенной трахеостомии, поступили пятеро пациентов (табл. 1).

Срок канюленосительства был от 3 до 60 месяцев. Две пациентки имеют в анамнезе нормальные срочные роды в возрасте 25–34 лет и имеют по двое детей.

Трем пациенткам диагноз стеноза трахеи был установлен в детстве. Так, у одной пациентки предоставлена соответствующая медицинская документация, датируемая 1968 и 1977 годами соответственно (рис. 1).

У двоих пациентов стеноз трахеи стал случайной диагностической находкой при проведении мультиспиральной компьютерной томографии органов грудной клетки (МСКТ ОГК) для исключения COVID-19.

В качестве основных методов диагностики стеноза трахеи пациентам выполнены: МСКТ-исследование, позволяющее оценить основные подлежащие анатомические структуры шеи и грудной клетки, при необходимости проследить индивидуальную анатомию сосудов грудной клетки и смежных органов (рис. 2, 3), а также — ларинготрахеоскопия.

Ларинготрахеоскопия позволяет достоверно оценить функциональную сохранность гортани, локализацию, диаметр и протяженность стенотического участка, его вид, состояние слизистой трахеи, а также — морфоанатомические особенности самой трахеи (рис. 4). Стеноз трахеи у всех пациентов локализовался в шейном отделе. Всем пациентам в качестве радикального хирургического метода лечения, позволяющего достоверно

№	Пол/возраст	Возраст на момент трахеостомии	Причина трахеостомии	Перенесенные в течение жизни операции	Срок от начала заболевания до рад. операции
1	*Ж.* 61 г.	*6 лет*	*Инородное тело в гортани*	*Трахеостомия (1966)* *Пластика трахеи (1968)*	*55 лет*
2	*М.* 63 г.	*9 лет*	*Отек гортани*	*Аневризма яремной вены справа* *Трахеостомия (1969)* *Пластика трахеи (1969)* *Имплантация экс (2014)*	*54 года*
3	*Ж.* 53 г.	*1 год 3 мес.*	*Ложный круп*	*Трахеостомия (1964)* *Пластика трахеи (1968)* *Ретрахеостомия (1969)* *Пластика ДМЖП (1969)* *Пластика трахеи (1970)* *Ретрахеостомия (2017)* *Пластика МК и ТК клапанов по ДеВега, РЧА (2017)*	*52 года*
	Ж. 61 г.	*10 мес.*	*Химический ожег трахеи*	*Трахеостомия (1962)* *Пластика трахеи (1965)*	*60,5 года*
5.	*М.* 43 г.	*9 мес.*	*Отек гортани*	*Трахеостомия (1981), деканюлирован в 1986 г.*	*38 лет*

Таблица 1. Краткая характеристика пациентов, страдающих РСТ более 50 лет
Table 1. Summary of patients with over 50-years-history of cicatricial tracheal stenosis

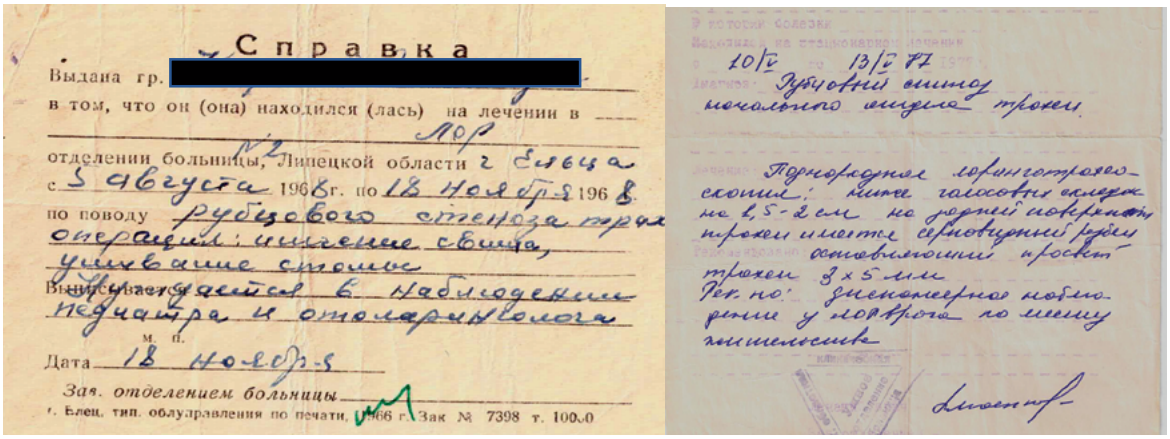

Справка

Выдана гр. [redacted]

в том, что он (она) находился (лась) на лечении в ЛОР

отделении больницы, Липецкой области г. Елец

с 5 августа 1968 г. по 18 ноября 1968

по поводу рубцового стеноза трахеи

операция: наложение свища, ушивание стомы

Выписывается в наблюдении педиатра и отоларинголога

М. П.

Дата 18 ноября

Зав. отделением больницы

г. Елец, тип. облуправления по печати, 1966 г. Зак № 7398 т. 100.0

10/V 13/V 77

Трахеостомия

Подкладное ларинготрахеостомия; киста голосовых складок не 1,5-2 см на задней поверхности трахеи имеется сообщающий ход основывающий просвет трахеи 3×5 мм

Рек. но: динамическое наблюдение у ЛОРврача по месту жительства

Рисунок 1. Справки о наблюдении пациентки оториноларингологом по месту жительства
Figure 1. Medical report from the local ENT specialist regarding the patient's condition

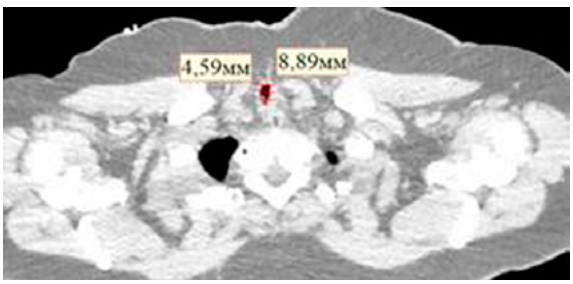

Рисунок 2. МСКТ ОГК, аксиальный срез. В шейном отделе трахея деформированная. Просвет трахеи в зоне максимального сужения 4,59×8,89 мм
Figure 2. Chest CT scan, axial view: the trachea is deformed in the cervical region. The minimal tracheal lumen measures 4.59 × 8.89 mm

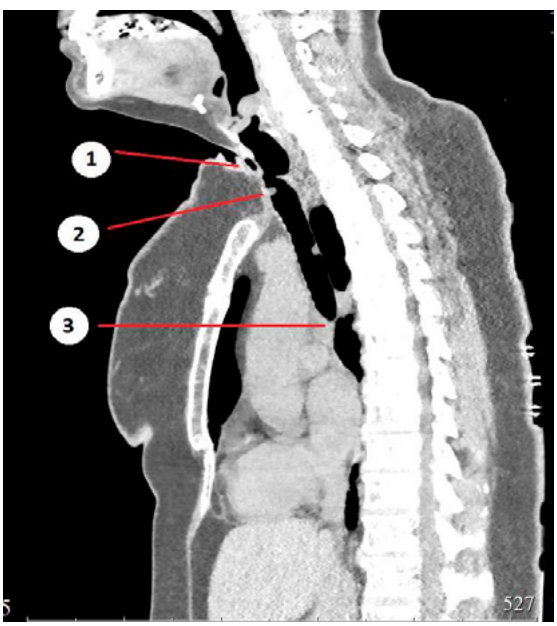

Рисунок 3. МСКТ ОГК, сагиттальный срез: в области бывшей трахеостомы дивертикулоподобный карман (1), ниже трахеостомы — зона стеноза (2). В грудном отделе визуализируются сгустки слизи (3)
Figure 3. Chest CT scan, sagittal view: the diverticulum pouch (1) is observed in the area of a previous tracheostomy, with a stenosis below the tracheostomy (2). Mucus plugs are visualized in the thoracic region (3)

восстановить анатомическую проходимость дыхательных путей, выполнена циркулярная резекция трахеи.

РЕЗУЛЬТАТЫ

После проведения операции все пациенты прослежены в срок от 2 месяцев до 3 лет. Время операции циркулярной резекции трахеи составило от 110 до 240 мин, в послеоперационном периоде трем пациентам подбородочная фиксация осуществлена шейным ортезом, у двух — при помощи фиксации лигатурой. Протяженность резекции трахеи варьировала от 2,5 до 3,5 см.

Послеоперационный период во всех наблюдениях протекал гладко. Все пациенты были пробуждены на операционном столе, на самостоятельном дыхании переведены для дальнейшего наблюдения в ОРИТ. Осложнений, требующих повторного хирургического лечения, не было. Летальных исходов не установлено. Всем пациентам в качестве контрольного исследования в сроки от 8 до 12 суток проведена повторная ларинготрахеоскопия. У 100% пациентов после хирургического лечения достигнут положительный результат — подтверждено заживление трахеального анастомоза и восстановлена анатомическая проходимость дыхательных путей (рис. 5).

Продолжительность госпитализации после проведенного лечения составила 10–15 суток. Все пациенты отметили значимое улучшение общего состояния, повышение толерантности к физической нагрузке. В данные сроки наблюдения случаев рецидива заболевания не установлено.

ОБСУЖДЕНИЕ

Трахеостомия как жизнеспасающая операция известна с давних времен. Впервые показания и противопоказания к выполнению операции сформулировал сэр Морелл Маккензи в 1888 г. [6]. Широкое внедрение трахеостомии в ежедневную практику по оценкам разных авторов начато в 30–40-е годы прошлого столетия [1, 2]. Многие десятилетия трахеостомия по Бьёрк была базовой операцией у взрослых и детей. Данный вид трахеостомии с выкраиванием и ротацией трахеального лоскута имел хороший непосредственный результат,

Рисунок 4. Эндофото. Визуализируется устье дивертикулоподобного слепого кармана, зона рубцового стеноза трахеи, тотчас ниже которой единичные грануляции
Figure 4. Endoscopic image: the orifice of diverticulum blind pouch, zone of cicatricial tracheal stenosis with isolated granulations just below

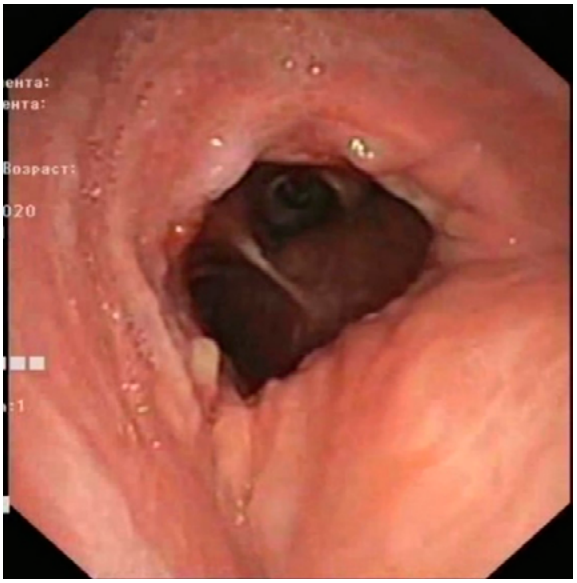

Рисунок 5. Удовлетворительное состояние трахеального анастомоза. Просвет трахеи в зоне анастомоза соответствует истинному просвету трахеи
Figure 5. Satisfactory tracheal anastomosis. The lumen of the trach

однако часто приводил к формированию стеноза в области трахеостомы [2, 4, 5, 7].

Внедрение мини-инвазивной программируемой трахеостомии, 2-х манжеточных трахеостомических трубок с возможностью санации надманжеточного пространства, профилактика аспирации содержимого ЖКТ, эндоскопический контроль за состоянием трахеи способствовали снижению числа осложнений после манипуляции и показаний к длительной ИВЛ [2, 6–9].

По оценкам разных авторов число осложнений со стороны трахеи остается на уровне 0,2–25 %, некоторые авторы приводят более высокий процент осложнений — до 51 % [1, 7, 10]. Столь значительная разница в статистических данных, по-видимому, связана с отсутствием критериев учета осложнений и разными сроками манифестации стеноза трахеи. Дебют клинической картины стеноза трахеи, как правило, происходит в первые 2–3 месяца после деканюляции [4, 5, 11, 12]. А. В. Инкина с соавторами считает, что после удаления трахеостомической трубки пациент в течение 3 месяцев должен быть под наблюдением врача по месту жительства с целью выявления формирующегося стеноза трахеи, однако манифестация стенотического поражения возможна и в более поздние сроки [13].

Наличие в анамнезе трахеостомии, длительной ИВЛ или операций с применением ИВЛ должны быть учтены врачами общей практики при появлении жалоб на одышку, появлении шумного дыхания. При этом необходимо использовать методы прямой визуализации для оценки состояния трахео-бронхиального дерева. Наиболее информативные методы инструментальной диагностики заболеваний трахеи — ларинготрахеоскопия и компьютерная томография. Широкое применение непрямой ларингоскопии в оториноларингологии позволяет поставить диагноз пациентам со стенотическими заболеваниями гортани и шейного отдела трахеи, однако при локализации рубцового поражения в грудном отделе трахеи необходимо выполнение полноценной трахеоскопии и КТ органов грудной клетки [2, 4, 5, 7, 12]. При применении у пациентов с наличием стеноза трахеи методов функциональной диагностики (спирометрии) имеет место картина бронхообструкции, что и выступает причиной назначения пациентам ингаляционной терапии различными группами бронхолитических и противовоспалительных препаратов (иГКС, агонисты β2-адренорецепторов), имеющей временный эффект.

Более чем за 50-летний опыт операций хирургия трахеи до сих пор не утратила статус хирургии высокого риска, однако отказ от хирургического лечения у подобных пациентов приводит к их инвалидизации, в некоторых случаях требует выполнения экстренной ретрахеостомии и становится причиной пожизненного канюленосительства.

ЗАКЛЮЧЕНИЕ

Возникновение одышки и/или стридорозного дыхания у пациентов, в анамнезе которым выполнена трахеостомия или проводилось ИВЛ, может быть следствием развития грозного осложнения данных жизнеспасающих манипуляций — рубцового стеноза трахеи. Рутинным методом для выявления рубцового стеноза трахеи может быть компьютерная томография и эндоскопическое исследование (ларингоскопия или трахеоскопия). Необходимо создание алгоритмов наблюдения и информирование врачей общей практики об особенностях ведения пациентов с трахеостомией и ИВЛ в анамнезе. Хирургия трахеи постоянно требует новых решений, высокой хирургической техники и дисциплины хирургов. Следует помнить, что операции на трахее — операции одного шанса.

СПИСОК ЛИТЕРАТУРЫ

1 Солдатский Ю.Л., Денисова О.А., Витковская И.П., Круговская Н.Л. Современные причины трахеостомии у детей. Вестник оториноларингологии. 2021;86(1):36–40. DOI: 10.17116/otorino20218601136
2 Grillo H. Surgery of the trachea. London; 2004.
3 Perez-Ruiz E., Caro P., Perez-Frias J., Cols M., Barrio I., Torrent A., et al. Paediatric patients with a tracheostomy: a multicentre epidemiological study. Eur Respir J. 2012;40(6):1502–7. DOI: 10.1183/09031936.00164611
4 Pearson F.G., Andrews M.J. Detection and management of tracheal stenosis following cuffed tube tracheostomy. Ann Thoracic Surg. 1971;12:359–74. DOI: 10.1016/s0003-4975(10)65137-5
5 Stauffer J.L., Olson D.E., Petty T.L. Complications and consequences of endotracheal intubation and tracheotomy. A prospective study of 150 critically ill adult patients. Am J Med. 1981;70(1):65–76. DOI: 10.1016/0002-9343(81)90413-7
6 Courand L., Hafes A. Asquired and non-neoplastic subglottic stenosis — in International Trends in General Thorasic Surgery. Philadelphia: WB Sauders;1987.
7 Паршин В.Д. Хирургия трахеи. М.: Альди-Принт; 2010.
8 Паршин В.Д. Хирургия рубцовых стенозов. М.: Медицина; 2003.
9 Kandakure V.T., Mishra S., Lahane V.J. Management of posttraumatic laryngotracheal stenosis: our experience. Indian J Otolaryngol Head Neck Surg. 2015;67(3):255–60. DOI: 10.1007/s12070-014-0808-1
10 Maddaus M., Pearson F.G. Postintubation injury. In: Pearson F.G., editor. Thoracic surgery. Churchill Livingstone; 1995. P. 251–65.
11 Körber W., Laier-Groeneved G., Criée C.P. Endotracheal complications after long-term ventilation. Noninvasive ventilation in chronic thoracic diseases as an alternative to tracheostomy. Med Klin (Munich). 1999;94(1 Spec No):45–50. PMID: 10373736
12 Зайцев А.Ю., Светлов В.А., Дубровин К.В., Полякова Ю.В., Шепетовская Н.Л. История хирургической и нехирургической интубации трахеи. От тростинки до видеосигнала. Хирургия. Журнал им. Н.И. Пирогова. 2021;1:98–105. DOI: 10.17116/hirurgia202101198
13 Инкина А.В., Наседкин А.Н., Грачев Н.С. Деканюляция. Три шага успеху. Health, Food & Biotechnology. 2019;1(2):11–6. DOI: 10.36107/hfb.2019.i2.s165

REFERENCES

1 Soldatsky Yu.L., Denisova O.A., Vitkovskaya I.P., Krugovskaya N.L. Modern causes of tracheostomy in children. Bulletin of Otorhinolaryngology = Vestnik otorinolaringologii. 2021;86(1):36–40 (In Russ.). DOI: 10.17116/otorino20218601136
2 Grillo H. Surgery of the trachea. London; 2004.
3 Perez-Ruiz E., Caro P., Perez-Frias J., Cols M., Barrio I., Torrent A., et al. Paediatric patients with a tracheostomy: a multicentre epidemiological study. Eur Respir J. 2012;40(6):1502–7. DOI: 10.1183/09031936.00164611
4 Pearson F.G., Andrews M.J. Detection and management of tracheal stenosis following cuffed tube tracheostomy. Ann Thoracic Surg. 1971;12:359–74. DOI: 10.1016/s0003-4975(10)65137-5
5 Stauffer J.L., Olson D.E., Petty T.L. Complications and consequences of endotracheal intubation and tracheotomy. A prospective study of 150 critically ill adult patients. Am J Med. 1981;70(1):65–76. DOI: 10.1016/0002-9343(81)90413-7
6 Courand L., Hafes A. Asquired and non-neoplastic subglottic stenosis — in International Trends in General Thorasic Surgery. Philadelphia: WB Sauders; 1987.
7 Parshin V.D. Trachea surgery. Moscow: Aldi-Print; 2010 (In Russ.).
8 Parshin V.D. Surgery for tracheal stenosis. Moscow: Meditsyna; 2003 (In Russ.).
9 Kandakure V.T., Mishra S., Lahane V.J. Management of posttraumatic laryngotracheal stenosis: our experience. Indian J Otolaryngol Head Neck Surg. 2015;67(3):255–60. DOI: 10.1007/s12070-014-0808-1
10 Maddaus M., Pearson F.G. Postintubation injury. In: Pearson F.G., editor. Thoracic surgery. Churchill Livingstone; 1995. P. 251–65.
11 Körber W., Laier-Groeneved G., Criée C.P. Endotracheal complications after long-term ventilation. Noninvasive ventilation in chronic thoracic diseases as an alternative to tracheostomy. Med Klin (Munich). 1999;94(1 Spec No):45–50. PMID: 10373736
12 Zaitsev A.Yu., Svetlov V.A., Dubrovin K.V., Polyakova Yu.V., Shepetovskaya N.L. History of surgical and non-surgical tracheal intubation. Pirogov Russian Journal of Surgery = Khirurgiya. Zurnal im. N.I. Pirogova. 2021;(1):98–105 (In Russ.). DOI: 10.17116/hirurgia202101198
13 Inkina A.V., Nasedkin A.N., Garchev N.S. Decanulation. Three Steps to Success. Health, Food & Biotechnology. 2019;1(2):11–6 (In Russ.). DOI: 10.36107/hfb.2019.i2.s165

https://doi.org/10.24060/2076-3093-2024-14-4-351-359

CC BY 4.0

Check for updates

Иммунная терапия злокачественных глиом: преодоление барьеров и перспективы комбинированных подходов

О.А. Бейлерли[1,], Э.Р. Мусаев[2], А.А. Бухвостов[3]*

[1] Центральная научно-исследовательская лаборатория, Башкирский государственный медицинский университет, Россия, Республика Башкортостан, Уфа
[2] Первый Московский государственный медицинский университет имени И.М. Сеченова (Сеченовский Университет), Россия, Москва
[3] Российский национальный исследовательский медицинский университет им. Н.И. Пирогова, Россия, Москва

*** Контакты:** Бейлерли Озал Арзуман оглы, e-mail: obeylerli@mail.ru

Бейлерли Озал Арзуман оглы — *к.м.н., старший научный сотрудник, orcid.org/0000-0002-6149-5460*

Мусаев Эльмар Расим оглы — *д.м.н., профессор, член-корр. РАН, кафедра онкологии, orcid.org/0000-0002-1241-3019*

Бухвостов Александр Александрович — *к.б.н., доцент, кафедра медицинских нанобиотехнологий МБФ, orcid.org/0000-0002-1488-6290*

Аннотация

Несмотря на значительное развитие иммунной терапии (ИТ) в последние годы и ее успешное применение при различных видах злокачественных новообразований, стандартные методы лечения злокачественных глиом, включая глиобластому, не претерпели значительных изменений. Основные препятствия для использования ИТ при этих опухолях связаны с уникальными особенностями микросреды, иммунодепрессивным статусом центральной нервной системы (ЦНС), защитной функцией гематоэнцефалического барьера и трудностями в интерпретации данных нейровизуализации. Кроме того, глиомы характеризуются низкой экспрессией PD-L1, низкой мутационной нагрузкой и высокой гетерогенностью, что ограничивает эффективность ИТ. Несмотря на это, клинические исследования показывают перспективные результаты при использовании ингибиторов контрольных точек иммунитета, вирусной терапии, вакцинации и адаптивной Т-клеточной терапии. Одним из многообещающих направлений является сочетание ИТ с лучевой терапией для усиления иммунного ответа. Дальнейшие исследования в этой области, включая разработку биомаркеров, специфичных для глиобластомы, и адаптацию ИТ к особенностям опухолевой микросреды, могут значительно улучшить исходы лечения злокачественных глиом.

Ключевые слова: злокачественные глиомы, иммунотерапия, ингибиторы иммунных контрольных точек, вирусная терапия, вакцины против рака, вакцинация, адаптивная Т-клеточная терапия, лучевая терапия

Информация о конфликте интересов. Конфликт интересов отсутствует.
Информация о спонсорстве. Данная работа не финансировалась.
Вклад авторов. Все авторы внесли эквивалентный вклад в подготовку публикации.

Для цитирования: Бейлерли О.А., Мусаев Э.Р., Бухвостов А.А. Иммунная терапия злокачественных глиом: преодоление барьеров и перспективы комбинированных подходов. Креативная хирургия и онкология. 2024;14(4):351–359. https://doi.org/10.24060/2076-3093-2024-14-4-351-359

Поступила в редакцию: 07.10.2024
Поступила после рецензирования и доработки: 18.11.2024
Принята к публикации: 19.11.2024

Immunotherapy for Malignant Gliomas: Overcoming Barriers and Defining Prospects for Integrated Approaches

Ozal A. Beylerli[1,], Elmar R. Musaev[2], Alexander A. Bukhvostov[3]*

[1] Central Research Laboratory, Bashkir State Medical University, Ufa, Russian Federation
[2] Sechenov First Moscow State Medical University, Moscow, Russian Federation
[3] Pirogov Russian National Research Medical University, Moscow, Russian Federation

*** Correspondence to:** Beylerli Ozal, e-mail: obeylerli@mail.ru

Ozal A. Beylerli — *Cand. Sci. (Med.), Senior Researcher, orcid.org/0000-0002-6149-5460*

Elmar R. Musaev — *Dr. Sci. (Med.), Prof., Corresponding Member of the Russian Academy of Sciences, Department of Oncology, orcid.org/0000-0002-1241-3019*

Alexander A. Bukhvostov — *Cand. Sci. (Biol.), Assoc. Prof., Department of Medical Nanobiotechnology, Faculty of Biomedical, orcid.org/0000-0002-1488-6290*

Abstract

In recent years significant advancements have been made in immunotherapy and its application in various types of malignancies. However, standard treatment methods for malignant gliomas, including glioblastoma, have not undergone substantial transformations. The main barriers to the application of immunotherapy in these tumors are associated with the specific characteristics of the tumor microenvironment, immunosuppressive status of the central nervous system, protective function of the blood-brain barrier, and challenges in interpreting neuroimaging data. Additionally, gliomas are characterized by low PD-L1 expression, low mutational burden, and high heterogeneity, which limits the effectiveness of immunotherapy. Nevertheless, clinical studies demonstrate promising results with the use of immune checkpoint inhibitors, viral therapies, vaccination, and adoptive T-cell therapy. The integration of immunotherapy with radiation therapy to enhance the immune response obtains high potential for managing oncological issues. Further research in this area, including the development of glioblastoma-specific biomarkers and adaptation of immunotherapy to the characteristics of tumor microenvironment will significantly improve the treatment outcomes for malignant gliomas.

Keywords: malignant gliomas, immunotherapy, immune checkpoint inhibitors, viral therapy, cancer vaccines, vaccination, adoptive T-cell therapy, radiation therapy

Conflict of interest. The authors declare no conflict of interest.
Sponsorship data. This work is not funded.
Author contributions. The authors contributed equally to this article.

For citation: Beylerli O.A., Musaev E.R., Bukhvostov A.A. Immunotherapy for malignant gliomas: overcoming barriers and defining prospects for integrated approaches. Creative Surgery and Oncology. 2024;14(4):351–359. https://doi.org/10.24060/2076-3093-2024-14-4-351-359

Received: 07.10.2024
Revised: 18.11.2024
Accepted: 19.11.2024

ВВЕДЕНИЕ

Развитие в области онкотерапии за последние годы, безусловно, связано с внедрением иммунной терапии (ИТ) в повседневную клиническую практику [1, 2]. ИТ уже показала результаты при лечении различных типов опухолей, включая некоторые агрессивные формы рака, и в случае с меланомой ее адъювантное применение может стать обычной практикой. На фоне этих положительных клинических результатов возникает логичное ожидание, что иммунная терапия также принесет существенные улучшения в лечении тех типов опухолей, которые ранее поддавались лечению с минимальными результатами или считались резистентными к терапии. К этим видам опухолей относится группа злокачественных глиом, представляющая собой самые распространенные первичные опухоли ЦНС, включая глиобластому — наиболее агрессивную из них. За последние десятилетия в лечении глиобластомы, к сожалению, не произошло значительного улучшения результатов. Несмотря на многочисленные исследования и клинические испытания, пока нет иммунной терапии или других онкотерапевтических стратегий с высокоуровневой доказательной базой, способной изменить повседневную практику в лечении глиобластомы. Эта нехватка подтвержденных клинических результатов и специфический иммунологический статус ЦНС побуждают исследователей и клиницистов изучать эффективность не только иммунных контрольных точек (ингибиторов контрольных точек иммунитета, ИКТИ), но и других методов иммунной терапии. Есть ряд причин, по которым лечение пока не принесло ожидаемых результатов. В первую очередь ЦНС обладает уникальным иммунодепрессивным статусом и защитной системой (гематоэнцефалический барьер), из-за чего ее часто называют «иммунологическим убежищем». Цель данного обзора — обобщить факторы, которые осложняют адекватную работу иммунной системы в ЦНС, что снижает терапевтическую эффективность. Также работа предлагает краткий обзор текущих результатов и альтернативных методов иммунной терапии с кратким изложением основ взаимодействия иммунной и нервной систем для клиницистов.

Актуальные подходы к лечению глиом и глиобластомы

Глиомы составляют около двух третей всех первичных опухолей центральной нервной системы, и за последние десятилетия их стандартное лечение изменилось незначительно. Единственным прогрессом стало регулярное применение адъювантной химиотерапии для диффузных низкозлокачественных глиом высокого риска (по протоколу PCV или на основе темозоломида (TMZ)) [3]. Однако стандартный подход к лечению глиобластомы, который остается неизменным уже около 15 лет, включает проведение послеоперационной радиохимиотерапии на основе TMZ для пациентов с приемлемым состоянием [4, 5]. Хотя понимание молекулярной патологии и прогноза заболевания (например, мутации IDH, амплификации EGFR или метилирования MGMT) стало более глубоким, терапевтический алгоритм остается неизменным. Для анапластических глиом по-прежнему рекомендуется последовательное проведение лучевой и химиотерапии [6]. При рецидиве возможны повторные операции, стереотаксическое переоблучение, альтернативная химиотерапия (например, BCNU) или чаще всего лечение бевацизумабом [7]. Эти терапевтические подходы значительно улучшились по сравнению с теми, что были 20–30 лет назад, однако при глиобластоме часто встречается ранний рецидив, резистентный к лечению, и медиана общей выживаемости по-прежнему не превышает полутора лет [8]. Поэтому необходимость в разработке новых методов лечения остается высокой, и специалисты в области нейроонкологии с большим интересом ожидают первых положительных результатов от применения иммунной терапии (рис. 1).

Центральная нервная система как «иммунологическое убежище»

Специфический иммунологический статус ЦНС известен уже несколько десятилетий. В научной литературе до сих пор нередко упоминается, что ЦНС является «иммунологическим убежищем» благодаря существованию гематоэнцефалического барьера (ГЭБ), отсутствию конвенциональных лимфатических путей и уникальному защитному механизму, включающему специфические клеточные элементы. Хотя исследования последних лет показывают, что в ЦНС существует сильный иммунный ответ, иммунные клетки проникают в мозг даже через здоровый гематоэнцефалический барьер и есть собственная лимфатическая система, глиомы и их микросреда характеризуются подавленным иммунным состоянием [9]. Эти факторы, а также регулярное применение стероидных препаратов при опухо-

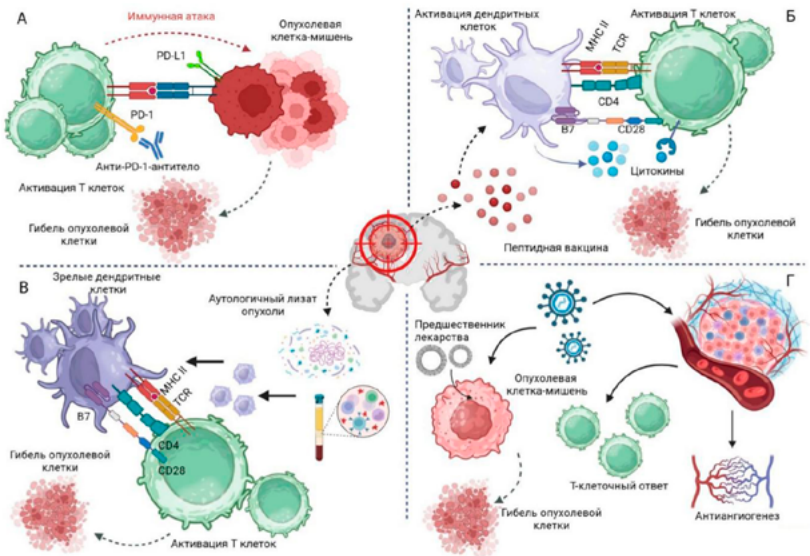

Рисунок 1. Иллюстрация методов иммунотерапии глиобластомы: А — ингибиторы контрольных иммунных точек (анти-PD-1); Б — вакцины на основе антигенных пептидов; В — вакцины на основе дендритных клеток (DCVax-L); Г— виротерапия

Figure 1. Immunotherapy methods for glioblastoma: A — immune checkpoint inhibitors (anti-PD-1); Б — antigen peptide-based vaccines; B — dendritic cell-based vaccines (DCVax-L); Г — virotherapy

лях головного мозга, могут затруднять эффективность иммунной терапии и управление побочными эффектами. В следующих разделах обобщены особенности иммунологического статуса ЦНС и факторы, усложняющие проведение иммунной терапии в этих условиях.

Защитная роль гематоэнцефалического барьера

ГЭБ состоит из плотно соединенных эндотелиальных клеток капилляров мозга, образующих двойную базальную мембрану, соединенную с отростками окружающих глиальных клеток. Этот барьер является физическим и функциональным фильтром, обеспечивающим первичную защиту ЦНС от различных вредных веществ, патогенов, токсинов, лекарственных средств и других макромолекул, которые могут попасть в кровоток [10]. Эта система защиты, препятствуя свободному проникновению клеток и молекул иммунной системы в ЦНС, объясняет низкое количество лимфоцитов в нормальных условиях в ЦНС. Существуют обходные пути, через которые иммунные клетки могут проникать в мозг, такие как посткапиллярные и лептоменингеальные вены или сосудистое сплетение, где они чаще всего обнаруживаются в периваскулярной области. В случае глиобластомы ГЭБ обычно нарушен из-за аномального кровоснабжения, вызванного опухолевыми клетками, что облегчает взаимодействие между иммунной системой и опухолевыми клетками [11]. Однако крупные иммунные препараты могут не проходить через неповрежденный барьер или не достигать опухоли в достаточной концентрации из-за микрососудистых изменений и повышенного давления в тканях. Некоторые локальные терапевтические методы, такие как радиотерапия, могут нарушать целостность ГЭБ, что облегчает проникновение ингибиторов PD-1/PD-L1 (программируемая клеточная гибель 1 (PD-1) и его лиганд (PD-L1)) в ЦНС [12].

Иммунодепрессивное действие стероидов

Одним из характерных ответов ЦНС на любое повреждение является формирование отека. При опухолях головного мозга само заболевание и его терапия часто усиливают склонность к отекам. Радиационный отек связан с каскадной реакцией, в которой основным фактором является повышенная проницаемость капилляров после облучения. Это приводит к неконтролируемой миграции жидкости и ионов в межклеточное пространство и проникновению биологически активных веществ через поврежденные барьеры, что особенно выражено вблизи патологических сосудов опухоли или хирургических дефектов. Этот усиленный отек со временем приводит к неврологическим и психическим симптомам, а прогрессирование может привести к повышению внутричерепного давления и даже к жизнеугрожающему состоянию. Наиболее эффективными средствами для устранения опухолевого или терапевтического отека являются различные диуретики, такие как осмотические мочегонные средства (маннит, глицерин) и кортикостероиды (дексаметазон, метилпреднизолон). В нейроонкологии для длительного лечения первичных и метастатических опухолей головного мозга предпочтение отдается стероидам [13]. Многие центры используют стероиды для профилактики отека у пациентов с опухолями головного мозга. Часто отменить эти препараты невозможно из-за развития зависимости у пациентов. Известно, что длительная стероидная терапия может значительно снизить эффективность иммунной терапии, например снижая количество периферических $CD4^+$ и $CD8^+$ Т-клеток [14, 15]. Большинство клинических исследований по ИТ не допускают включение пациентов, находящихся на длительной стероидной терапии, хотя дозировки и другие ограничивающие факторы до сих пор точно не определены. Однако некоторые исследователи полагают, что стероидная терапия не всегда является абсолютным противопоказанием для ингибиторов PD-1/PD-L1 [16]. Предполагается также, что влияние стероидов на иммунную терапию менее выражено в случае опухолей ЦНС [17].

Оценка изображений опухолей мозга: сложности и ограничения

Оценка изображений ЦНС и связанных с ней патофизиологических процессов часто представляет трудности, что усложняет определение эффективности иммунной терапии. Известно, что в случае рецидивирующей глиобластомы, которая ранее подвергалась лучевой терапии, в тканевых образцах часто обнаруживаются как активные опухолевые очаги, так и некротические участки и зоны радионекроза. Эти области смешиваются в пределах опухоли, что затрудняет оценку морфологических и функциональных изображений, а также дифференциацию радионекроза и рецидива заболевания. Примечательно, что феномен псевдопрогрессии, хорошо известный в иммунной терапии, впервые был описан именно при наблюдении за опухолями ЦНС после лучевой терапии [18–22]. Определить прогрессирование у пациента с глиобластомой, находящегося под наблюдением, бывает трудно. Помимо данных визуализации, при постановке диагноза учитываются степень облучения пораженного участка, реакция окружающих тканей, клиническое состояние пациента и стероидная зависимость. Сложность ситуации заключается также в псевдопрогрессии, особенно после стероидной или антиангиогенной терапии [23]. В связи с этим оценка эффективности иммунной терапии в случаях предварительно облученных глиом затруднена, и специалисты рекомендуют рутинное использование критериев iRANO (immunotherapy response assessment for neuro-oncology, разработаны для оценки эффективности иммунотерапии в нейроонкологии), а также разработку новых диагностических методов МРТ или ПЭТ [11, 14, 18, 24].

Микросреда глиом: иммунодепрессивный статус

ЦНС имеет особый иммунный статус, и в нормальных условиях в мозговой ткани находится лишь небольшое количество иммунных клеток, а основную иммунную функцию выполняют микроглиальные клетки, макро-

фаги и дендритные клетки [25]. Однако по сравнению с другими типами опухолей в опухолях ЦНС, особенно в глиомах, доля стромальных элементов, таких как астроциты, олигодендроциты и иммунные клетки, составляет не менее 30–40 %. В опухолевой микросреде часто встречаются следующие клеточные элементы: микроглия, дендритные клетки, макрофаги типов M1 и M2, миелоидные супрессорные клетки (MDSC), NK-клетки (естественные киллеры или натуральные киллеры), Т-лимфоциты ($CD4^+$ и $CD8^+$), а также регуляторные Т-клетки [26]. По сравнению с другими опухолями глиомы имеют меньшее количество лимфоцитов, крайне низкое число эффекторных $CD8^+$ Т-клеток и низкое соотношение $CD8^+/CD4^+$ Т-клеток. При этом микроглия и опухолеассоциированные макрофаги обладают подавляющим иммунным эффектом [27, 28]. Кроме того, сами опухолевые клетки способны блокировать нормальные иммунные реакции, например снижая активность дендритных клеток (ДК) через выработку PGE2, IL-10 и VEGF [25]. Также в опухолевой микросреде наблюдается высокое содержание иммунодепрессивных регуляторных Т-клеток и выделение цитокинов, таких как TGF-β и PGE2, а также увеличенное количество макрофагов с ингибирующим эффектом типа M2 [11, 14]. Примечательно, что иммунодепрессивное состояние при глиобластоме проявляется также системно, изменяя количество и соотношение циркулирующих лейкоцитов [28, 29]. Глиобластома чаще всего поражает пожилых людей. С возрастом уровень иммунодепрессивных ферментов, таких как IDO, и некоторых поверхностных маркеров ДК, например CD11c, в мозговой ткани возрастает, а количество регуляторных Т-клеток в крови увеличивается, при этом число $CD8^+$ Т-клеток сокращается. Высокая активность IDO особенно характерна для агрессивного подтипа глиобластомы с диким типом IDH, что, вероятно, объясняет повышенную заболеваемость в пожилом возрасте и ухудшение прогноза для возрастных пациентов, а также ограниченную эффективность иммунной терапии [30].

Низкая экспрессия PD-l1, низкая мутационная нагрузка, гетерогенность и гипоксия

Экспрессия белка PD-L1 у пациентов с опухолями ЦНС, включая глиомы, как правило, ниже, чем у пациентов с другими типами опухолей, хотя существуют данные, варьирующиеся от 3 до 88 % положительных результатов. Это усложняет активацию противоопухолевого иммунного ответа при использовании ИКТИ [31]. Помимо низкой экспрессии PD-L1, глиомы характеризуются низкой мутационной нагрузкой (ММН), которая служит и негативным прогностическим фактором для эффективного ответа на иммунную терапию [32]. Среди образцов глиобластомы почти невозможно найти такой, который был бы положительным по всем биомаркерам, предсказывающим эффективность ИКТИ (PD-L1+, высокая ММН, MSI).

Следует отметить, что пространственная и временная гетерогенность опухоли является одной из основных преград для любой терапии, и глиобластома в этом отношении является одной из самых гетерогенных опухолей, что дополнительно затрудняет как таргетную, так и иммунную терапию [9, 25]. Быстрый рост глиобластомы, высокая степень некроза и нарушенная микроциркуляция также могут затруднять адекватное функционирование иммунной системы (табл. 1).

Клинические подходы к иммунной терапии глиом

Несмотря на перечисленные выше трудности и сложности в применении иммунной терапии для опухолей ЦНС, множество клинических исследований, направленных на изучение иммунных методов лечения злокачественных глиом, продолжаются. Хотя на данный момент ни одно исследование III фазы не продемонстрировало значимого увеличения выживаемости, многообещающие промежуточные результаты и успешные случаи побуждают исследователей инициировать все больше комбинированных исследований и проводить биомаркерные исследования. Тем не менее из-за возможных серьезных побочных эффектов, таких как риск аутоиммунного энцефалита, при разработке протоколов требуется особая осторожность [9]. Важно отметить, что исследования все чаще дифференцируют различные прогностические подтипы глиобластомы (например, проневральный, нейрональный, классический и мезенхимальный подтипы) для разработки более точных подходов к лечению [11, 32].

Хотя значительный прорыв пока ожидается, ниже представлены основные направления иммунной терапии, имеющиеся клинические результаты и выводы. Из множества методов ИТ и их комбинаций в настоящее время наиболее часто исследуются ИКТИ, а также вакцины, вирусная терапия и терапия на основе CAR-T-клеток. В заключение также кратко рассматривается возможное комбинированное использование иммунной и лучевой терапии [9, 28].

Применение ингибиторов контрольных точек иммунитета в нейроонкологии

После того как ИКТИ произвели революцию в лечении злокачественных форм других типов опухолей, было основание ожидать аналогичного прорыва и в случае с глиомами [14, 32]. Однако подавляющий иммунный фон, неблагоприятные микроокружение и циркуляторные факторы, а также высокая гетерогенность и общая резистентность к лечению пока не позволили продемонстрировать клиническую эффективность. Тем не менее большинство текущих исследований клинических испытаний по лечению глиобластомы сосредоточено на применении ингибиторов PD-1, таких как ниволумаб и пембролизумаб, часто в комбинации с другими методами [11, 32].

Исследование III фазы CheckMate-143, в котором сравнивали эффекты ниволумаба и бевацизумаба, не показало преимуществ в увеличении выживаемости. Одним из объяснений провала терапии было не только наличие иммунодепрессивной среды, но и противоотечное и иммуномодулирующее действие бевацизумаба,

Фактор	Описание
Иммунодепрессивная среда	ЦНС характеризуется низким числом иммунных клеток, таких как $CD8^+$ Т-лимфоциты, и высокой долей иммунодепрессивных клеток, включая регуляторные Т-клетки и макрофаги типа M2. Это создает неблагоприятную среду для иммунной активации и снижает эффективность терапии
Гематоэнцефалический барьер	Физический барьер, ограничивающий проникновение иммунных клеток и крупных молекул в мозговую ткань. Хотя некоторые иммунные клетки могут обходить барьер через специальные пути, он все же значительно ограничивает доступ терапевтических агентов к опухоли
Регулярное применение стероидов	Длительное использование стероидов, применяемых для контроля отеков и воспалений, снижает количество Т-лимфоцитов в периферической крови и препятствует нормальной работе иммунной системы. Это особенно заметно при попытках применения иммунных методов терапии, таких как ингибиторы контрольных точек
Сложности визуализации	При оценке изображений ЦНС сложно отличить прогрессирование заболевания от псевдопрогрессии, вызванной иммунной терапией или лучевой терапией. Это затрудняет принятие решений о продолжении или корректировке лечения, так как радионекроз и активные опухолевые клетки могут выглядеть схоже
Низкая экспрессия PD-L1	В сравнении с другими типами опухолей глиомы характеризуются низкой экспрессией белка PD-L1, который необходим для успешного ответа на ингибиторы PD-1/PD-L1. Это снижает шансы на успешное использование этих препаратов
Низкая мутационная нагрузка	Глиомы обычно обладают низкой мутационной нагрузкой, что ограничивает создание новых антигенов, способных стимулировать иммунный ответ. Это делает опухоли менее восприимчивыми к иммунной терапии, которая ориентируется на иммуногенные антигены
Гетерогенность опухоли	Глиобластома известна своей высокой степенью клеточной и молекулярной гетерогенности. Это приводит к различиям в ответе на терапию и делает трудным выбор универсальной стратегии лечения
Гипоксия и некротические участки	Гипоксические условия и некроз, характерные для быстрорастущих глиом, ухудшают доставку кислорода и питательных веществ, что снижает иммунную активность и ограничивает эффективность Т-клеточных ответов

Таблица 1. Основные факторы, влияющие на эффективность иммунной терапии при глиомах
Table 1. Key factors influencing the effectiveness of immunotherapy in gliomas

которое снижало потребность в стероидах. Однако стоит отметить, что среди долгоживущих пациентов было больше тех, кто получал ИТ, и у пациентов с дефицитом системы исправления ошибок репликации ДНК (MMR) и гипермутациями ИКТИ-терапия показала лучшие результаты [33]. Для преодоления этих трудностей предлагается использовать комбинации препаратов. Например, продолжающиеся исследования CheckMate-498 и –548 изучают эффект комбинации ИТ с радиохимиотерапией [31, 32].

Вирусная иммунотерапия

Идея использования вирусов для иммунотерапии возникла более двух десятилетий назад, и первые экспериментальные исследования были проведены именно на глиомах. Принцип вирусной терапии заключается в том, что при введении онколитических вирусов непосредственно в опухоль они вызывают воспалительную реакцию, иммуногенную клеточную гибель и распад клеток, что способствует высвобождению антигенов и активирует иммунный ответ. Вирусную терапию иногда рассматривают как своего рода вакцинацию. Некоторые исследователи считают, что именно вторичный иммунный ответ на вирусную терапию является ее основным механизмом действия, особенно в иммунодепрессивной среде, характерной для глиобластомы, что может сыграть роль триггера. Доказано, что такая терапия эффективна в сочетании с радиотерапией и TMZ, и, хотя вирус действует преимущественно локально, он может также оказывать системное воздействие, особенно при одновременном приеме стероидов. Важную роль в этом процессе играет активность интерфероновых путей [28]. С помощью генетических модификаций в вирусы можно внедрять гены, кодирующие иммуногенные белки (например, интерлейкины) или производные химиотерапевтических препаратов. Иммуногенный эффект вирусной терапии был подтвержден в нескольких моделях на животных, и аналогичный эффект наблюдался в клинических испытаниях с использованием адено-, ретро-, полио- и парвовирусов [28]. На снимках этот эффект проявляется в виде псевдопрогрессии и усиленного перифокального отека. В связи с этим кажется логичным комбинировать вирусную терапию с ИКТИ, и уже имеются положительные результаты доклинических исследований с использованием вирусов Ньюкасла и аденовирусов. Кроме того, интерес представляет системное применение вирусной терапии, особенно нейротропных агентов, которые могут транспортироваться в ЦНС через циркулирующие белые клетки крови, такие как моноциты (эффект «троянского коня»). На фоне перспективных доклинических данных множество клинических исследований вирусной терапии также находятся в стадии реализации, и уже существуют единичные отчеты о полном регрессе опухоли у пациентов с глиобластомой [34, 35].

Вакцинация против опухоли: результаты

Концепция вакцинации против опухолей для стимуляции активного иммунного ответа существует уже несколько десятилетий и, как и следовало ожидать, широко исследуется на глиомах. С учетом центральной роли ДК в высвобождении воспалительных факторов, инициировании иммунного ответа, представлении антигенов и активизации Т-клеток, наиболее изученной формой является ДК-вакцинация [25]. Однако дендритные клетки сами по себе не всегда генерируют достаточный иммунный ответ, поэтому часто их применение сочетается с добавлением различных опухолевых лизатов, антител к TGF-β, экзосом или даже NK-клеток. Для достижения более целенаправленного иммунного ответа перспективным считается введение опухолеспецифических антигенов, например EGFRvIII [36].

Сейчас проводится множество клинических испытаний с использованием ДК-вакцин. Наиболее обнадеживающими являются промежуточные данные первого исследования III фазы, в котором вакцинация дендритными клетками была использована для лечения пациентов с впервые диагностированной глиобластомой в сочетании с поддерживающей терапией TMZ. У пациентов, получавших вакцину (в некоторых случаях после переключения с других методов лечения), медиана выживаемости достигла двух лет, при этом серьезных побочных эффектов не наблюдалось [37]. Стоит отметить, что для производства таких «адаптированных» вакцин требуется значительное количество ткани, полученной при операции [9].

На сегодняшний день клиническое место ДК-вакцинации еще не определено, и в большинстве клинических испытаний ее используют в комбинациях (например, с ингибиторами PD-1). Есть также возможность ее адъювантного использования, однако до сих пор неясно, в какой степени ее эффекты могут быть усилены при использовании с традиционными методами онкотерапии [25]. Вакцинация также возможна не только с использованием дендритных клеток, но и с применением других опухолевых компонентов, опухолеассоциированных пептидов (например, эфрин, сурвивин), фрагментов ДНК или других клеточных элементов, таких как NK-клетки. Недавно был опубликован результат давно ожидаемого, но не принесшего успеха исследования III фазы (ACT IV), в котором изучалось влияние вакцины на основе конъюгата белка EGFRvIII и гемоцианина, риндоцепимута, в комбинации с традиционной терапией у пациентов с впервые диагностированной EGFRvIII-положительной глиобластомой. Однако и в контрольной группе медиана выживаемости достигала 20 месяцев, что не позволило продемонстрировать значимого преимущества [38].

Адаптивная Т-клеточная терапия

Технология терапии с использованием Т-клеток, модифицированных для экспрессии химерного рецептора антигена (CAR), произвела значительный прорыв в лечении гематологических заболеваний. Логично, что возникли надежды на ее применение и для лечения солидных опухолей, таких как глиомы [39]. Суть метода состоит в том, что аутологичные Т-клетки пациента, модифицированные с помощью вирусных векторов для распознавания опухолеассоциированных антигенов (например, CD19 и CD20 для В-клеточных лимфом), возвращают в организм, что стимулирует иммунный ответ и может обеспечить долгосрочный противоопухолевый эффект за счет формирования иммунной памяти. В случаях, когда аутологичные клетки недоступны, могут быть использованы универсальные CAR-Т-клетки. В качестве мишеней для лечения солидных опухолей рассматриваются раково-эмбриональные антигены (РЭА), муцин-1, мезотелин, HER2 и другие опухолеассоциированные антигены (ОАА). Однако ОАА не всегда обладают высокой иммуногенностью, и CAR-Т-клетки не всегда достигают своей цели, поскольку могут быть подавлены иммунодепрессивным влиянием опухолевого окружения. Кроме того, существует вероятность, что здоровые ткани также экспрессируют эти антигены, что увеличивает риск побочных эффектов. В процессе дальнейшей разработки CAR-Т-терапии рассматривается поиск новых специфических антигенов, таргетирование нескольких антигенов одновременно, блокирование патологического роста сосудов, доставка и удержание Т-клеток непосредственно в опухоли, а также ослабление иммунодепрессивного окружения опухоли. Другие стратегии предполагают использование комбинаций иммунных терапий, включение антигенов, вызванных традиционной онкотерапией (неоантигенов), а также разработку Т-клеточной терапии, направленной против этих неоантигенов [39].

В случае глиобластомы разработаны различные адаптивные Т-клеточные терапии с использованием генетически модифицированных клеток для запуска иммунного ответа, не зависящего от ГКГ (главный комплекс гистосовместимости). В настоящее время тестируются различные CAR-Т-клетки, нацеленные на такие антигены, как EGFRvIII, HER2 и определенные интерлейкин-рецепторы, экспрессируемые глиальными клетками [11, 39]. На данный момент, несмотря на наличие множества текущих исследований и некоторых эффектов у отдельных пациентов, обширные клинические результаты все еще ограничены, так как терапия может усиливать иммунодепрессивное влияние опухолевой среды, что затрудняет достижение устойчивых клинических результатов [40].

Совмещение лучевой и иммунной терапии

Глиомы считаются инфильтративными и локально агрессивными опухолями, поэтому лучевая терапия остается одним из наиболее значимых методов лечения. Почти все пациенты с глиомами подвергаются облучению, а в случае рецидива все чаще применяется дополнительная стереотаксическая радиотерапия. В связи с этим комбинация лучевой и иммунной терапии представляется многообещающим направлением для будущих комбинированных методов лечения. С течением времени было получено больше данных о взаимодействиях между этими методами, о так называемом абскопальном эффекте и возможностях их клинического применения [11, 41]. Применение лучевой терапии вызывает иммуногенную клеточную гибель, способствует высвобождению ОАА или неоантигенов и увеличивает мутационную нагрузку. Это сопровождается усиленной экспрессией ГКГ, выделением тепловых шоковых белков и повышением уровня некоторых цитокинов, таких как интерферон, что активирует Т-клетки, ДК и NK-клетки и вызывает их проникновение в опухолевую ткань. Результатом этого может быть аддитивный или синергический эффект, хотя на данный момент остается неясным оптимальное количество фракций и дозировка облучения [11, 41].

Предклинические исследования показали обнадеживающие результаты на моделях глиом, где лучевая терапия сочеталась с ингибиторами PD-1 или костимуляторными агонистическими антителами, такими как CD137 и 4–1BB [11, 32, 41]. На клиническом уровне также были получены первые результаты при

Метод иммунной терапии	Описание
Ингибиторы контрольных точек иммунитета	Ингибиторы контрольных точек, такие как ниволумаб и пембролизумаб, блокируют белки, которые препятствуют активации Т-клеток, и способствуют более активному атакующему ответу на опухоль. Однако их эффективность при глиомах ограничена низкой экспрессией PD-L1 и другими факторами, такими как иммунодепрессивная микросреда
Вирусная терапия	Онколитические вирусы вводятся непосредственно в опухоль и вызывают иммуногенную гибель клеток, что приводит к высвобождению антигенов и активации иммунного ответа. Вирусная терапия может иметь как локальные, так и системные эффекты, усиливая противоопухолевый иммунный ответ
Вакцинация против опухоли	Вакцины на основе дендритных клеток и других компонентов активируют иммунную систему, помогая ей распознавать и атаковать опухолевые клетки. ДК-вакцины часто комбинируются с другими методами для усиления эффекта, такими как использование специфических опухолевых антигенов (например, EGFRvIII)
Адаптивная Т-клеточная терапия (CAR-T)	CAR-T-клетки модифицируются для экспрессии химерных рецепторов, которые распознают и связываются с опухолевыми антигенами. Этот метод продемонстрировал успех при лечении гематологических опухолей, но сталкивается с трудностями при использовании для солидных опухолей, таких как глиомы, из-за сложности доставки клеток и воздействия иммунодепрессивной среды
Комбинированная терапия с облучением	Сочетание лучевой терапии с ИТ помогает усилить иммунный ответ за счет высвобождения антигенов и активации иммунных клеток. Это может способствовать синергетическому эффекту, при котором лучевая терапия способствует проникновению и активности иммунных агентов в опухолевой ткани

Таблица 2. Основные подходы к иммунной терапии глиом
Table 2. Primary approaches to immunotherapy for gliomas

сочетанном применении ингибиторов контрольных точек или ингибиторов TGF-β и IDO с лучевой терапией [11]. Ведутся исследования, изучающие комбинации облучения с различными цитокинами, вакцинами и CAR-T-клетками (табл. 2).

ЗАКЛЮЧЕНИЕ

В связи с тем что терапевтические результаты при злокачественных глиомах, особенно при глиобластоме, остаются весьма скромными, возникает острая необходимость в поиске новых методов лечения. Поэтому неудивительно, что именно в области ИТ, которая в последние годы оказалась одной из самых успешных в онкотерапии, ведутся наиболее интенсивные исследования [9, 26, 42]. В октябре 2024 года крупнейший медицинский поисковик PubMed выдал более 5200 публикаций по запросу «иммунная терапия и глиома» и более 3500, если ограничить запрос только глиобластомой. Каждый год появляется более 400 новых публикаций на эту тему. На сайте Clinicaltrials.gov представлено в общей сложности 152 клинических исследования, связанных с ИТ для глиом, из которых 63 — активные, и 120 исследований, нацеленных на глиобластому, из которых 48 продолжаются. Эти цифры подтверждают актуальность и значимость данной темы. К сожалению, до сих пор не проведено ни одного завершенного клинического исследования III фазы с положительными результатами, способного повлиять на клиническую практику. Однако на основании предварительных данных и единичных случаев можно надеяться, что ИТ станет важной частью стандартного лечения первичных опухолей ЦНС в ближайшие годы. При этом исследователям и клиницистам еще предстоит преодолеть множество уникальных трудностей, упомянутых выше. Не менее важно обеспечить тесное взаимодействие между фундаментальными исследованиями, молекулярной диагностикой и клинической практикой. Есть надежда, что будущие исследования позволят достичь значительных улучшений в лечении злокачественных глиом, одной из самых сложных для лечения опухолей.

СПИСОК ЛИТЕРАТУРЫ / REFERENCES

1 Abdel-Rahman S.A., Gabr M. Small molecule immunomodulators as next-generation therapeutics for glioblastoma. Cancers (Basel). 2024;16(2):435. DOI: 10.3390/cancers16020435
2 Yuan F., Wang Y., Ma C. Current WHO Guidelines and the critical role of genetic parameters in the classification of glioma: opportunities for immunotherapy. Curr Treat Options Oncol. 2022;23(2):188–98. DOI: 10.1007/s11864-021-00930-4
3 McDuff S.G.R., Dietrich J., Atkins K.M., Oh K.S., Loeffler J.S., Shih H.A. Radiation and chemotherapy for high-risk lower grade gliomas: Choosing between temozolomide and PCV. Cancer Med. 2020;9(1):3–11. DOI: 10.1002/cam4.2686
4 Hart M.G., Garside R., Rogers G., Stein K., Grant R. Temozolomide for high grade glioma. Cochrane Database Syst Rev. 2013;2013(4):CD007415. DOI: 10.1002/14651858.CD007415.pub2
5 Sahoo L., Paikray S.K., Tripathy N.S., Fernandes D., Dilnawaz F. Advancements in nanotheranostics for glioma therapy. Naunyn Schmiedebergs Arch Pharmacol. 2024 Oct 31. DOI: 10.1007/s00210-024-03559-w
6 van den Bent M.J., Baumert B., Erridge S.C., Vogelbaum M.A., Nowak A.K., Sanson M., et al. Interim results from the CATNON trial (EORTC study 26053-22054) of treatment with concurrent and adjuvant temozolomide for 1p/19q non-co-deleted anaplastic glioma: a phase 3, randomised, open-label intergroup study. Lancet. 2017;390(10103):1645–53. DOI: 10.1016/S0140-6736(17)31442-3. Erratum in: Lancet. 2017;390(10103):1644. DOI: 10.1016/S0140-6736(17)32438-8
7 Rodríguez-Camacho A., Flores-Vázquez J.G., Moscardini-Martelli J., Torres-Ríos J.A., Olmos-Guzmán A., Ortiz-Arce C.S., et al. Glioblastoma treatment: state-of-the-art and future perspectives. Int J Mol Sci. 2022;23(13):7207. DOI: 10.3390/ijms23137207
8 Rock K., McArdle O., Forde P., Dunne M., Fitzpatrick D., O'Neill B., et al. A clinical review of treatment outcomes in glioblastoma multiforme--the validation in a non-trial population of the results of a randomised Phase III clinical trial: has a more radical approach improved survival? Br J Radiol. 2012;85(1017):e729–33. DOI: 10.1259/bjr/83796755
9 Rocha Pinheiro S.L., Lemos F.F.B., Marques H.S., Silva Luz M., de Oliveira Silva L.G., Faria Souza Mendes Dos Santos C., et al. Immunotherapy in glioblastoma treatment: Current state and future prospects. World J Clin Oncol. 2023;14(4):138–59. DOI: 10.5306/wjco.v14.i4.138
10 Arvanitis C.D., Ferraro G.B., Jain R.K. The blood-brain barrier and blood-tumour barrier in brain tumours and metastases. Nat Rev Cancer. 2020;20(1):26–41. DOI: 10.1038/s41568-019-0205-x
11 Dapash M., Castro B., Hou D., Lee-Chang C. Current immunotherapeutic strategies for the treatment of glioblastoma. Cancers (Basel). 2021;13(18):4548. DOI: 10.3390/cancers13184548
12 Abid H., Watthanasuntorn K., Shah O., Gnanajothy R. Efficacy of pembrolizumab and nivolumab in crossing the blood brain barrier. Cureus. 2019;11(4):e4446. DOI: 10.7759/cureus.4446
13 Mangel L., Vönöczky K., Hanzély Z., Kiss T., Agoston P., Somogy A., et al. CT densitometry of the brain: a novel method for early detec-

tion and assessment of irradiation induced brain edema. Neoplasma. 2002;49(4):237–42.

14 Huang B., Zhang H., Gu L., Ye B., Jian Z., Stary C., et al. Advances in immunotherapy for glioblastoma multiforme. J Immunol Res. 2017;2017:3597613. DOI: 10.1155/2017/3597613

15 Maxwell R., Luksik A.S., Garzon-Muvdi T., Hung A.L., Kim E.S., Wu A., et al. Contrasting impact of corticosteroids on anti-PD-1 immunotherapy efficacy for tumor histologies located within or outside the central nervous system. Oncoimmunology. 2018;7(12):e1500108. DOI: 10.1080/2162402X.2018.1500108

16 Garant A., Guilbault C., Ekmekjian T., Greenwald Z., Murgoi P., Vuong T. Concomitant use of corticosteroids and immune checkpoint inhibitors in patients with hematologic or solid neoplasms: A systematic review. Crit Rev Oncol Hematol. 2017;120:86–92. DOI: 10.1016/j.critrevonc.2017.10.009

17 Fujii T., Colen R.R., Bilen M.A., Hess K.R., Hajjar J., Suarez-Almazor M.E., et al. Incidence of immune-related adverse events and its association with treatment outcomes: the MD Anderson Cancer Center experience. Invest New Drugs. 2018;36(4):638–46. DOI: 10.1007/s10637-017-0534-0

18 Aquino D., Gioppo A., Finocchiaro G., Bruzzone M.G., Cuccarini V. MRI in glioma immunotherapy: evidence, pitfalls, and perspectives. J Immunol Res. 2017;2017:5813951. DOI: 10.1155/2017/5813951

19 Okan Cakir M., Kirca O., Gunduz S., Ozdogan M. Hyperprogression after immunotherapy: A comprehensive review. J BUON. 2019;24(6):2232–41

20 Brandsma D., Stalpers L., Taal W., Sminia P., van den Bent M.J. Clinical features, mechanisms, and management of pseudoprogression in malignant gliomas. Lancet Oncol. 2008;9(5):453–61. DOI: 10.1016/S1470-2045(08)70125-6

21 Young J.S., Al-Adli N., Scotford K., Cha S., Berger M.S. Pseudoprogression versus true progression in glioblastoma: what neurosurgeons need to know. J Neurosurg. 2023;139(3):748–59. DOI: 10.3171/2022.12.JNS222173

22 Gatson N.T.N., Makary M., Bross S.P., Vadakara J., Maiers T., Mongelluzzo G.J., et al. Case series review of neuroradiologic changes associated with immune checkpoint inhibitor therapy. Neurooncol Pract. 2020;8(3):247–58. DOI: 10.1093/nop/npaa079

23 Cuoco J.A., Klein B.J., Busch C.M., Guilliams E.L., Olasunkanmi A.L., Entwistle J.J. Corticosteroid-Induced Regression of Glioblastoma: A Radiographic Conundrum. Front Oncol. 2019;9:1288. DOI: 10.3389/fonc.2019.01288

24 Chen D., Zhang R., Huang X., Ji C., Xia W., Qi Y., et al. MRI-derived radiomics assessing tumor-infiltrating macrophages enable prediction of immune-phenotype, immunotherapy response and survival in glioma. Biomark Res. 2024;12(1):14. DOI: 10.1186/s40364-024-00560-6

25 Srivastava S., Jackson C., Kim T., Choi J., Lim M. A Characterization of dendritic cells and their role in immunotherapy in glioblastoma: from preclinical studies to clinical trials. Cancers (Basel). 2019;11(4):537. DOI: 10.3390/cancers11040537

26 Xu S., Tang L., Li X., Fan F., Liu Z. Immunotherapy for glioma: Current management and future application. Cancer Lett. 2020;476:1–12. DOI: 10.1016/j.canlet.2020.02.002

27 Huang R., Lu X., Sun X., Wu H. A novel immune cell signature for predicting glioblastoma after radiotherapy prognosis and guiding therapy. Int J Immunopathol Pharmacol. 2024;38:3946320241249395. DOI: 10.1177/03946320241249395

28 Martikainen M., Essand M. Virus-based immunotherapy of glioblastoma. Cancers (Basel). 2019;11(2):186. DOI: 10.3390/cancers11020186

29 Alban T.J., Alvarado A.G., Sorensen M.D., Bayik D., Volovetz J., Serbinowski E., et al. Global immune fingerprinting in glioblastoma patient peripheral blood reveals immune-suppression signatures associated with prognosis. JCI Insight. 2018;3(21):e122264. DOI: 10.1172/jci.insight.122264

30 Ladomersky E., Zhai L., Lauing K.L., Bell A., Xu J., Kocherginsky M., et al. Advanced Age Increases Immunosuppression in the Brain and Decreases Immunotherapeutic Efficacy in Subjects with Glioblastoma. Clin Cancer Res. 2020;26(19):5232–45. DOI: 10.1158/1078-0432.CCR-19-3874

31 Filley A.C., Henriquez M., Dey M. Recurrent glioma clinical trial, CheckMate-143: the game is not over yet. Oncotarget. 2017;8(53):91779–94. DOI: 10.18632/oncotarget.21586

32 Wang X., Guo G., Guan H., Yu Y., Lu J., Yu J. Challenges and potential of PD-1/PD-L1 checkpoint blockade immunotherapy for glioblastoma. J Exp Clin Cancer Res. 2019;38(1):87. DOI: 10.1186/s13046-019-1085-3

33 Bouffet E., Larouche V., Campbell B.B., Merico D., de Borja R., Aronson M., et al. Immune checkpoint inhibition for hypermutant glioblastoma multiforme resulting from germline biallelic mismatch repair deficiency. J Clin Oncol. 2016;34(19):2206–11. DOI: 10.1200/JCO.2016.66.6552

34 Cloughesy T.F., Landolfi J., Vogelbaum M.A., Ostertag D., Elder J.B., Bloomfield S., et al. Durable complete responses in some recurrent high-grade glioma patients treated with Toca 511 + Toca FC. Neuro Oncol. 2018;20(10):1383–92. DOI: 10.1093/neuonc/noy075

35 Mahmoud A.B., Ajina R., Aref S., Darwish M., Alsayb M., Taher M., et al. Advances in immunotherapy for glioblastoma multiforme. Front Immunol. 2022;13:944452. DOI: 10.3389/fimmu.2022.944452

36 Sampson J.H., Archer G.E., Mitchell D.A., Heimberger A.B., Herndon J.E. 2nd, Lally-Goss D., et al. An epidermal growth factor receptor variant III-targeted vaccine is safe and immunogenic in patients with glioblastoma multiforme. Mol Cancer Ther. 2009;8(10):2773–9. DOI: 10.1158/1535-7163.MCT-09-0124

37 Liau L.M., Ashkan K., Tran D.D., Campian J.L., Trusheim J.E., Cobbs C.S., et al. First results on survival from a large Phase 3 clinical trial of an autologous dendritic cell vaccine in newly diagnosed glioblastoma. J Transl Med. 2018;16(1):142. DOI: 10.1186/s12967-018-1507-6. Erratum in: J Transl Med. 2018;16(1):179. DOI: 10.1186/s12967-018-1552-1

38 Weller M., Butowski N., Tran D.D., Recht L.D., Lim M., Hirte H., et al. Rindopepimut with temozolomide for patients with newly diagnosed, EGFRvIII-expressing glioblastoma (ACT IV): a randomised, double-blind, international phase 3 trial. Lancet Oncol. 2017;18(10):1373–85. DOI: 10.1016/S1470-2045(17)30517-X

39 Filley A.C., Henriquez M., Dey M. CART immunotherapy: development, success, and translation to malignant gliomas and other solid tumors. Front Oncol. 2018;8:453. DOI: 10.3389/fonc.2018.00453

40 O'Rourke D.M., Nasrallah M.P., Desai A., Melenhorst J.J., Mansfield K., Morrissette J.J.D., et al. A single dose of peripherally infused EGFRvIII-directed CAR T cells mediates antigen loss and induces adaptive resistance in patients with recurrent glioblastoma. Sci Transl Med. 2017;9(399):eaaa0984. DOI: 10.1126/scitranslmed.aaa0984

41 Zhou L., Liu Y., Wu Y., Yang X., Spring Kong F.M., Lu Y., et al. Low-dose radiation therapy mobilizes antitumor immunity: New findings and future perspectives. Int J Cancer. 2024;154(7):1143–57. DOI: 10.1002/ijc.34801

42 Yang M., Oh I.Y., Mahanty A., Jin W.L., Yoo J.S. Immunotherapy for glioblastoma: current state, challenges, and future perspectives. Cancers (Basel). 2020;12(9):2334. DOI: 10.3390/cancers12092334

CC BY 4.0

https://doi.org/10.24060/2076-3093-2024-14-4-360-368

Check for updates

Мультимодальный подход к визуализации и стадированию рака мочевого пузыря: стандарты диагностики и будущие тенденции

А.Ш. Кагарманова[2,], Д.Э. Байков[1,2], А.Ф. Иткулов[2], М.М. Хафизов[2]*

[1] Башкирский государственный медицинский университет, Россия, Республика Башкортостан, Уфа
[2] Клиника Башкирского государственного медицинского университета, Россия, Республика Башкортостан, Уфа

*** Контакты:** Кагарманова Альфия Шавкатовна, e-mail: kagarmanovaxray@gmail.com

Кагарманова Альфия Шавкатовна — *лаборатория радионуклидной диагностики, orcid.org/0009-0009-3878-6989*

Байков Денис Энверович — *д.м.н., профессор, кафедра общей хирургии, трансплантологии и лучевой диагностики, orcid.org/0000-0002-3210-6593*

Иткулов Артур Фиргатович — *специализированный консультативно-диагностический центр, orcid.org/0009-0004-8621-3687*

Хафизов Мунавис Мунависович — *рентгеновское отделение, orcid.org/0000-0002-1287-814X*

Аннотация

К наиболее важным факторам, влияющим на результативность проводимого лечения рака мочевого пузыря, относятся: подтип опухоли, степень ее клеточной анаплазии с определением уровня прорастания слоев стенки и выявлением карциномы *in situ*, степень нарушения функции почек, качество проводимых диагностических манипуляций, адекватная интерпретация получаемых данных, преемственность между специалистами и мотивированность к лечению самого пациента. Появление сверхвысокопольных магнитных томографов, 640-срезовых компьютерных томографов, разработка новых радиофармпрепаратов, развитие программного обеспечения в совокупности определяют мультимодальный подход к поискам оптимальных методов диагностики рака мочевого пузыря. В данном обзоре освещена роль мультипараметрической магнитнорезонансной томографии в определении степени неопластической инвазии в слои стенки мочевого пузыря, роль компьютерной томографии с внутривенным контрастным усилением в диагностике местно-распространенных форм заболевания и роль позитронно-эмиссионной томографии как перспективного метода неинвазивной характеристики физиологии опухоли с чувствительностью в пикомолярном диапазоне. Раскрыты преимущества и недостатки используемых методов визуализации в диагностике уротелиальной карциномы. Также предложены такие альтернативные методики визуализации слоев стенки мочевого пузыря, как перфузионная компьютерная томография, использование которой возможно при наличии абсолютных противопоказаний к проведению магнитно-резонансной томографии.

Ключевые слова: рак мочевого пузыря, стандарты диагностики, стадирование рака мочевого пузыря, визуализация рака мочевого пузыря, мультипараметрическая МРТ, перфузионная КТ, радионуклидная диагностика, лучевая диагностика

Информация о конфликте интересов. Конфликт интересов отсутствует.
Информация о спонсорстве. Данная работа не финансировалась.
Вклад авторов. Все авторы внесли эквивалентный вклад в подготовку публикации.

Для цитирования: Кагарманова А.Ш., Байков Д.Э., Иткулов А.Ф., Хафизов М.М. Мультимодальный подход к визуализации и стадированию рака мочевого пузыря: стандарты диагностики и будущие тенденции. Креативная хирургия и онкология. 2024;14(4):360–368. https://doi.org/10.24060/2076-3093-2024-14-4-360-368

Поступила в редакцию: 18.10.2024
Поступила после рецензирования и доработки: 20.11.2024
Принята к публикации: 22.11.2024

Multimodal Approach to Imaging and Staging of Bladder Cancer: Diagnostic Standards and Future Trends

Alfiya Sh. Kagarmanova[2,], Denis E. Baikov[1,2], Artur F. Itkulov[2], Munavis M. Khafizov[2]*

[1] Bashkir State Medical University, Ufa, Russian Federation
[2] Clinic of Bashkir State Medical University, Ufa, Russian Federation

*** Correspondence to:** Alfiya Sh. Kagarmanova, e-mail: kagarmanovaxray@gmail.com

Alfiya Sh. Kagarmanova — *Radionuclide Diagnostics Laboratory, orcid.org/0009-0009-3878-6989*

Denis E. Baikov — *Dr. Sci. (Med.), Prof., Department of General Surgery, Transplantology and X-ray Diagnostics, orcid.org/0000-0002-3210-6593*

Artur F. Itkulov — *Specialized Counselling and Diagnostic Centre, orcid.org/0009-0004-8621-3687*

Munavis M. Khafizov — *X-ray department, orcid.org/0000-0002-1287-814X*

Abstract

The most significant factors influencing the effectiveness of bladder cancer treatment include a tumor subtype, degree of cellular anaplasia, assessment of the invasion depth into the bladder wall, identification of carcinoma *in situ*, extent of renal function impairment, quality of diagnostic procedures, accurate interpretation of the obtained data, continuity of care among specialists, and the patient's motivation for treatment. The advent of ultra-high-field magnetic resonance imaging, 640-slice computed tomography, development of new radiopharmaceuticals, and advancements in software technology shape a multimodal approach aimed at identifying optimal diagnostic methods for bladder cancer. The present paper reviews a potential of multiparametric magnetic resonance imaging for determining the degree of neoplastic invasion into the layers of the bladder wall, a value of computed tomography with intravenous contrast enhancement in diagnosing locally advanced forms of the disease, and capabilities of positron emission tomography as a promising method for non-invasive characterization of tumor physiology with sensitivity in the picomolar range. The paper discusses advantages and disadvantages of the imaging modalities used in the diagnosis of urothelial carcinoma. In addition, the study explores the perfusion computed tomography as an alternative imaging technology for evaluating the layers of the bladder wall to be utilized in cases of absolute contraindications to magnetic resonance imaging.

Keywords: bladder cancer, diagnostic standards, staging of bladder cancer, imaging of bladder cancer, multiparametric MRI, perfusion CT, radionuclide diagnostics, radiological diagnostics

Conflict of interest. The authors declare no conflict of interest.
Sponsorship data. This work is not funded.
Author contributions. The authors contributed equally to this article.

For citation: Kagarmanova A.Sh., Baikov D.E., Itkulov A.F., Khafizov M.M. Multimodal approach to imaging and staging of bladder cancer: diagnostic standards and future trends. Creative Surgery and Oncology. 2024;14(4):360–368. https://doi.org/10.24060/2076-3093-2024-14-4-360-368

Received: 18.10.2024
Revised: 20.11.2024
Accepted: 22.11.2024

ВВЕДЕНИЕ

Согласно данным Всемирной организации здравоохранения (ВОЗ) на 2022 год, рак мочевого пузыря (РМП) входит в девять наиболее распространенных в мире онкологических заболеваний [1]. РМП — тяжелое, в ряде случаев инвалидизирующее заболевание, имеющее большую склонность к рецидивированию и прогрессированию [2]. В России в 2023 году зарегистрировано 14 342 новых случаев РМП, среди которых 294 случая выявлено в Республике Башкортостан. С 2013 по 2023 год распространенность пациентов с диагнозом РМП выросла с 63,1 до 81,0 на 100 тыс. населения. Среди пациентов с впервые выявленным диагнозом РМП удельный вес по стадиям составил: I–II стадии — 79,4 %, III стадия — 11,2 %, IV стадия — 18,9 %. Доля пациентов, состоявших на учете в онкологических учреждениях России 5 лет и более с момента установления диагноза РМП, от числа состоявших на учете на конец 2023 года, составила 64,6 %. В Республике Башкортостан в 2023 году среди пациентов с впервые зарегистрированным диагнозом РМП 298 человек нуждались в проведении радикального лечения, у 85,9 % из них проводилось хирургическое лечение, а у 14,1 % — комбинированное лечение [3].

Одними из доказанных факторов риска возникновения РМП являются воздействия на уротелиальный слой ароматических аминов, полициклических ароматических и хлорированных углеводородов, попадающих в организм либо с табачным дымом, либо на производстве различных красителей и нефтепродуктов и выводящихся через почки. Также существует доказанный риск развития первичного РМП, связанного с дистанционной лучевой терапией локализованного рака предстательной железы [4].

При патоморфологической оценке ткани измененной стенки мочевого пузыря наиболее часто патологоанатомы определяют опухоль, состоящую из клеток уротелия. При этом гистологически сопоставимые типы уротелиальных карцином могут отличаться между собой по целому ряду молекулярно-генетических и иммуногистохимических признаков [5]. Поэтому в перспективе в научном обществе разрабатывается молекулярная классификация, изучающая прогностическую роль различных молекулярных маркеров опухолевого роста.

Для выбора оптимальной лечебной тактики наиболее полно потребностям практической онкологии отвечают классификации: клиническая — TNM и патологоанатомическая — pTNM [6]. Все опухоли стенки мочевого пузыря по типу роста подразделяют на плоские и папиллярные, а по глубине прорастания — на немышечно-инвазивные (нмиРМП), мышечно-инвазивные (миРМП) и местнораспространенные (мрРМП). При визуализационных методах исследования определяют: папиллярную ножкообразную опухоль, папиллярную опухоль без ножки, плоские инвазивные карциномы либо сидячие опухоли с интрамуральным ростом. Согласно ряду международных исследований при первичной диагностике РМП чаще всего обнаруживаются опухоли, не прорастающие мышечный слой. Высокодифференцированные опухоли, достигающие субэпителиальной соединительной ткани, папиллярные неинвазивные карциномы, размером не превышающие 3 см у пациентов младше семидесяти лет, относят к группе низкого риска.

Инструментальные методы диагностики рака мочевого пузыря

Согласно практическим рекомендациям российского общества клинической онкологии от 2023 года, клиническим рекомендациям европейской ассоциации урологов по нмиРМП, миРМП, мрРМП от 2023 года, в диагностический алгоритм впервые обнаруживаемого новообразования стенки мочевого пузыря всегда входит цистоскопия с последующей полной резекцией опухоли либо резекцией, выполненной по частям либо единым блоком моно- и биполярной петлей [7–9]. В качестве уточняющих визуализирующих методов диагностики применяют ультразвуковое исследование (УЗИ), магнитно-резонансную томографию (МРТ) и компьютерную томографию (КТ).

Метод УЗИ ввиду общедоступности, простоты использования и отсутствия лучевой нагрузки рекомендован в качестве хорошего дополнения к физикальному осмотру. При наличии каликопиелоуретероэктазии на УЗИ оценивают функциональную значимость обструкции, вызванной ростом РМП в области устьев мочеточников. С помощью этого метода определяется повышение индекса резистивности в синусных и междолевых артериях пораженной почки, значительно отличающийся от контралатеральной неизмененной почки. УЗИ при наполненном мочевом пузыре в режимах цветового и энергетического доплеровского картирования, импульсно-волновой доплерографии, второй гармоники является безопасным методом обследования пациента [10–13].

Применяя трансректальный и трансвагинальный высокочастотный датчик, в некоторых случаях удается определить признаки неоваскуляризации (оценка мельчайших сосудов с минимальными скоростями и большой разницей величин резистивного индекса в одном и том же сосуде) [14–17]. Но даже при правильной настройке режимов УЗИ с увеличением изображения, установкой минимального доплеровского фильтра, при котором отсутствуют помехи от движения мягких тканей, РМП (особенно расположенный в области треугольника Льето и в шейке мочевого пузыря, имеющий стелющийся и инфильтративный характер роста с размерами менее 5 мм) малообозрим [18, 19]. Линейным высокочастотным датчиком можно хорошо оценить паховые лимфатические узлы с четкой визуализацией их жировых ворот и васкуляризации. Оценка висцеральных лимфатических узлов затруднительна [20].

Менее распространенным методом визуализации является трансуретральная ультрасонография, определяющая гиперэхогенную слизистую, гипоэхогенную мышечную и гиперэхогенную серозную оболочки, с возможностью определить прерывистость мышечного слоя. В исследовании C. Xu с соавторами, проведенном на 62 пациентах с выявленным РМП, общая точность (95,7 %) и специфичность определения инвазии

мышечного слоя (98,8 %) были сопоставимы с трансуретральной резекцией (ТУР) (общая точность 90,2 %, специфичность 100 %); но чувствительность определения инвазии РМП в мышечный слой по ультрасонографии (72,7 %) была выше в сравнении с начальной ТУР (18,2 %) [21].

Дополнительно существует перспективный метод визуализации стенки мочевого пузыря с применением контрастного УЗИ [22]. Препарат для ультразвукового контрастирования представляет собой микропузырьки газа (в частности, гексафторид серы), окруженные слоем фосфолипидов [23]. Новые поколения контрастных препаратов открывают перспективы для целенаправленной молекулярной визуализации наряду с разработкой новых систем УЗ-визуализации [24].

Гипердиагностика РМП приводит к тяжелым последствиям проводимого агрессивного лечения опухолевого процесса, в то время как гиподиагностика степени местной распространенности заболевания становится причиной появления резидуальной опухоли. По этой причине при подозрении на РМП в качестве первичного уточняющего метода визуализации рекомендована мультипараметрическая МРТ органов малого таза.

Согласно созданной V. Panebianco с соавторами в 2018 году пятибалльной шкале VI-RADS при проведении мультипараметрической МРТ рекомендовано применять стандартизованный протокол описания результатов проведенного исследования [25]. Пятибалльная шкала создана для расчета вероятности прорастания образованием мышечного слоя детрузора, что является решающим фактором в определении пригодности органосохраняющей терапии либо планировании дальнейшего хирургического лечения (табл. 1) [26, 27].

В систематическом обзоре от 2022 года (n = 20 477) F. Del Giudice с соавторами показано, что совокупная чувствительность и специфичность применения пятибалльной шкалы разнится в зависимости от присуждаемого балла, а также подтверждена тенденция к более высокой диагностической эффективности исследований, в которых использовался МРТ с напряженностью магнитного поля 3 Тл с более тонкими срезами (3 мм). При присуждении балла VI-RADS ≥ 3, даже учитывая, что в данную группу включались все подозрительные поражения, совокупная чувствительность составила 0,87 (95 %, доверительный интервал (ДИ) 0,82–0,91), специфичность — 0,86 (95 %, ДИ 0,80–0,90). Это способствует уменьшению ошибочной диагностики миРМП по МРТ. При присуждении балла VI-RADS ≥ 4, с последующим определением миРМП, совокупная чувствительность составила 0,78 (95 %, ДИ 0,74–0,81), специфичность — 0,94 (95 %, ДИ 0,91–0,96) [28].

В последнее десятилетие в клиническую медицину активно внедряются методики компьютерного моделирования, посредством которых реконструируются различные ткани и органы, что способствует улучшению качества проводимых диагностических и хирургических манипуляций [29]. Применительно к вариантам объемной сегментации опухоли стенки мочевого пузыря интерес вызвала работа Е. Г. Григорьева с соавторами, в которой применяли диффузионное МРТ (n = 26). Преимуществами метода являются возможность оценки опухоли независимо от степени наполнения мочевого пузыря и при больших площадях поражения, отсутствие необходимости внутривенного контрастирования [30].

В целом, для пациентов имеет значение наличие таких преимуществ МРТ, как: отсутствие ионизирующего излучения, возможность применения хелатов гадолиния при наличии аллергических реакций. Несмотря на наличие вышеописанных преимуществ использования МРТ в плане превосходной контрастности слоев стенки мочевого пузыря и применения различных импульсных последовательностей, к его недостаткам относятся наличие абсолютных противопоказаний к проведению исследования в ряде случаев, а также ограничения визуализации, определяемые размерами катушки [31]. Учитывая, что злокачественные новообразования в России диагностируются с максимальным уровнем показателя заболеваемости в возрасте 75–79 лет (1818,0 на 100 тыс. населения), на момент диагностики РМП эта группа пациентов имеет сопутствующие хронические заболевания, и нередко в организме у таких пациентов могут

VI-RADS	Характеристики по данным МРТ визуализации
VI-RADS 1	***Новообразование стенки мочевого пузыря с выраженным ограничением диффузии, не распространяющимся на область мышечного слоя, с ранним выраженным гетерогенным усилением контрастирования, размером менее 10 мм. Непрерывная линия гипоинтенсивного МР-сигнала, отражающая целостность мышечной оболочки, без ее утолщения и деформации, с сохранением гипоинтенсивного МР-сигнала с последующим отсроченным усилением***
VI-RADS 2	***Новообразование стенки мочевого пузыря с выраженным ограничением диффузии, не распространяющимся на область мышечного слоя, с ранним выраженным гетерогенным усилением контрастирования, размером более 10 мм. Непрерывная линия МР-сигнала низкой интенсивности, отражающая целостность мышечной оболочки, с утолщенным внутренним слоем детрузора***
VI-RADS 3	***Утолщенный внутренний слой в сидячей опухоли, с выраженным ограничением диффузии.*** Раннее контрастное усиление опухоли, прерывающей гипоинтенсивную линию мышечного слоя детрузора с внутренней стороны
VI-RADS 4	***Прерывание линии низкой интенсивности сигнала в детрузоре кнаружи, представляющее собой инвазию опухолью. Образование с высокой интенсивностью сигнала на диффузионно-взвешенном изображении, с ранним выраженным гетерогенным усилением контрастирования, распространяющееся фокально в мышечный слой. Очаговое распространение раннего усиления на мышечный слой***
VI-RADS 5	***Образование распространяется по всей стенке мочевого пузыря и в паравезикальную клетчатку, с высоким сигналом на диффузионно-взвешенном изображении и низким сигналом на картах измеряемого коэффициента диффузии***

Таблица 1. Оценка данных мультипараметрической МРТ путем применения шкалы VI-RADS (Vesical Imaging-Reporting and Data System)
Table 1. Evaluation of multiparametric MRI data using the VI-RADS scale (Vesical Imaging-Reporting and Data System scale)

присутствовать ферромагнитный имплантат, нейростимулятор, имплант среднего уха [3]. Впоследствии пациенты могут лишаться возможности проведения им МРТ. В таком случае для визуализации стенок мочевого пузыря рекомендовано выполнение КТ с внутривенным контрастным усилением.

Быстрое сканирование, определение показателей плотностных характеристик при фазовом усилении с возможностью точного воспроизведения исследования в динамике являются безусловными преимуществами КТ [32]. Недостатки метода заключаются в высокой кумулятивной дозе ионизирующего облучения, плохой визуализации мышечного слоя стенки и артефактов от прилежащего костного массива. Невозможность при стандартной визуализации оценить дифференцировку слоев и степень инвазии опухолевых масс в стенку мочевого пузыря является причиной ограниченного использования КТ в определении T_1-T_{3a} стадий РМП [33]. Альтернативной методикой способна стать перфузионная КТ (ПКТ), успешно применяемая в нейрорадиологии и активно внедряемая в онкоурологию [34]. Уникальность ПКТ состоит в единовременной оценке особенностей местного кровотока и структурных изменений тканей за счет совмещения томограмм с перфузионными картами и вычислением линейной созависимости концентрации йода в сосудистом русле, определением степени его депонирования тканями [35]. Методика на данный момент находит свое применение в изучении состояния регионарного кровотока паренхиматозных и полых мышечных органов, таких как головной мозг, миокард, печень, поджелудочная железа, легкие, почки, желудок [36, 37]. Тем не менее при анализе опубликованных литературных источников не было найдено работ, посвященных ПКТ стенки мочевого пузыря. Таким образом, учитывая рост показателей распространенности нмиРМП, перфузионная методика в планировании и оценке результатов органосохраняющего лечения может открыть новые возможности в оптимизации хирургической тактики.

Для преодоления существующих ограничений в диагностике, терапии и последующем наблюдении за карциномой мочевого пузыря, а также для выявления рецидива в мировой практике исследуются новые радиофармпрепараты, суть которых состоит в радиоактивном мечении различных лигандов радионуклидами с последующей ОФЭКТ-/ПЭТ-визуализацией. Преимуществом данной методики является ее функциональный характер, а также возможность применения радиотераностики, при которой диагностика сочетается с лечением [38]. O. A. El-Kawy с соавторами в 2022 году провели испытания ^{125}I-пирарубицина в качестве нового цитотоксического средства с вектором доставки в стенки мочевого пузыря с потенциалом использования в качестве тераностического средства за счет его накопления в патологически измененных клетках [39].

M. M. Tumedei с соавторами в 2020 году в своей работе особое внимание уделили оценке экспрессии PSMA (простатспецифический мембранный антиген) методом иммуногистохимии, с последующим проведением пациентам ПЭТ-визуализации с использованием ^{68}Ga-PSMA-11, ^{18}F-PSMA-1007 и ^{18}F-AlF-PSMA-11 как новых тераностических биомаркеров РМП. Анализируя 87 образцов ткани мочевого пузыря, исследователи выявили, что с высокой экспрессией PSMA связано возникновение новой сосудистой сети. Это расценивалось как перспективный метод применения радиомеченых лигандов PSMA для внутриполостной радионуклидной терапии и определения более точной предоперационной стадии и характеристики поражения [40].

Стадирование рака мочевого пузыря на основании инструментальных методов визуализации

Главным и важным этапом диагностики и лечения I стадии РМП является проведение разграничения T_a/T_1 и T_2 стадий с применением цистоскопии с последующей ТУР мочевого пузыря и патоморфологической верификацией, определением присутствия карциномы *in situ*, применяя в том числе цитологическое исследование мочи и мультифокальную биопсию слизистой [41]. Метод цистоскопии позволяет оценить весь переходноклеточный слой с возможностью обнаружения небольших плоских опухолей, которые не видны на МРТ и КТ изображениях. По цистоскопии уточняют степень вовлечения в патологический процесс наиболее важных структур мочевого пузыря, а также, при внутрипузырном введении 5-аминолевулиновой кислоты и освещении стенки сине-фиолетовым светом, визуализируют опухолевые образования, которые склонны накапливать протопорфирин [42].

Постепенно происходит интеграция искусственного интеллекта (ИИ) с применением в диагностике РМП методик, улучшающих процедуру биопсии и хирургических вмешательств, с повышением качества резекции и выявления рецидивирующих опухолей. Алгоритмы достигли высокой эффективности в систематическом обзоре Т. А. Садулаевой с соавторами (n = 11). По данным обзора чувствительность цистоскопии при использовании ИИ достигает 89,7–95,4 %, специфичность — 87,8–98,6 %, что превосходит диагностические возможности стандартной цистоскопии в белом свете, чувствительность и специфичность которой составляют примерно 60 и 70 % соответственно [43].

Оценить эффективность лечения в динамике возможно при наличии как минимум двух контрольных точек визуализации опухоли: первичная — для стадирования опухолевого процесса и возможного прогноза, повторная — для проверки состоятельности прогноза и оценки эффекта лечения. Для сопоставления данных цистоскопии и лучевых методов диагностики и получения наиболее достоверных данных цистоскопию нужно проводить не позднее 6 недель после сканирования [44, 45].

Проведение КТ с внутривенным контрастным усилением на I и II стадиях РМП позволяет исключить возможное наличие прорастания опухоли в паравезикальную клетчатку, оценить наружные контуры стенки мочевого пузыря, размер и характер кровоснабжения регионарных лимфатических узлов. Может быть обнаружен дефект наполнения мягких тканей в заполненном контрастным веществом просвете в отсроченную фазу ис-

следования. На поверхности папиллярных разрастаний могут присутствовать фрагменты кальцификации, определяемые в нативную фазу исследования. В большинстве случаев РМП при внутривенном контрастировании наблюдается раннее усиление с максимальным пиком через 60–80 секунд после введения контраста. Измененная стенка мочевого пузыря за счет наличия неоангиогенеза при фазовом контрастировании чаще всего характеризуется быстрым вымыванием контраста [46].

На стадии IIIA — T_{3a}-$T_{4a}N_0M_0$ и T_1-$T_{4a}N_1M_0$ — отмечается перивисцеральное распространение опухоли с неровной внешней границей с нечеткостью наружных контуров, тяжистостью паравезикальной клетчатки. При T_{4a} опухоль распространяется на прилежащие «соседние» органы. Возможно обнаружение одного измененного лимфатического узла [47, 48].

Местнораспространенный РМП относится к стадии IIIB T_1-$T_{4a}N_{2-3}M_0$ и характеризуется неровной внешней границей опухоли с нечеткостью наружных контуров, тяжистостью паравезикальной клетчатки, с метастазированием в лимфатические узлы. КТ и МРТ эффективно определяют стадии T_{3b} и выше, чувствительны к выявлению висцеральных очагов, потенциальных зон распространения опухолевого процесса. Но в плане оценки поражения лимфатических узлов существуют подводные камни: при наличии зон некроза, формирования конгломерата — вопросов в определении метастатического поражения не возникает. Критерии на основе измерений лимфатического узла по короткой оси, степени его контрастного усиления не являются специфичными для выявления микрометастазов, поскольку большинство метастатических лимфатических узлов имеют нормальные размеры с диаметром по короткой оси менее 5 мм [48]. Увеличивать ложноположительные результаты может узловая реактивная гиперплазия, поэтому большее значение имеет выявление округлой конфигурации лимфатических узлов, потеря визуализации жировых ворот, наличие неровности контура [47, 48].

Стадия IVA представляет собой местнораспространенный РМП (T_{4b}) с наличием поражения отдаленных лимфатических узлов (M_{1a}). При стадии IVB (M_{1b}) наиболее распространенными метастатическими органами в порядке убывания являются печень, кости и легкие [49].

Изотопное сканирование считается наиболее чувствительным методом для обнаружения отдаленных метастазов. Наибольшей специфичностью обладает ПЭТ/КТ [40, 42, 44, 48]. Перспективным методом является МРТ всего тела на основе применения последовательностей диффузионно-взвешенных изображений, которая позволяет рассчитать количественные параметры измеряемого коэффициента диффузии. Ее преимуществом является отсутствие ионизирующего облучения, возможность применения без внутривенного контрастного усиления [49].

КТ-исследования с контрастным усилением применяют также после выполнения радикальной цистэктомии с различными видами деривации мочи с целью определения состоятельности анастомозов, визуализации перифокальной клетчатки и самих стенок резервуара и мочеточников, оценки состояния функции почек, определения возможного рецидива РМП [50, 51].

ЗАКЛЮЧЕНИЕ

Таким образом, применяемый в настоящее время комплексный подход к диагностике РМП, включающий совокупность инструментальных методов визуализации совместно с гистологической верификацией, обеспечивает всестороннее изучение проблемы ранней диагностики неинвазивной стадии РМП, определяет наличие рецидива и продолженного роста, оценивает эффективность различных этапов лечения во время динамического наблюдения. Такие инструментальные методы визуализации, как УЗИ, мультипараметрическая МРТ, КТ с внутривенным контрастным усилением, включены в клинические рекомендации по миРМП, нмиРМП, мрРМП и метастатическому РМП и имеют жизненно важное значение в выявлении новообразования и определении стадии злокачественности.

До выполнения диагностической цистоскопии и ТУР-биопсии проведение мультипараметрической МРТ, особенно с использованием парадигмы VI-RADS, является оптимальным в настоящее время. Также отмечается расширение возможностей применения молекулярной ПЭТ/ОФЭКТ-визуализации в диагностике уротелиальных карцином с использованием различных лигандов, меченных радионуклидами, с дальнейшим улучшением отбора пациентов для радикальной цистэктомии и разработкой таргетных радиофармпрепаратов. Стремительный рост диагностического потенциала раннего выявления опухолевого процесса в стенке мочевого пузыря и совершенствование выбора оптимальной лечебной тактики формируют тенденции к регулярному пересмотру существующих клинических рекомендаций. МРТ, КТ, ПЭТ/КТ, ОФЭКТ/КТ остаются перспективными направлениями развития диагностики РМП, поскольку совершенствуется разрешающая способность аппаратов и применяемое программное обеспечение. Если имеются противопоказания для МРТ исследования, его возможно заменить КТ, ПЭТ/КТ, ОФЭКТ/КТ. Но, тем не менее, проблема отсутствия альтернативного метода визуализации слоев стенки мочевого пузыря у пациентов с наличием абсолютных противопоказаний к проведению МРТ остается актуальной. Это приобретает еще больший смысл у пожилых пациентов, имеющих признаки неоплазии в стенке мочевого пузыря в совокупности с сопутствующими заболеваниями и наличием чувствительных к магнитному полю встроенных имплантов. В этих случаях перспективный метод ПКТ стенки мочевого пузыря, утолщенной в связи с наличием неопластического процесса, способен оценить показатели кровотока в структуре, с определением качественных и количественных показателей кровотока на уровне артериол, микроциркуляторного русла и венул, что не представляется возможным при проведении стандартного четырехфазного КТ-исследования. Если стенка мочевого пузыря имеет толщину более 5 мм, КТ-перфузия может стать альтернативой стадирования VI-RADS по МРТ.

СПИСОК ЛИТЕРАТУРЫ

1 Ferlay J., Ervik M., Lam F., Laversanne M., Colombet M., Mery L., et al. Global Cancer Observatory: Cancer Today. Lyon: International Agency for Research on Cancer; 2024. [cited 23 Aug 2024] Available from: https://gco.iarc.who.int/today

2 Клинические рекомендации МЗ РФ. Рак мочевого пузыря. М.; 2023. Режим доступа: https://oncology-association.ru/wp-content/uploads/2023/11/rak-mochevogo-puzyrya_23.pdf (дата обращения: 10.09.2024).

3 Каприн А.Д., Старинский В.В., Шахзадова А.О. Состояние онкологической помощи населению России в 2023 году. М.: МНИОИ им. П.А Герцена — филиал ФГБУ «НМИЦ радиологии» МЗ РФ; 2024.

4 Safiri S., Kolahi A. A., Naghavi M. Global, regional and national burden of bladder cancer and its attributable risk factors in 204 countries and territories, 1990-2019: a systematic analysis for the Global Burden of Disease study 2019. BMJ global health. 2021;6(11):e004128. DOI: 10.1186/s40779-024-00569-w

5 Vlachostergios P.J., Faltas B.M. The molecular limitations of biomarker research in bladder cancer. World J Urol. 2019;37(5):837–48. DOI: 10.1007/s00345-018-2462-9

6 Borgheresi A., Agostini A., Sternardi F., Cesari E., Ventura F., Ottaviani L., et al. Vascular Enlargement as a Predictor of Nodal Involvement in Bladder Cancer. Diagnostics (Basel). 2023;13(13):2227. DOI: 10.3390/diagnostics13132227

7 Babjuk M., Burger M., Capoun O., Cohen D., Compérat E.M., Dominguez Escrig J.L., et al. European Association of Urology Guidelines on non-muscle-invasive bladder cancer (Ta, T1, and carcinoma in situ). Eur Urol. 2022;81(1):75–94. DOI: 10.1016/j.eururo.2021.08.010

8 Alfred Witjes J., Max Bruins H., Carrión A., Cathomas R., Compérat E., Efstathiou J.A., et al. European Association of Urology Guidelines on muscle-invasive and metastatic bladder cancer: Summary of the 2023 Guidelines. Eur Urol. 2024;85(1):17–31. DOI: 10.1016/j.eururo.2023.08.016

9 Гладков О.А., Булычкин П.В., Волкова М.И., Зуков Р.А., Матвеев В.Б., Носов Д.А. Рак мочевого пузыря. Злокачественные опухоли. 2023;13(3S2-1):620–39. DOI: 10.18027/2224-5057-2023-13-3s2-1-620-639

10 Rai A., Hsieh A., Smith A. Contemporary diagnosis and management of pelvi-ureteric junction obstruction. BJU Int. 2022;130(3):285–90. DOI: 10.1111/bju.15689

11 Li C., Gu Z., Ni P., Zhang W., Yang F., Li W., et al. The value of contrast-enhanced ultrasound and magnetic resonance imaging in the diagnosis of bladder cancer. J Cancer Res Ther. 2021;17(5):1179–85. DOI: 10.4103/jcrt.jcrt_1056_21

12 Berce V., Rataj N., Dorič M., Zorko A., Kolarič T. Association between the clinical, laboratory and ultrasound characteristics and the etiology of peripheral lymphadenopathy in children. Children (Basel). 2023;10(10):1589. DOI: 10.3390/children10101589

13 Xu C., Zhang Z., Wang H., Song Q., Wei R., Yu Y., et al. A new tool for distinguishing muscle invasive and non-muscle invasive bladder cancer: the initial application of flexible ultrasound bronchoscope in bladder tumor staging. PLoS One. 2014;9(4):e92385. DOI: 10.1371/journal.pone.0092385

14 Russell G., Strnad B.S., Ludwig D.R., Middleton W.D., Itani M., Khot R., et al. Contrast-Enhanced Ultrasound for Image-Guided Procedures. Tech Vasc Interv Radiol. 2023;26(3):100913. DOI: 10.1016/j.tvir.2023.100913

15 Feng Y., Hao Y., Wang Y., Song W., Zhang S., Ni D., et al. Ultrasound molecular imaging of bladder cancer via extradomain B fibronectin-targeted biosynthetic GVs. Int J Nanomedicine. 2023;18:4871–84. DOI: 10.2147/IJN.S412422

16 Fournier L., de La Taille T., Chauvierre C. Microbubbles for human diagnosis and therapy. Biomaterials. 2023;294:122025. DOI: 10.1016/j.biomaterials.2023.122025

17 Panebianco V. VI-RADS for the diagnosis and management of urinary bladder cancer. Eur Radiol. 2023;33(10):7209–11. DOI: 10.1007/s00330-023-09677-y

18 Del Giudice F., Flammia R.S., Pecoraro M., Moschini M., D'Andrea D., Messina E., et al. The accuracy of Vesical Imaging-Reporting and Data System (VI-RADS): an updated comprehensive multi-institutional, multi-readers systematic review and meta-analysis from diagnostic evidence into future clinical recommendations. World J Urol. 2022;40(7):1617–28. DOI: 10.1007/s00345-022-03969-6

19 Григорьев Е.Г., Фролова И.Г., Усынин Е.А., Усова А.В., Табакаев С.А. Возможности объемной сегментации опухоли по данным диффузионно-взвешенной МРТ в прогнозировании и оценке эффективности химиотерапии при раке мочевого пузыря. Сибирский онкологический журнал. 2023;22(3):25–35. DOI: 10.21294/1814-4861-2023-22-3-25-35

20 Cressoni M., Cozzi A., Schiaffino S., Cadringher P., Vitali P., Basso G., et al. Computation of contrast-enhanced perfusion using only two CT scan phases: a proof-of-concept study on abdominal organs. Eur Radiol Exp. 2022;6(1):37. DOI: 10.1186/s41747-022-00292-y

21 Ломоносова Е.В., Гольбиц А.Б., Рубцова Н.А., Алексеев Б.Я., Каприн А.Д. Перфузионная компьютерная томография в диагностике заболеваний почек (обзор литературы). Медицинская визуализация. 2023;27(2):85–98. DOI: 10.24835/1607-0763-1220

22 Oprea-Lager D.E., MacLennan S., Bjartell A., Briganti A., Burger I.A., de Jong I., et al. European Association of Nuclear Medicine Focus 5: consensus on molecular imaging and theranostics in prostate cancer. Eur Urol. 2024;85(1):49–60. DOI: 10.1016/j.eururo.2023.09.003

23 El-Kawy O.A., Abdelaziz G. Preparation, characterization and evaluation of [125I]-pirarubicin: A new therapeutic agent for urinary bladder cancer with potential for use as theranostic agent. Applied radiation and isotopes: including data, instrumentation and methods for use in agriculture, industry and medicine. 2022;179:110007. DOI: 10.1016/j.apradiso.2021.110007

24 Tumedei M.M., Ravaioli S., Matteucci F., Celli M., De Giorgi U., Gunelli R., et al. Spotlight on PSMA as a new theranostic biomarker for bladder cancer. Sci Rep. 2021;11(1):9777. DOI: 10.1038/s41598-021-89160-0

25 Садулаева Т.А., Эдильгиреева Л.А., Бимурзаева М.Б., Морозов А.О. Использование искусственного интеллекта в цистоскопической диагностике рака мочевого пузыря. Онкоурология. 2023;19(2):146–52. DOI: 10.17650/1726-9776-2023-19-2-148-152

26 Bouchelouche K. PET/CT in bladder cancer: an update. Semin Nucl Med, 2022;52(4):475–85. DOI: 10.1053/j.semnuclmed.2021.12.004

27 Zhan Y., Zhang G., Li M., Zhou X. Whole-body MRI vs. PET/CT for the detection of bone metastases in patients with prostate cancer: a systematic review and meta-analysis. Front Oncol. 2021;11:633833. DOI: 10.3389/fonc.2021.633833

28 Павлов В.Н., Урманцев М.Ф., Бакеев М.Р. Успехи робот-ассистированной цистэктомии в лечении мышечно-инвазивного рака мочевого пузыря. Онкоурология. 2022;18(2):123–8. DOI: 10.17650/1726-9776-2022-18-2-123-128

29 Павлов В.Н., Урманцев М.Ф., Бакеев М.Р. Выживаемость пациентов с мышечно-инвазивным раком мочевого пузыря после робот-ассистированной радикальной цистэктомии с интракорпоральной деривацией мочи. Креативная хирургия и онкология. 2024;14(1):5–12. DOI: 10.24060/2076-3093-2024-14-1-5-12

30 Каприн А.Д., Рубцова Н.А., Кабанов Д.О., Гольбиц А.Б., Воробьев Н.В., Пильчук П.С. Опыт применения системы VI-RADS в оценке глубины инвазии опухолей мочевого пузыря. Медицинская визуализация. 2023;27(3):118–29. DOI: 10.24835/1607-0763-1242

31 Zhang H.P., Liang R.X., Lin X.Y., Xue E.S., Ye Q., Zhu Y.F. Application of contrast-enhanced ultrasound in diagnosis and grading of bladder urothelial carcinoma. BMC Med Imaging. 2024;24(1):26. DOI: 10.1186/s12880-024-01199-3

32 Mo X., Cui Y., Yuan J., Hang Z., Jiang X., Duan G., et al. Study on a new "One-stop-shop" scan protocol combining brain CT perfusion and head-and-neck CT angiography by using 256-detector CT for stroke patients. Eur J Radiol. 2022;154:110426. DOI: 10.1016/j.ejrad.2022.110426

33 Ronot M., Leporq B., Van Beers B.E., Vilgrain V. CT and MR perfusion techniques to assess diffuse liver disease. Abdom Radiol (NY). 2020;45(11):3496–506. DOI: 10.1007/s00261-019-02338-z

34 Li W., Su Z.Z., Kang J.H., Xie X.Y., Xie X.H., Zhuang B.W. Application of contrast-enhanced ultrasonography for large cell neuroendocrine carcinoma in the urinary bladder: a case report. BMC Med Imaging. 2020;20(1):46. DOI: 10.1186/s12880-020-00447-6

35 Dietrich C.F., Nolsøe C.P., Barr R.G., Berzigotti A., Burns P.N., Cantisani V., et al. Guidelines and good clinical practice recommendations for Contrast Enhanced Ultrasound (CEUS) in the Liver — Update 2020 — WFUMB in cooperation with EFSUMB, AFSUMB, AIUM, and FLAUS. Ultraschall Med. 2020;41(5):562–85. DOI: 10.1055/a-1177-0530

36 Golemati S., Cokkinos D.D. Recent advances in vascular ultrasound imaging technology and their clinical implications. Ultrasonics. 2022;119:106599. DOI: 10.1016/j.ultras.2021.106599

37 Liu X., Liu D., Long M., Chen F. Application value of ultrasonic contrast imaging and ultrasonic parameters in post-transplant renal

surgery. Front Med (Lausanne). 2024;11:1397884. DOI: 10.3389/fmed.2024.1397884

38 Oglat A.A. A review of ultrasound contrast media. F1000Res. 2024;12:1444. DOI: 10.12688/f1000research.140131.2

39 Deng XH, Du ZS, Wu ZG, Chen Y, Wu XY, Tang LN. The Value of Contrast-Enhanced Ultrasound in the Detection of Sentinel Lymph Nodes in Malignant Melanoma. J Ultrasound Med. 2023 May;42(5):1015–22. DOI: 10.1002/jum.16110

40 Galiya R, Stanislav K, Jawdat J, Benjamin H, Boris C. Pediatric urothelial bladder neoplasm. J Pediatr Urol. 2022 Dec;18(6):833.e1–e4. DOI: 10.1016/j.jpurol.2022.06.026

41 Ng K., Stenzl A., Sharma A., Vasdev N. Urinary biomarkers in bladder cancer: A review of the current landscape and future directions. Urol Oncol. 2021;39(1):41–51. DOI: 10.1016/j.urolonc.2020.08.016

42 Muin D., Laukhtina E., Hacker M., Shariat S.F. PET in bladder cancer imaging. Curr Opin Urol. 2023;33(3):206–10. DOI: 10.1097/MOU.0000000000001090

43 Kozikowski M, Suarez-Ibarrola R, Osiecki R, Bilski K, Gratzke C, Shariat SF, Miernik A, Dobruch J. Role of Radiomics in the Prediction of Muscle-invasive Bladder Cancer: A Systematic Review and Meta-analysis. Eur Urol Focus. 2022 May;8(3):728–38. DOI: 10.1016/j.euf.2021.05.005

44 Qureshi T.A., Chen X., Xie Y., Sakatani T., Kita Y., Kobayashi T. et al. MRI/RNA-Seq-Based Radiogenomics and Artificial Intelligence for More Accurate Staging of Muscle-Invasive Bladder Cancer. Int J Mol Sci. 2023;25(1):88. DOI: 10.3390/ijms25010088

45 Panebianco V., Briganti A., Boellaard T.N., Catto J., Comperat E., Efstathiou J., et al. Clinical application of bladder MRI and the Vesical Imaging-Reporting and Data System. Nat Rev Urol. 2024;21(4):243–51. DOI: 10.1038/s41585-023-00830-2

46 Mertens L.S., Meijer R.P., Alfred Witjes J. Positron emission tomography/computed tomography for staging of bladder cancer: a continuing clinical controversy. Eur Urol. 2023;83(2):95–6. DOI: 10.1016/j.eururo.2022.09.017

47 Liang H., Yang Q., Sun H., Xu Y., Wang J., Huang W., et al. The vascular and morphological characteristics of tumors under narrow-band imaging as predictors for the grade and stage of bladder cancer: a prospective and multi-center study. Ann Med. 2023;55(2):2281656. DOI: 10.1080/07853890.2023.2281656

48 Jin Y.H., Zeng X.T., Liu T.Z., Bai Z.M., Dou Z.L., Ding D.G., et al. Treatment and surveillance for non-muscle-invasive bladder cancer: a clinical practice guideline (2021 edition). Mil Med Res. 2022;9(1):44. DOI: 10.1186/s40779-022-00406-y

49 Lenis A.T., Lec P.M., Chamie K. Bladder cancer: a review. JAMA. 2020;324(19):1980–91. DOI: 10.1001/jama.2020.17598

50 Contieri R., Pichler R., Del Giudice F., Marcq G., Gallioli A., Albisinni S., et al. Variation in follow-up after radical cystectomy for bladder cancer-an inventory roundtable and literature review. J Clin Med. 2024;13(9):2637. DOI: 10.3390/jcm13092637

51 Ghoreifi A., Allgood E., Whang G., Douglawi A., Yu W., Cai J., et al. Risk factors and natural history of parastomal hernia after radical cystectomy and ileal conduit. BJU Int. 2022;130(3):381–8. DOI: 10.1111/bju.15658

REFERENCES

1 Ferlay J., Ervik M., Lam F., Laversanne M., Colombet M., Mery L., et al. Global Cancer Observatory: Cancer Today. Lyon: International Agency for Research on Cancer; 2024. [cited 23 Aug 2024] Available from: https://gco.iarc.who.int/today

2 Clinical guidelines of the Ministry of Health of the Russian Federation. Bladder cancer. Moscow; 2023. [cited 2024 Sep 10] Available from: https://oncology-association.ru/wp-content/uploads/2023/11/rak-mochevogo-puzyrya_23.pdf (In Russ.).

3 Kaprin A.D., Starinsky V.V., Shakhzadova A.O. State of cancer care for population in Russia in 2023. P.A Gertsen Moscow Research Oncology Institute — branch of the National Medical Research Center for Radiology; 2024 (In Russ.).

4 Safiri S., Kolahi A. A., Naghavi M. Global, regional and national burden of bladder cancer and its attributable risk factors in 204 countries and territories, 1990-2019: a systematic analysis for the Global Burden of Disease study 2019. BMJ global health. 2021;6(11):e004128. DOI: 10.1186/s40779-024-00569-w

5 Vlachostergios P.J., Faltas B.M. The molecular limitations of biomarker research in bladder cancer. World J Urol. 2019;37(5):837–48. DOI: 10.1007/s00345-018-2462-9

6 Borgheresi A., Agostini A., Sternardi F., Cesari E., Ventura F., Ottaviani L., et al. Vascular Enlargement as a Predictor of Nodal Involvement in Bladder Cancer. Diagnostics (Basel). 2023;13(13):2227. DOI: 10.3390/diagnostics13132227

7 Babjuk M., Burger M., Capoun O., Cohen D., Compérat E.M., Dominguez Escrig J.L., et al. European Association of Urology Guidelines on non-muscle-invasive bladder cancer (Ta, T1, and carcinoma in situ). Eur Urol. 2022;81(1):75–94. DOI: 10.1016/j.eururo.2021.08.010

8 Alfred Witjes J., Max Bruins H., Carrión A., Cathomas R., Compérat E., Efstathiou J.A., et al. European Association of Urology Guidelines on muscle-invasive and metastatic bladder cancer: Summary of the 2023 Guidelines. Eur Urol. 2024;85(1):17–31. DOI: 10.1016/j.eururo.2023.08.016

9 Gkadkov O.A., Bulychkin P.V., Volkova M.I., Zukov P.A., Matveev V.B., Nosov D.A. Bladder cancer. Malignant tumors. 2023;13(3S2-1):620–39 (In Russ.). DOI: 10.18027/2224-5057-2023-13-3s2-1-620-639

10 Rai A., Hsieh A., Smith A. Contemporary diagnosis and management of pelvi-ureteric junction obstruction. BJU Int. 2022;130(3):285–90. DOI: 10.1111/bju.15689

11 Li C., Gu Z., Ni P., Zhang W., Yang F., Li W., et al. The value of contrast-enhanced ultrasound and magnetic resonance imaging in the diagnosis of bladder cancer. J Cancer Res Ther. 2021;17(5):1179–85. DOI: 10.4103/jcrt.jcrt_1056_21

12 Berce V., Rataj N., Dorič M., Zorko A., Kolarič T. Association between the clinical, laboratory and ultrasound characteristics and the etiology of peripheral lymphadenopathy in children. Children (Basel). 2023;10(10):1589. DOI: 10.3390/children10101589

13 Xu C., Zhang Z., Wang H., Song Q., Wei R., Yu Y., et al. A new tool for distinguishing muscle invasive and non-muscle invasive bladder cancer: the initial application of flexible ultrasound bronchoscope in bladder tumor staging. PLoS One. 2014;9(4):e92385. DOI: 10.1371/journal.pone.0092385

14 Russell G., Strnad B.S., Ludwig D.R., Middleton W.D., Itani M., Khot R., et al. Contrast-Enhanced Ultrasound for Image-Guided Procedures. Tech Vasc Interv Radiol. 2023;26(3):100913. DOI: 10.1016/j.tvir.2023.100913

15 Feng Y., Hao Y., Wang Y., Song W., Zhang S., Ni D., et al. Ultrasound molecular imaging of bladder cancer via extradomain B fibronectin-targeted biosynthetic GVs. Int J Nanomedicine. 2023;18:4871–84. DOI: 10.2147/IJN.S412422

16 Fournier L., de La Taille T., Chauvierre C. Microbubbles for human diagnosis and therapy. Biomaterials. 2023;294:122025. DOI: 10.1016/j.biomaterials.2023.122025

17 Panebianco V. VI-RADS for the diagnosis and management of urinary bladder cancer. Eur Radiol. 2023;33(10):7209–11. DOI: 10.1007/s00330-023-09677-y

18 Del Giudice F., Flammia R.S., Pecoraro M., Moschini M., D'Andrea D., Messina E., et al. The accuracy of Vesical Imaging-Reporting and Data System (VI-RADS): an updated comprehensive multi-institutional, multi-readers systematic review and meta-analysis from diagnostic evidence into future clinical recommendations. World J Urol. 2022;40(7):1617–28. DOI: 10.1007/s00345-022-03969-6

19 Grigoriev E.G., Frolova I.G., Usynin E.A., Usova A.V., Tabakaev S.A. Volumetric tumor segmentation according to diffusion-weighted MRI data in predicting and evaluating the response to chemotherapy in bladder cancer. Siberian journal of oncology. 2023;22(3):25–35 (In Russ.). DOI: 10.21294/1814-4861-2023-22-3-25-35

20 Cressoni M., Cozzi A., Schiaffino S., Cadringher P., Vitali P., Basso G., et al. Computation of contrast-enhanced perfusion using only two CT scan phases: a proof-of-concept study on abdominal organs. Eur Radiol Exp. 2022;6(1):37. DOI: 10.1186/s41747-022-00292-y

21 Lomonosova E.V., Golbits A.B., Rubtsova N.A., Alekseev B.Ya., Kaprin A.D. Application of perfusion computed tomography in renal diseases (review of literature). Medical Visualization. 2023;27(2):85–98 (In Russ.). DOI: 10.24835/1607-0763-1220

22 Oprea-Lager D.E., MacLennan S., Bjartell A., Briganti A., Burger I.A., de Jong I., et al. European Association of Nuclear Medicine Focus 5: consensus on molecular imaging and theranostics in prostate cancer. Eur Urol. 2024;85(1):49–60. DOI: 10.1016/j.eururo.2023.09.003

23 El-Kawy O.A., Abdelaziz G. Preparation, characterization and evaluation of [125I]-pirarubicin: A new therapeutic agent for urinary bladder cancer with potential for use as theranostic agent. Applied radiation and isotopes: including data, instrumentation and methods for use in agriculture, industry and medicine. 2022;179:110007. DOI: 10.1016/j.apradiso.2021.110007

24 Tumedei M.M., Ravaioli S., Matteucci F., Celli M., De Giorgi U., Gunelli R., et al. Spotlight on PSMA as a new theranostic biomarker for bladder cancer. Sci Rep. 2021;11(1):9777. DOI: 10.1038/s41598-021-89160-0

25 Sadulaeva T.A., Edilgireeva L.A., Bimurzaeva M.B., Morozov A.O. Use of artificial intelligence in diagnostic cystoscopy of bladder cancer. Cancer Urology. 2023;19(2):146–52 (In Russ.). DOI: 10.17650/1726-9776-2023-19-2-148-152

26 Bouchelouche K. PET/CT in bladder cancer: an update. Semin Nucl Med, 2022;52(4):475–85. DOI: 10.1053/j.semnuclmed.2021.12.004

27 Zhan Y., Zhang G., Li M., Zhou X. Whole-body MRI vs. PET/CT for the detection of bone metastases in patients with prostate cancer: a systematic review and meta-analysis. Front Oncol. 2021;11:633833. DOI: 10.3389/fonc.2021.633833

28 Pavlov V.N., Urmantsev M.F., Bakeev M.R. The success of robot-assisted cystectomy in the treatment of muscle-invasive bladder cancer. Cancer Urology. 2022;18(2):123–8 (In Russ.). DOI: 10.17650/1726-9776-2022-18-2-123-128

29 Pavlov V.N., Urmantsev M.F., Bakeev M.R. Survival in patients with muscle-invasive bladder cancer after robot-assisted radical cystectomy with intracorporeal urinary derivation. Creative surgery and oncology. 2024;14(1):5–12 (In Russ.). DOI: 10.24060/2076-3093-2024-14-1-5-12

30 Kaprin A.D., Rubtsova N.A., Kabanov D.O., Golbits A.B., Vorobyev N.V., Pilchuk P.S. Experience in using the VI-RADS system in assessing the depth of invasion of bladder tumors. Medical Visualization. 2023;27(3):118–29 (In Russ.). DOI: 10.24835/1607-0763-1242

31 Zhang H.P., Liang R.X., Lin X.Y., Xue E.S., Ye Q., Zhu Y.F. Application of contrast-enhanced ultrasound in diagnosis and grading of bladder urothelial carcinoma. BMC Med Imaging. 2024;24(1):26. DOI: 10.1186/s12880-024-01199-3

32 Mo X., Cui Y., Yuan J., Hang Z., Jiang X., Duan G., et al. Study on a new "One-stop-shop" scan protocol combining brain CT perfusion and head-and-neck CT angiography by using 256-detector CT for stroke patients. Eur J Radiol. 2022;154:110426. DOI: 10.1016/j.ejrad.2022.110426

33 Ronot M., Leporq B., Van Beers B.E., Vilgrain V. CT and MR perfusion techniques to assess diffuse liver disease. Abdom Radiol (NY). 2020;45(11):3496–506. DOI: 10.1007/s00261-019-02338-z

34 Li W., Su Z.Z., Kang J.H., Xie X.Y., Xie X.H., Zhuang B.W. Application of contrast-enhanced ultrasonography for large cell neuroendocrine carcinoma in the urinary bladder: a case report. BMC Med Imaging. 2020;20(1):46. DOI: 10.1186/s12880-020-00447-6

35 Dietrich C.F., Nolsøe C.P., Barr R.G., Berzigotti A., Burns P.N., Cantisani V., et al. Guidelines and good clinical practice recommendations for Contrast Enhanced Ultrasound (CEUS) in the Liver — Update 2020 — WFUMB in cooperation with EFSUMB, AFSUMB, AIUM, and FLAUS. Ultraschall Med. 2020;41(5):562–85. DOI: 10.1055/a-1177-0530

36 Golemati S., Cokkinos D.D. Recent advances in vascular ultrasound imaging technology and their clinical implications. Ultrasonics. 2022;119:106599. DOI: 10.1016/j.ultras.2021.106599

37 Liu X., Liu D., Long M., Chen F. Application value of ultrasonic contrast imaging and ultrasonic parameters in post-transplant renal surgery. Front Med (Lausanne). 2024;11:1397884. DOI: 10.3389/fmed.2024.1397884

38 Oglat A.A. A review of ultrasound contrast media. F1000Res. 2024;12:1444. DOI: 10.12688/f1000research.140131.2

39 Deng XH, Du ZS, Wu ZG, Chen Y, Wu XY, Tang LN. The Value of Contrast-Enhanced Ultrasound in the Detection of Sentinel Lymph Nodes in Malignant Melanoma. J Ultrasound Med. 2023 May;42(5):1015–22. DOI: 10.1002/jum.16110

40 Galiya R, Stanislav K, Jawdat J, Benjamin H, Boris C. Pediatric urothelial bladder neoplasm. J Pediatr Urol. 2022 Dec;18(6):833.e1–e4. DOI: 10.1016/j.jpurol.2022.06.026

41 Ng K., Stenzl A., Sharma A., Vasdev N. Urinary biomarkers in bladder cancer: A review of the current landscape and future directions. Urol Oncol. 2021;39(1):41–51. DOI: 10.1016/j.urolonc.2020.08.016

42 Muin D., Laukhtina E., Hacker M., Shariat S.F. PET in bladder cancer imaging. Curr Opin Urol. 2023;33(3):206–10. DOI: 10.1097/MOU.0000000000001090

43 Kozikowski M, Suarez-Ibarrola R, Osiecki R, Bilski K, Gratzke C, Shariat SF, Miernik A, Dobruch J. Role of Radiomics in the Prediction of Muscle-invasive Bladder Cancer: A Systematic Review and Meta-analysis. Eur Urol Focus. 2022 May;8(3):728–38. DOI: 10.1016/j.euf.2021.05.005

44 Qureshi T.A., Chen X., Xie Y., Sakatani T., Kita Y., Kobayashi T. et al. MRI/RNA-Seq-Based Radiogenomics and Artificial Intelligence for More Accurate Staging of Muscle-Invasive Bladder Cancer. Int J Mol Sci. 2023;25(1):88. DOI: 10.3390/ijms25010088

45 Panebianco V., Briganti A., Boellaard T.N., Catto J., Comperat E., Efstathiou J., et al. Clinical application of bladder MRI and the Vesical Imaging-Reporting and Data System. Nat Rev Urol. 2024;21(4):243–51. DOI: 10.1038/s41585-023-00830-2

46 Mertens L.S., Meijer R.P., Alfred Witjes J. Positron emission tomography/computed tomography for staging of bladder cancer: a continuing clinical controversy. Eur Urol. 2023;83(2):95–6. DOI: 10.1016/j.eururo.2022.09.017

47 Liang H., Yang Q., Sun H., Xu Y., Wang J., Huang W., et al. The vascular and morphological characteristics of tumors under narrow-band imaging as predictors for the grade and stage of bladder cancer: a prospective and multi-center study. Ann Med. 2023;55(2):2281656. DOI: 10.1080/07853890.2023.2281656

48 Jin Y.H., Zeng X.T., Liu T.Z., Bai Z.M., Dou Z.L., Ding D.G., et al. Treatment and surveillance for non-muscle-invasive bladder cancer: a clinical practice guideline (2021 edition). Mil Med Res. 2022;9(1):44. DOI: 10.1186/s40779-022-00406-y

49 Lenis A.T., Lec P.M., Chamie K. Bladder cancer: a review. JAMA. 2020;324(19):1980–91. DOI: 10.1001/jama.2020.17598

50 Contieri R., Pichler R., Del Giudice F., Marcq G., Gallioli A., Albisinni S., et al. Variation in follow-up after radical cystectomy for bladder cancer-an inventory roundtable and literature review. J Clin Med. 2024;13(9):2637. DOI: 10.3390/jcm13092637

51 Ghoreifi A., Allgood E., Whang G., Douglawi A., Yu W., Cai J., et al. Risk factors and natural history of parastomal hernia after radical cystectomy and ileal conduit. BJU Int. 2022;130(3):381–8. DOI: 10.1111/bju.15658

https://doi.org/10.24060/2076-3093-2024-14-4-369-381

CC BY 4.0

Check for updates

Роль белка TRAP1 в развитии и прогрессировании глиобластомы

И.Ф. Гареев[1,2,], А.С. Ясинская[4], С.А. Румянцев[2,3], А.А. Бухвостов[5]*

[1]Центральная научно-исследовательская лаборатория, Башкирский государственный медицинский университет, Россия, Республика Башкортостан, Уфа
[2]Российский национальный исследовательский медицинский университет имени Н.И. Пирогова, Россия, Москва
[3]Национальный медицинский исследовательский центр эндокринологии, Россия, Москва
[4]Клиническая больница скорой медицинской помощи, Россия, Республика Башкортостан, Уфа
[5]Российский национальный исследовательский медицинский университет им. Н.И. Пирогова, Россия, Москва

***Контакты:** Гареев Ильгиз Фанилевич, e-mail: ilgiz_gareev@mail.ru

Гареев Ильгиз Фанилевич — *старший научный сотрудник, orcid.org/0000-0002-4965-0835*

Ясинская Анна Сергеевна — *отделение ранней медицинской реабилитации, orcid.org/0000-0003-3245-5918*

Румянцев Сергей Александрович — *д.м.н., профессор, член-корр. РАН, orcid.org/0000-0002-7418-0222*

Бухвостов Александр Александрович — *к.б.н., доцент, кафедра медицинских нанобиотехнологий МБФ, orcid.org/0000-0002-1488-6290*

Аннотация

Глиобластома — наиболее агрессивный тип первичной опухоли головного мозга. Несмотря на недавние достижения в понимании молекулярных механизмов, вовлеченных в биологию глиобластомы, показатели выживаемости пациентов с данной опухолью по-прежнему разочаровывают, в первую очередь из-за отсутствия эффективных методов лечения. Белок-1, ассоциированный с рецептором фактора некроза опухоли (TRAP1), относится к семейству белка теплового шока 90 (Hsp90), представляет собой белок, локализующийся в первую очередь в митохондриях, который контролирует как клеточное метаболическое перепрограммирование, так и митохондриальный апоптоз. Этот белок высоко экспрессируется в нескольких видах опухолей, таких как рак толстой кишки, рак молочной железы, рак простаты и рак легких, и часто ассоциируется с лекарственной устойчивостью. Однако TRAP1 также подавляется в определенных опухолях, таких как рак яичников, рак мочевого пузыря и рак почек, где его более низкая экспрессия коррелирует с наихудшими прогнозами и химиорезистентностью. Роль TRAP1 заключается в усилении или подавлении окислительного фосфорилирования, где влияние такой регуляции на развитие и прогрессирование опухоли является спорным. Эти наблюдения подталкивают на изучение механизмов, ответственных за двойственную роль TRAP1 как онкогена или онкосупрессора в определенных типах опухолей, в частности при глиобластоме. В этом обзоре мы проанализируем роль TRAP1 в развитии и прогрессировании глиобластомы и обсудим возможности того, что воздействие на TRAP1 представляет собой новый противоопухолевый подход.

Ключевые слова: глиобластома, TRAP1, онкогенез, таргетная терапия, метаболизм, стволовые клетки, апоптоз

Информация о конфликте интересов. Конфликт интересов отсутствует.
Информация о спонсорстве. Данная работа не финансировалась.
Вклад авторов. Все авторы внесли эквивалентный вклад в подготовку публикации.

Для цитирования: Гареев И.Ф., Ясинская А.С., Румянцев С.А., Бухвостов А.А. Роль белка TRAP1 в развитии и прогрессировании глиобластомы. Креативная хирургия и онкология. 2024;14(4):369–381. https://doi.org/10.24060/2076-3093-2024-14-4-369-381

Поступила в редакцию: 11.10. 2024
Поступила после рецензирования и доработки: 18.11.2024
Принята к публикации: 20.11.2024

Role of TRAP1 Protein in the Development and Progression of Glioblastoma

Ilgiz F. Gareev[1,2,], Anna S. Yasinskaya[4], Sergey A. Roumiantsev[2,3], Alexander A. Bukhvostov[5]*

[1] Central Research Laboratory, Bashkir State Medical University, Ufa, Russian Federation
[2] Pirogov Russian National Research Medical University, Moscow, Russian Federation
[3] National Medical Endocrinology Research Centre, Moscow, Russian Federation
[4] Clinical Emergency Hospital, Ufa, Russian Federation
[5] Pirogov Russian National Research Medical University, Moscow, Russian Federation

*** Correspondence to:** Ilgiz F. Gareev, e-mail: ilgiz_gareev@mail.ru

Ilgiz F. Gareev — *Senior Researcher, orcid.org/0000-0002-4965-0835*

Anna S. Yasinskaya — *Early Medical Rehabilitation Unit, orcid.org/0000-0003-3245-5918*

Sergey A. Roumiantsev — *Dr. Sci. (Med.), Prof., Corresponding Member of the Russian Academy of Sciences, orcid.org/0000-0002-7418-0222*

Alexander A. Bukhvostov — *Cand. Sci. (Biol.), Assoc. Prof., Department of Medical Nanobiotechnology, Faculty of Biomedical, orcid.org/0000-0002-1488-6290*

Abstract

Glioblastoma is recognized as the most aggressive type of primary brain tumor. Despite recent advances in understanding the molecular mechanisms involved in the biology of glioblastoma, patient survival rates remain disappointing, primarily due to the lack of effective treatment options. Tumor necrosis factor receptor-associated protein 1 (TRAP1), a member of the heat shock protein 90 (Hsp90) family, refers to a protein predominantly localized in the mitochondria that regulates both cellular metabolic reprogramming and mitochondrial apoptosis. This protein is highly expressed in several types of tumors, including colorectal cancer, breast cancer, prostate cancer, and lung cancer, and is often associated with drug resistance. However, TRAP1 is also downregulated in certain cancers such as ovarian cancer, bladder cancer, and renal cancer, where its lower expression correlates with poorer prognoses and chemoresistance. The role of TRAP1 lies in enhancing or suppressing oxidative phosphorylation, with the impact of such regulation on tumor development and progression being a matter of ongoing debate. These observations prompt further investigation into the mechanisms responsible for the dual role of TRAP1 as both an oncogene and a tumor suppressor in specific types of tumors, particularly glioblastoma. The present study reviews the role of TRAP1 in the development and progression of glioblastoma and discusses the potential of targeting TRAP1 as a novel therapeutic approach against tumors.

Keywords: glioblastoma, TRAP1, oncogenesis, targeted therapy, metabolism, stem cells, apoptosis

Conflict of interest. The authors declare no conflict of interest.
Sponsorship data. This work is not funded.
Author contributions. The authors contributed equally to this article.

For citation: Gareev I.F., Yasinskaya A.S., Roumiantsev S.A., Bukhvostov A.A. Role of TRAP1 protein in the development and progression of glioblastoma. Creative Surgery and Oncology. 2024;14(4):369–381. https://doi.org/10.24060/2076-3093-2024-14-4-369-381

Received: 11.10.2024
Revised: 18.11.2024
Accepted: 20.11.2024

ВВЕДЕНИЕ

Глиобластома является наиболее распространенным и злокачественным типом первичной опухоли головного мозга у взрослых. Несмотря на важные достижения в понимании молекулярного патогенеза и биологии этой опухоли за последнее десятилетие, прогноз для пациентов с глиобластомой остается неблагоприятным. Глиобластома характеризуется агрессивным биологическим поведением и высокой степенью меж- и внутриопухолевой гетерогенности [1, 2]. Более глубокое понимание молекулярной и клеточной гетерогенности данной опухоли может не только помочь более точно определить конкретные подгруппы для точной диагностики, но и заложить основу для успешного внедрения таргетной терапии.

Белок-1, ассоциированный с рецептором фактора некроза опухоли (TRAP1), является митохондриально-специфическим членом семейства белка теплового шока 90 (Hsp90) и локализуется в митохондриальном матриксе, внутренней митохондриальной мембране и межмембранном пространстве (рис. 1).

TRAP1 играет важную роль в поддержании целостности митохондрий и внутриклеточного гомеостаза и тесно связан с путями апоптоза. На сегодняшний день основные выявленные функции TRAP1 включают в себя: 1) антагонизм про-апоптотической активности циклофилина D (CypD) для последующего ингибирования открытия пор переходной проницаемости митохондрий (mPTP); 2) снижение генерации активных форм кислорода (АФК) для защиты клеток от окислительного стресса; 3) регулирование стресса эндоплазматического ретикулума (ER) и 4) ингибирование активности сукцинатдегидрогеназы (SDH), тем самым регулируя биоэнергетику митохондрий [3, 4]. В последнее время все больше исследований показывают, что TRAP1 функционирует как онкоген или супрессор опухолей при различных опухолях [3].

Известно, что опухоли представляют собой группу сложных заболеваний с несколькими отличительными признаками, которые считаются фенотипическими адаптациями для преодоления всех имеющихся препятствий на пути прогрессирования заболевания. Среди этих отличительных признаков метаболическое перепрограммирование и избегание путей апоптоза необходимо для выживания опухоли [5]. TRAP1 участвует в метаболическом перепрограммировании и влияет на переключение между окислительным фосфорилированием (OXPHOS) и аэробным гликолизом. Кроме того, белок TRAP1 участвует во многих других клеточных процессах. TRAP1 регулирует клеточный цикл, модулируя пролиферацию клеток, и способствует метастазированию опухолей, вызывая деление митохондрий. Более того, вмешательство в функцию TRAP1 может привести к гибели опухолевых клеток, но не влияет на нормальные клетки [6, 7]. Таким образом, подход, который избирательно нацелен на TRAP1, может быть многообещающей стратегией для разработки новых противоопухолевых препаратов для пациентов с глиобластомой (рис. 2). Несмотря на критическую важность TRAP1 для этих процессов, молекулярные механизмы функционирования TRAP1 при глиобластоме остаются в значительной степени нерешенными. Здесь мы обсудим последние достижения в понимании механизмов регуляции TRAP1 в развитии и прогрессировании глиобластомы, а также оценим потенциальную терапевтическую ценность TRAP1 при данном типе опухоли.

Двойственная роль TRAP1 в онкогенезе

Известно, что в любой нормальной клетке есть протоонкогены, которые являются ключевыми регуляторными факторами биологических процессов. Протоонкогены могут функционировать как факторы роста, передатчики клеточных сигналов и факторы транскрипции. Геном человека содержит ряд протоонкогенов, которые контролируют нормальную дифференциацию и пролиферацию клеток. Изменения в этих генах, которые влияют либо на контроль их поведения, либо на способ, которым структурированы их кодируемые белки, могут проявляться в опухолевых клетках как задействованные онкогены [8, 9]. Когда онкогены активируются, они продолжают управлять размножением клеток и принимают на себя ключевую роль в онкогенезе. Физические мутации, которые приводят к активации протоонкогенов, можно разделить на те, которые

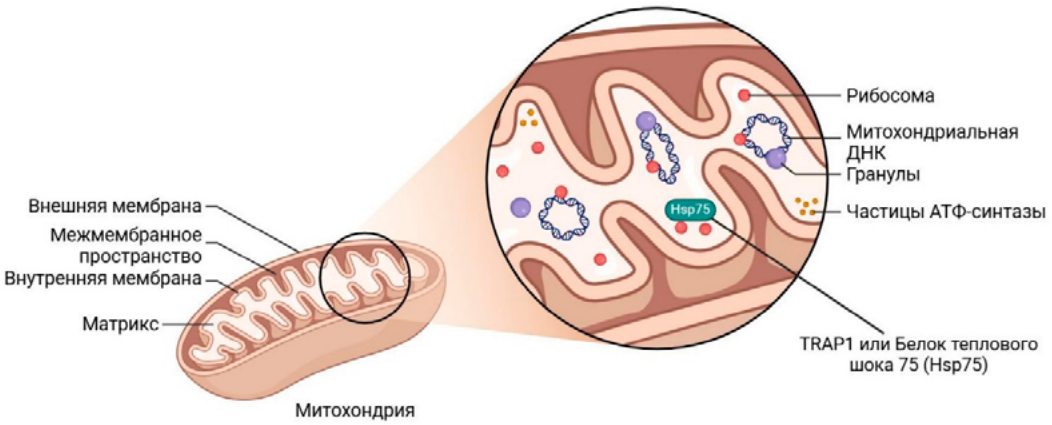

Рисунок 1. Схематическая иллюстрация расположения TRAP1 в митохондриях
Figure 1. Schematic representation of TRAP1 localization in mitochondria

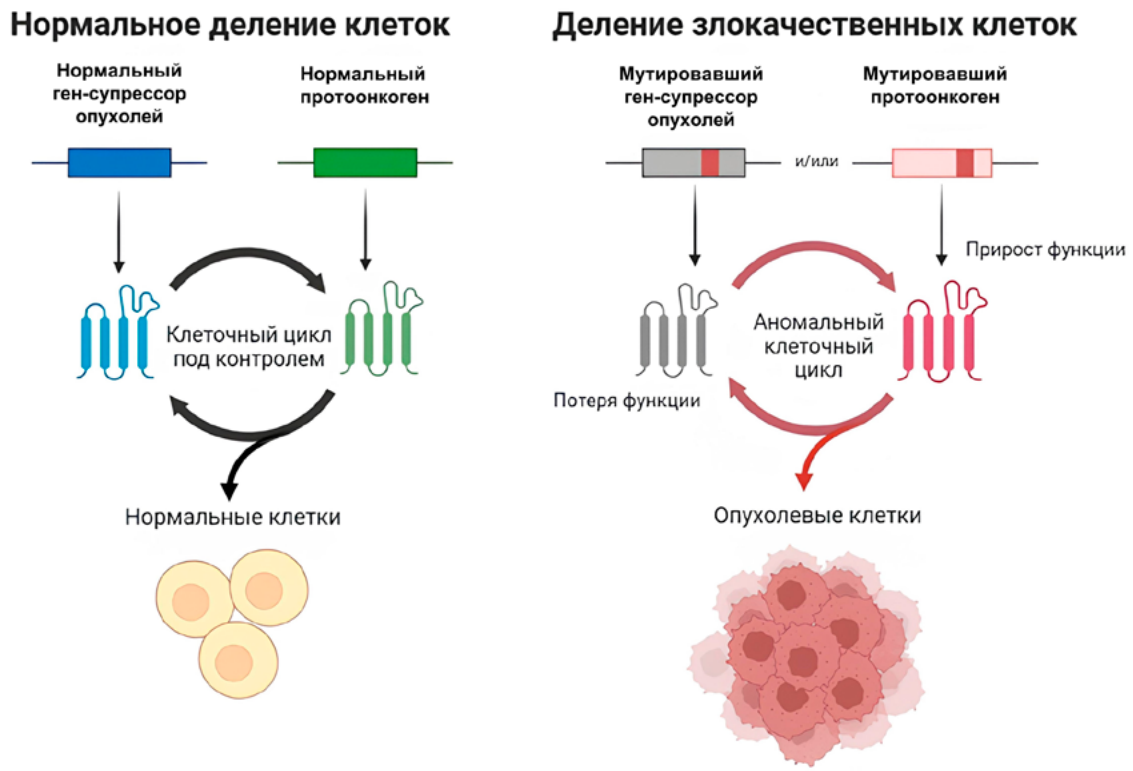

Рисунок 2. Протонкогены и опухоль
Figure 2. Oncogenes and tumor

приводят к различиям в структуре кодируемого белка, и те, которые вызывают дерегуляцию экспрессии белка (рис. 2) [10].

В типичной клетке экспрессия протоонкогенов контролируется ее собственным транскрипционным промотором — последовательностью ДНК, которая контролирует степень транскрипции. Каждый промотор протоонкогенов позволяет гену реагировать на набор физиологических сигналов. Протоонкоген может экспрессироваться на довольно низком уровне в зависимости от метаболических потребностей клетки; тем не менее при определенных событиях, когда это необходимо, экспрессия гена может быть сильно индуцирована [8, 9]. В нормальной клетке, помимо онкогенов, есть гены — супрессоры опухолей, которые играют важную роль в нормальной дифференциации клетки, тем самым блокируя развитие опухоли [8]. Гены — супрессоры опухолей образуют огромную группу, которая демонстрирует одну общую характеристику: каким-то образом каждый из этих генов защищает организм от запуска процессов онкогенеза. Обе копии гена — супрессора опухолей должны находиться в неактивном состоянии, прежде чем опухолевая клетка сможет размножаться или выживать дальше. Отсутствие или инактивация из-за мутаций генов — супрессоров опухолей приводит к запуску онкогенеза [11].

В последнее время все больше исследований демонстрируют, что TRAP1 функционирует как онкоген или супрессор опухолей. Экспрессия TRAP1 повышается при различных злокачественных новообразованиях человека, включая рак носоглотки, рак молочной железы, рак простаты и немелкоклеточный рак легких [12]. Например, TRAP1, наряду с локализованным в митохондриях HSP90, как было показано, обильно и повсеместно экспрессируется как в локализованном, так и в метастатическом раке простаты, но в значительной степени не обнаруживается в клетках нормальной простаты или доброкачественной гиперплазии простаты в исследовании *in vivo* [13]. Более того, у трансгенных мышей, имеющих высокий уровень экспрессии TRAP1 в тканях простаты, развивалась эпителиальная гиперплазия и клеточная атипия, а при изучении параллельно активности фосфатазы с двойной субстратной специфичностью (PTEN), распространенного онкогена при раке простаты у человека, наблюдалось ускоренное развитие инвазивной аденокарциномы простаты; тогда как инактивация TRAP1 задерживало возникновение развитие рака простаты [13]. Соответственно, данные результаты подтверждают роль TRAP1 как драйвера рака предстательной железы с потенциалом для новых терапевтических подходов.

Результаты иммуногистохимического анализа ткани колоректальной карциномы 714 пациентов показали, что высокая экспрессия TRAP1 наблюдается в 79 % случаев [14]. Кроме того, уровень экспрессии TRAP1 повышался в клетках колоректальной карциномы, устойчивых к 5-фторурацилу, оксалиплатину и иринотекану, и, в свою очередь, его сверхэкспрессия приводи-

ла к лекарственной устойчивости. При этом экспрессия TRAP1 значительно увеличилась при колоректальном раке на поздней патологической стадии, что значительно коррелировало с низкими показателями выживаемости, хотя лишь в незначительной степени было связано с поражением лимфатических узлов и дифференциацией опухоли.

Аналогично, было обнаружено, что экспрессия TRAP1 аномально повышена при раке молочной железы по сравнению с контрольной группой [15–17]. Его экспрессия в образцах рака молочной железы человека обратно коррелировала со степенью злокачественности опухоли. Более того, повышение экспрессии TRAP1 в клетках рака молочной железы приводило к резистентности к паклитакселу, препарату, обычно используемому при лечении рака молочной железы [17]. Поэтому снижение экспрессии TRAP1 в клетках рака молочной железы также повышало чувствительность клеток к химиотерапии и подавляло рост опухоли. В соответствии с этими результатами ранее была продемонстрирована механистическая связь между высокой экспрессией TRAP1, активацией сигнализации внеклеточных сигнальных киназ (ERK) и прогрессированием клеточного цикла при колоректальном раке [18]. Другое исследование продемонстрировало механистическую связь между дерегулированной сигнализацией Ras/ERK и пронеопластическим метаболическим переключением с OXPHOS на гликолиз, регулируемый TRAP1 посредством ингибирования SDH [19]. Это исследование показало, что активный ERK1/2 взаимодействует с TRAP1 и SDH в митохондриях клеток с дефицитом нейрофибромина, где ERK-зависимое фосфорилирование TRAP1 усиливает связывание TRAP1-SDH и ингибирование SDH и, следовательно, потенциал развития опухоли.

Существуют убедительные доказательства связи между антиоксидантной функцией TRAP1 и его активностью в подавлении развития и прогрессирования опухолей [12]. Однако корреляции между молекулярными функциями TRAP1 и их эффектом в опухолевых клетках все еще остаются спорными; некоторые авторы предполагают, что онкогенный потенциал TRAP1 также зависит от активности очистки шаперона, а не только от его способности вызывать псевдогипоксию посредством ингибирования SDH с последующим накоплением метаболита сукцината, стабилизирующего фактор, индуцируемый гипоксией 1-альфа (HIF-1α) [20, 21]. Тем не менее, учитывая, что повышенный уровень АФК также может способствовать инвазии опухолевых клеток, было предположено, что подавление активности TRAP1 в опухолевых клетках может усиливать миграцию, способствуя более злокачественному фенотипу [22]. Поскольку на повышенную инвазивность влияют препараты, поглощающие АФК, ряд исследователей предположили существование прямой связи между низкой экспрессией TRAP1, повышенным уровнем АФК и активацией миграции и инвазии опухолевых клеток [23, 24].

Влияние сниженной экспрессии TRAP1 на инвазию клеток *in vitro* привело к гипотезе о том, что некоторые более агрессивные, метастатические или поздние опухоли могут иметь более низкий уровень экспрессии TRAP1, чем доброкачественные опухоли или опухоли на ранней стадии развития. В соответствии с этой гипотезой была продемонстрирована обратная корреляция между экспрессией TRAP1 и стадией опухоли, в частности рака шейки матки, рака мочевого пузыря и светлоклеточной почечно-клеточной карциномы [25–27].

Гипотеза о том, что TRAP1 может действовать как супрессор опухоли в зависимости от типа опухоли и ее относительного контекста, была первоначально предложена в исследовании 208 пациентов, страдающих раком яичников [28]. Авторы показали, что высокая иммуногистохимическая окраска TRAP1 положительно коррелировала с ответом на химиотерапию и общей выживаемостью. Более того, они обнаружили значительную корреляцию между высокой экспрессией TRAP1 и активностью рецепторов α эстрогена. В этой опухоли TRAP1 инактивируется на поздних стадиях заболевания, что предполагает генетическую потерю как наиболее вероятный механизм снижения экспрессии TRAP1 по мере прогрессирования заболевания. Этот механизм, может быть либо связан с метаболическим ремоделированием опухоли, либо быть частью процесса отбора, обусловленного преимуществом выживания.

Согласно некоторым данным, пациенты с раком яичников, устойчивым к платине, показывают более низкий уровень экспрессии TRAP1, чем их чувствительные аналоги в клеточных моделях высокозлокачественного серозного рака яичников изогенно соответствующих парных клеточных линий, полученных от одного и того же пациента до и после терапии на основе платины [29]. Соответственно, метаболическое перепрограммирование OXPHOS инициирует воспалительный статус, ответственный за лекарственную устойчивость в этих опухолевых клетках. Более того, при серозном раке яичников высокой степени злокачественности экспрессия TRAP1 в основном обнаруживается в биоптатах брюшины, удаленных от первичных опухолей, что позволяет предположить, что опухолевые клетки с низким уровнем экспрессии TRAP1 могут быть более склонны к распространению из первичного очага. Экспрессия TRAP1 также обратно коррелировала с экспрессией нескольких маркеров эпителиально-мезенхимального перехода (ЭМП) как в клетках, так и в тканях рака яичников [29].

В заключение можно сказать, что хотя в настоящее время хорошо установлено участие TRAP1 в ряде фундаментальных процессов как во время развития опухоли, так и в ее прогрессировании, все еще не совсем ясно, является ли TRAP1 онкогеном или онкосупрессором, и это, вероятно, зависит от гетерогенности опухоли и влияния, которое микроокружение опухоли может оказывать на развитие опухоли. Таким образом, будущая клиническая разработка стратегий нацеливания TRAP1 должна учитывать, что его ингибирование может быть полезным в зависимости от типов опухолей / контекстов, в том числе при глиобластоме.

Влияние TRAP1 на метаболизм глиобластомы

Аденозинтрифосфат (АТФ) образуется в результате полного окисления глюкозы до CO_2 и H_2O, и каждая молекула глюкозы может максимально дать 36–38 молекул АТФ. Нормальные клетки производят АТФ в основном посредством клеточного дыхания, где клеточное дыхание — это метаболический процесс, в котором метаболизм глюкозы путем гликолиза сопряжен с циклом трикарбоновых кислот (ЦТК). Известно, что большинство нормальных клеток в основном генерируют большое количество АТФ через OXPHOS в аэробных условиях, но получают энергию путем гликолиза в условиях гипоксии [30]. Однако даже в условиях с достаточным количеством кислорода гликолиз так же активен в большинстве злокачественных опухолевых клеток, которые характеризуются высокой скоростью поглощения глюкозы и высоким содержанием молочной кислоты среди метаболитов [31]. Метаболические характеристики этого сдвига в сторону аэробного гликолиза называются эффектом Варбурга, и это перепрограммирование энергетического метаболизма имеет важное значение для прогрессирования глиобластомы (рис. 3).

Несколько возможных механизмов способствуют эффекту Варбурга в клетках глиобластомы, включая следующие: 1) Продукция АТФ через гликолиз (две молекулы АТФ на молекулу глюкозы) гораздо менее эффективна, чем продукция АТФ через OXPHOS (36 молекул АТФ на молекулу глюкозы). Таким образом, клетки глиобластомы поддерживают энергетический гомеостаз, существенно увеличивая свою гликолитическую активность, что благоприятно для быстрого роста опухоли. 2) Рост глиобластомы происходит быстрее, чем рост нормальной нервной ткани; поэтому для роста требуются не только энергия, но и биомакромолекулы. Гликолиз обеспечивает метаболические промежуточные продукты и предшественники для макромолекулярного биосинтеза, а затем способствует образованию никотинамидадениндинуклеотидфосфата (NADH), рибозо-5-фосфата и заменимых аминокислот, тем самым способствуя биосинтезу нуклеиновых кислот, липидов и белков. 3) Неограниченный рост глиобластомы приводит к атипичному ангиогенезу (нарушение сосудистой архитектуры опухоли, дефектная способность к саморегуляции и изменение гемореологии), что, в конце концов, приводит к гипоксии локальной опухолевой ткани. Таким образом, гликолиз может быть повышен в клетках глиобластомы для адаптации в условиях гипоксии. 4) Накопление молочной кислоты, вызванное высокой скоростью гликолиза, приводит к закислению микроокружения глиобластомы, что облегчает ее инвазию в паренхиму головного мозга посредством разрушения внеклеточного матрикса (ВКМ) и подавление иммунного ответа хозяина. Подводя итог, можно сказать, что для адаптации к окружающей микросреде и конкуренции с окружающими нормальными клетками за ограниченные ресурсы, такие как глюкоза, клетки глиобластомы изменяют свои метабо-

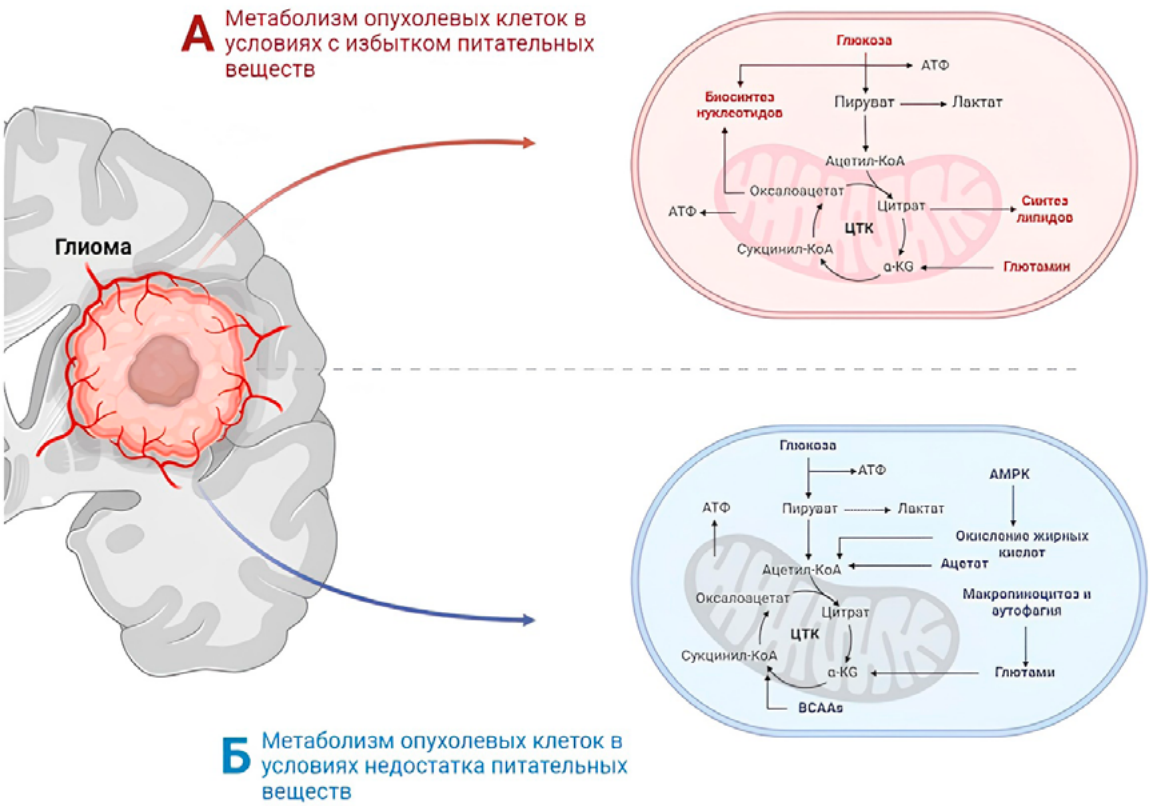

Рисунок 3. Гликолиз в условиях избытка и недостатка питательных веществ в клетках глиобластомы (А, Б)
Figure 3. Glycolysis under nutrient-rich and nutrient-deficient conditions in glioblastoma cells (А, Б)

лические характеристики в сторону фенотипа Варбурга, чтобы иметь возможности к росту, инвазии и метастазированию (рис. 4) [32–35].

Как ключевой регуляторный фактор в метаболическом перепрограммировании при различных злокачественных новообразованиях TRAP1 в метаболическом перепрограммировании в клетках глиобластомы может участвовать в различных механизмах. TRAP1 поддерживает фолдинг (процесс сворачивания белка) и стабильность митохондриальных комплексов OXPHOS II (субъединица B сукцинатдегидрогеназы (SDHB)) и IV (цитохром с-оксидаза II), способствуя росту опухоли. В условиях метаболического стресса, особенно в условиях недостатка питательных веществ и гипоксии, регуляция SDHB с помощью фолдинга белка, направленного на TRAP1, производит достаточно АТФ для удовлетворения потребностей энергетического метаболизма клеток глиобластомы. TRAP1 конкурентно может связываться с SDHB, а затем снижать активность SDH, что приведет к подавлению митохондриального дыхания и повышению внутриклеточной концентрации сукцината. Даже в нормоксических условиях накопление сукцината стабилизирует активность HIF-1α, а затем вызывает псевдогипоксию. HIF-1α не только способствует переключению метаболизма клеток глиобластомы по эффекту Варбурга, но также регулирует ЭМП, ангиогенез и другие процессы, способствующие возникновению и развитию глиобластомы. Таким образом, TRAP1 может привести к накоплению HIF-1α, ингибировав митохондриальное дыхание и способствуя переключению энергетического метаболизма с OXPHOS на аэробный гликолиз посредством взаимодействия с SDH (рис. 5) [36, 37].

Результаты Wu и др. показали, что нокдаун TRAP1 снизил жизнеспособность клеток глиобластомы, образование колоний, миграцию клеток и индуцировал апоптоз и остановку G2/M [38]. Анализ образования трубок с использованием матригеля с пониженным содержанием факторов роста использовался для проверки способности клеток глиобластомы развивать сосудистый фенотип. Эта способность согласуется с их васкулогенным поведением, выявленным у ксенотрансплантированных животных, процессом, известным как васкулогенная мимикрия [39]. Существует множество доказательств того, что васкулогенная мимикрия, опосредованная опухолевыми клетками, играет жизненно важную роль в развитии опухоли [39, 40]. Результаты исследования Wu и др. показали, что нокдаун TRAP1 снизил образование трубок клеток глиобластомы [38]. Более того, авторы показа-

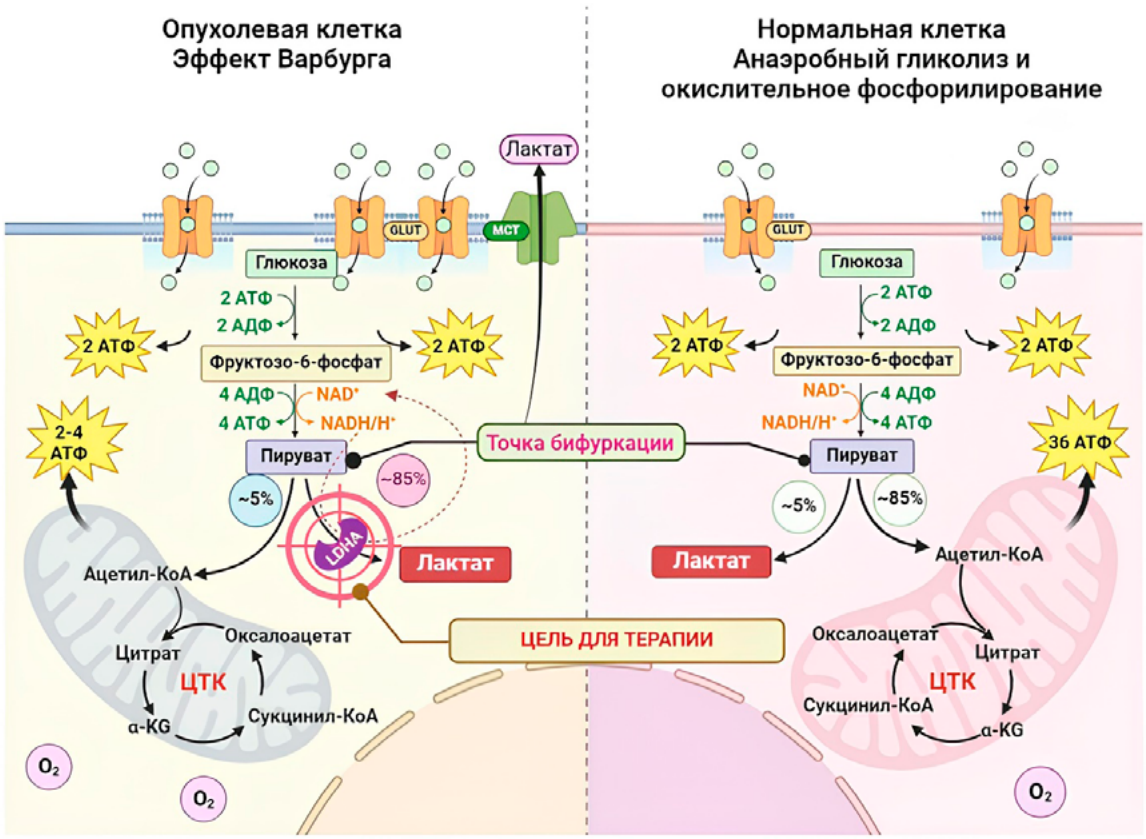

Рисунок 4. Метаболизм глюкозы в опухолевой клетке и анаэробный гликолиз и окислительное фосфорилирование (OXPHOS) в нормальной клетке. Клетки глиобластомы характеризуются повышенной скоростью гликолиза, обеспечивая энергетические потребности быстрорастущих опухолевых клеток, что приводит к увеличению выработки лактата

Figure 4. Glucose metabolism in tumor cells: anaerobic glycolysis and oxidative phosphorylation in normal cells. Glioblastoma cells exhibit an increased glycolytic rate to meet the energetic demands of rapidly proliferating tumor cells, leading to elevated lactate production

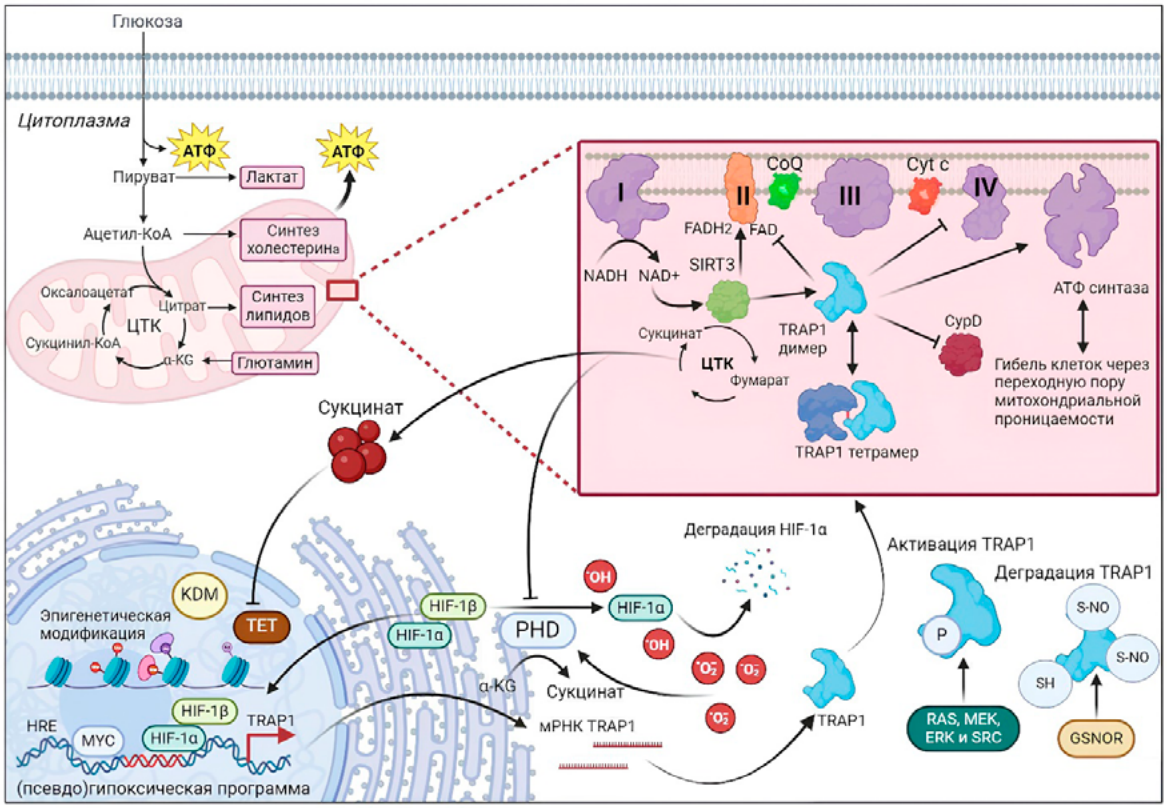

Рисунок 5. Регуляторные пути TRAP1 в опухолевой клетке
Figure 5. Regulatory pathways of TRAP1 in tumor cells

ли, что нокдаун TRAP1 ингибировал восстановление нейросфер и формирование вторичных нейросфер, а также усиливал терапевтический эффект темолозомида в культурах нейросфер глиобластомы. В целом, эти результаты подтверждают важную онкогенную роль TRAP1 в клетках глиобластомы и потенциальные синергические эффекты с темолозомидом, влияя либо на пролиферацию, апоптоз, либо на стволовость в опухоли. При этом известно, что пролиферирующие клетки используют аэробный гликолиз для содействия своему росту [33]. Метаболическое перепрограммирование все чаще признается ключевым требованием агрессивного поведения глиобластомы, сохраняющим фенотип ОСК и способствующим устойчивости к химиотерапии. Как сказано выше, ОСК являются важным элементом микроокружения глиобластомы. Чтобы способствовать развитию глиобластомы, ОСК должны обладать способностью модулировать микроокружение опухоли путем метаболического перепрограммирования [41]. В итоге инактивация TRAP1 может быть связана с усилением митохондриального дыхания и снижением гликолиза в клетках глиобластомы. Результаты этого исследования в совокупности показывают, что TRAP1 является основным регулятором аэробного гликолиза в клетках глиобластомы.

Таким образом, аберрантная экспрессия TRAP1 в злокачественных опухолях человека тесно коррелирует с его ролью в метаболическом перепрограммировании. Идентификация TRAP1 как критического фактора, регулирующего метаболическое переключение глиобластомы, может дать новое понимание терапии данного заболевания.

Избежание апоптоза

Клеточная смерть, в частности апоптоз, вероятно, является одной из наиболее широко изучаемых тем среди исследователей. Понимание апоптоза в условиях болезни очень важно, поскольку оно не только дает представление о патогенезе заболевания, но и может дать подсказки о том, как можно лечить болезнь. В опухоли происходит потеря баланса между делением клеток и смертью клеток, и клетки, которые должны были умереть, не получили сигналов для этого. При этом проблема может возникнуть на любом этапе путей апоптоза. Одним из примеров является подавление экспрессии генов — супрессоров опухолей, что приводит к снижению апоптоза и усилению роста и развития опухоли [42]. Апоптоз может быть как причиной проблемы, так и ее решением, поскольку многие исследовали ведут поиск новых препаратов, нацеленных на различные аспекты путей апоптоза. Таким образом, апоптоз играет важную роль как в прогрессировании, так и в лечении глиобластомы [43]. Участие митохондрий в гибели клеток опосредовано высвобождением цитохрома c. Длительное открытие mPTP во внутренней митохондриальной мембране инициирует ряд событий, которые приводят к высвобождению цитохрома c и апоптозу или некрозу. После открытия mPTP

частицы с массой менее 1500 Da, такие как ионы ($Ca2^+$, K^+ и H^+), вода и другие растворенные вещества, заполняют внутреннюю митохондриальную мембрану, и в итоге разрыв внешней митохондриальной мембраны. Последующий отток цитохрома с через скомпрометированную внешнюю митохондриальную мембрану в цитозоль индуцирует каскад каспазы. Это устойчивое открытие mPTP известно как переход митохондриальной проницаемости, и оно может быть вызвано несколькими механизмами, включая повышение уровня АФК, $Ca2^+$ или неорганического фосфата, а также снижение pH или истощение АТФ [44, 45].

Было исследовано, что инактивация TRAP1 вызывает открытие mPTP и высвобождение цитохрома с, а повышение уровня экспрессии TRAP1, вероятно, препятствует инициации апоптоза посредством двух различных, но потенциально перекрывающихся механизмов: регуляция триггеров, которые передают сигнал в mPTP, и прямое нарушение физического механизма открытия mPTP [46]. Было показано, что нокдаун TRAP1 приводит к повышенному накоплению АФК при окислительном стрессе, а сверхэкспрессия TRAP1 изолирует клетки от продукции АФК, опосредованной хелатированием $Fe2^+$ [47]. Эти эффекты, вероятно, являются следствием как прямой, так и косвенной роли TRAP1 в минимизации генерации АФК. TRAP1 является прямым регулятором OXPHOS посредством его регулирования комплексов II и IV и играет косвенную роль в инактивации существующих АФК, поскольку экспрессия TRAP1 связана с повышенным уровнем восстановленной формы антиоксиданта глутатиона [48]. Синтез АФК связан с перегрузкой митохондрий $Ca2^+$ и высвобождением цитохрома с, что впоследствии запускает открытие mPTP и гибель клеток. Как показано в исследовании Basit и др., повышенная экспрессия TRAP1 предотвращает апоптоз, уменьшает генерацию АФК и задерживает открытие mPTP в клетках меланомы [49]. Эти данные указывают на то, что TRAP1 защищает опухолевые клетки от окислительного повреждения и апоптоза, противодействуя генерации АФК.

Yin и др. обнаружили, что экспрессия стресс-индуцированного фосфопротеина1 (STIP1) в глиобластоме была выше, чем в нормальной мозговой ткани, но не было значительного увеличения экспрессии STIP1 в образцах глиом Grade 2-3 [50]. Различные исследования демонстрируют, что STIP1 влияет на множество клеточных процессов, включая пролиферацию, апоптоз и инвазию, а экспрессия STIP1 коррелирует с химиорезистентностью и неблагоприятным исходом у пациентов с различными типами рака, включая рак молочной железы, рак печени и рак яичников [51–53]. Более того, Yin и др. продемонстрировали, что снижение экспрессии TRAP1 в результате подавления STIP1 приводит к ингибированию пути Akt, что приводит к снижению пролиферации, повышению апоптоза и снижению инвазивности клеток глиобластомы. В совокупности эти наблюдения указывают на то, что TRAP1 участвует в апоптозе опухолевых клеток, способствуя прогрессированию глиобластомы.

TRAP1 и стволовые клетки глиобластомы

Стволовые клетки — это самообновляющиеся клетки, которые сохраняют способность к пролиферации, генерируя новые стволовые клетки и дочерние клетки, которые подвергаются дифференциации и пополняют пул функциональных клеток. Стволовые клетки плюрипотентны, а именно, они могут давать начало различным линиям дочерних клеток. Например, нейральная стволовая клетка может генерировать клетки, которые подвергаются дифференциации в нейроны, астроциты и олигодендроциты [54]. Аналогичным образом традиционная теория неопухолевых стволовых клеток определяет опухолевые стволовые клетки (ОСК) как небольшую субпопуляцию самообновляющихся злокачественных клеток, которые поддерживают низкий, но устойчивый уровень неограниченной пролиферации [55]. В настоящее время достаточно достоверно установлено, что ОСК участвуют в развитии глиобластомы и ответственны за такие ключевые события в прогрессировании, как инвазия, рецидив опухоли и метастазирование. Будучи более химио- и радиорезистентными, чем обычные опухолевые клетки глиобластомы, ОСК за счет своей низкой митотической активности могут выживать после химио- и радиотерапии и таким образом быть причиной рецидивов глиобластомы после лечения. Существует набор специфических признаков, характеризующих незначительную (но крайне опасную) фракцию клеток микроокружения глиобластомы как ОСК, и, конечно, известен набор молекулярных детерминант, определяющих такие признаки [56, 57].

Имеются данные о влиянии TRAP1 на стволовость (англ. stemness) в опухоли. Согласно данным Lettini и др., при колоректальном раке человека TRAP1 коэкспрессируется с маркерами стволовости и способствует развитию/поддержанию фенотипа ОСК путем активации сигнального пути Wnt/-катенина [58]. Этот механизм, способствующий стволовости в опухоли, был основан на опосредованной TRAP1 модуляции экспрессии лигандов Wnt и модификации катенина (убиквитинирование/фосфорилирование). Напротив, в других исследованиях, проведенных при раке яичников, снижение уровня экспрессии TRAP1 приводило к усилению инвазии и ЭПТ; такое несоответствие подразумевает, что активность TRAP1, связанная со стволовостью в опухоли, может кардинально различаться в различных типах опухолей [59, 60]. Однако активность TRAP1 в глиобластомах, по-видимому, способствует развитию стволовости в опухоли, где TRAP1 проявляет себя как онкоген. Было показано, что повышенная экспрессия TRAP1 необходима для пролиферации, миграции и образования нейросфер в клетках глиобластомы, а также для их устойчивости к химиотерапии темозоломидом, что было связано с метаболическим перепрограммированием, опосредованным TRAP1 [61]. В другом исследовании сообщалось, что кооперативное взаимодействие между митохондриальным TRAP1 и основной митохондриальной деацетилазой сиртуином-3 (SIRT3) в ОСК глиобластомы приводит к снижению продукции АФК и пластичности энергетического метаболизма в ОСК, тем самым способствуя их адаптации к гипок-

сии и дефициту питательных веществ и поддерживая фенотип ОСК [62]. Принимая во внимание, что миграция опухолевых клеток и образование сфероидов, устойчивость к химиотерапии, а также адаптивность к гипоксии и «энергетическому голоданию» являются отличительными чертами ОСК [63]. Описанная же выше активность TRAP1 в глиобластоме характеризует этот митохондриальный шаперон как один из драйверов развития стволовости в данном злокачественном новообразовании. Другими словами, SIRT3, который в основном локализуется в митохондриальном матриксе, играет важную роль в поддержании стволовости в глиобластоме посредством кооперативного взаимодействия с TRAP1 для модуляции митохондриального дыхания и окислительного стресса.

Существует другое недавнее исследование, направленное на дальнейшее выяснение конкретных механизмов, посредством которых SIRT3 влияет на стволовость в глиобластоме, включая то, служит ли SIRT3 субстратом аутофагии, и механизма деградации SIRT3 [64]. Авторы обнаружили, что SIRT3 обогащен в $CD133^+$ ОСК. Дальнейшие результаты показали, что в дополнение к стимулированию митохондриального дыхания и снижению окислительного стресса SIRT3 поддерживает стволовость в глиобластоме путем эпигенетической регуляции экспрессии CD133 через сукцинат. Что еще более важно, было обнаружено, что SIRT3 деградирует через путь аутофагии-лизосомы во время дифференцировки ОСК в объемные клетки глиобластомы. Выживание ОСК в значительной степени зависит от глутамина, и в этих клетках в результате было выяснено, что лишение глутамина запускает аутофагическую деградацию SIRT3, чтобы ограничить экспрессию CD133, тем самым нарушая стволовость в глиобластоме. На основе данных результатов авторы предположили, что ограничение глутамина для запуска аутофагической деградации SIRT3 предлагает стратегию устранения ОСК, которая в сочетании с другими методами лечения может быть применена против глиобластомы. TRAP1-опосредованное перепрограммирование энергетического метаболизма в опухоли может играть особенно важную роль в гипоксических (слабо васкуляризированных) зонах солидных опухолей, местах, где индуцируется ЭМП и происходит генерация ОСК.

Ингибиторы TRAP1

Большинство ингибиторов семейства HSP90 конкурентно связываются с N-концевым АТФ-карманом. Этот способ действия был использован для создания первого набора ингибиторов для TRAP1, домен АТФазы которого имеет гомологию с другими членами семейства HSP90. Однако, поскольку митохондриальная мембрана непроницаема для традиционных ингибиторов HSP90, для того чтобы эти ингибиторы достигли митохондриального матрикса, необходимо было добавить митохондриальную нацеливающую часть, такую как от одного до четырех тандемных повторов циклического гуанидия или трифенилфосфония (TPP) [65, 66]. Наиболее широко используемыми ингибиторами TRAP1 являются гамитринибы, малые молекулы, состоящие из ингибитора HSP90 17-аллиламино-17-деметоксигелданамицина (17-AAG), присоединенного к митохондриально-нацеленной части, такой как циклические гуанидиновые повторы или TPP [67]. Эти гамитринибы наглядно использовались в терапии рака простаты, рака толстой кишки, меланомы, рака шейки матки, рака яичников, рака молочной железы и глиобластомы [67–70]. Гамитринибы нарушают антиапоптотические эффекты TRAP1, о чем свидетельствует снижение потенциала митохондриальной мембраны и повышенное высвобождение цитохрома c.

Кроме того, эти данные подчеркивают важность понимания эффекторов TRAP1 для идентификации потенциальных комбинированных методов лечения глиобластомы для усиления ингибирования сигнальных путей, опосредованных TRAP1. В текущем режиме комплексной терапии химиотерапия играет незаменимую роль, и темолозомид как эффективный химиотерапевтический агент, подтвержденный крупномасштабными клиническими испытаниями, остается доминирующим препаратом для химиотерапии глиобластом. Однако длительная химиотерапия темолозомидом приводит к развитию резистентности, что является важным фактором, влияющим на эффективность препарата. Поэтому существует острая необходимость в разработке соответствующих адъювантных препаратов для комбинации с темолозомидом для повышения чувствительности и снижения резистентности. Wang и др. обнаружили, что темолозомил индуцирует апоптоз клеточных линий глиобластомы SHG44, U251-MG и U87-MG, активируя p53 и одновременно подавляя митофагию и усиливая слияние митохондрий [61].

Последнее может происходить для компенсации дефекта, вызванного подавленной митофагией. В последующем подавление функции TRAP1 гамитриниб трифенилфосфонием (G-TPP) нарушило этот компенсаторный механизм, индуцируя mPTP, что привело к всплеску образования АФК и сенсибилизации клеток глиобластомы к эффектам лечения темолозомида. В другом исследовании Ngyen и др. на основе скрининга лекарственных препаратов сделали интригующее открытие, что ингибиторы гистондеацетилазы (HDAC) могут усиливать терапевтическую эффективность гамитриниба при комбинированной терапии глиобластомы [71]. Авторы установили эту концепцию, продемонстрировав, что глобальные (панобиностат) и селективные (ромидепсин) ингибиторы HDAC в сочетании с гамитринибом синергически снижали жизнеспособность клеточной линии глиобластомы U87, LN229 и T98G. Учитывая, что гамитриниб, как известно, вмешивается в электронно-транспортную цепь, авторы исследования предположили, что гамитриниб и его мишень TRAP1 могут помешать активации дыхания опухоли, вызванной ингибитором HDAC.

В соответствии с этим представлением результаты данного исследования продемонстрировали, что гамитриниб ослабил повышенное дыхание клеток глиобластомы, вызванное панобиностатом. Кроме того, авторы подтвердили участие про-апоптотического белка Bcl-2

в комбинации данных лекарств. В результате комбинация препаратов гамитриниба и ромидеспина вызвала увеличение экспрессии Bcl-2. Комбинированное ингибирование TRAP1 и HDACs является потенциально новой стратегией борьбы с резистентными злокачественными новообразованиями, такими как глиобластома. Авторы раскрыли механизм, который связан с метаболизмом опухолевых клеток, интегрированным ответом на стресс и модуляцией членов семейства Bcl-2, что в целом привело к индукции апоптоза.

ЗАКЛЮЧЕНИЕ И ПЕРСПЕКТИВЫ

Несмотря на растущие знания об TRAP1 в онкогенезе глиобластомы, все еще есть нерешенные проблемы, которые требуют дальнейшего изучения. Во-первых, крайне важно оценить потенциальную значимость активности АТФазы для функции TRAP1. Это связано с тем, что предыдущие исследования продемонстрировали, что TRAP1, даже в каталитически неактивном состоянии, способен выполнять свою роль и обращать вспять митохондриальную дисфункцию при некоторых видах злокачественных новообразований. Во-вторых, что касается того, как TRAP1 регулирует опухолеобразование и резистентность к терапии на молекулярном уровне, наше познание все еще ограничено. Тем не менее результаты приведенных исследований демонтируют, что TRAP1 является онкогеном при глиобластоме (рис. 6).

В будущем мы можем больше сосредоточиться на молекулярных функциональных механизмах и связанных сигнальных путях с TRAP1. Кроме того, учитывая отсутствие клинического успеха, наблюдаемого у многочисленных ингибиторов TRAP1, может быть разумным изучить возможность разработки стратегии для одновременного нарушения пула TRAP1, чтобы оценить их совместную эффективность при глиобластоме. Метаболическое ремоделирование/перепрограммирование является общей стратегией выживания опухолевых клеток, подходящей как для адаптации к враждебным средам, так и для устойчивости к противоопухолевым препаратам. Это приводит к связи между химиорезистентностью и метаболической зависимостью, которая сама по себе представляет многообещающую терапевтическую мишень. Таким образом, нацеливание на метаболические сети глиобластомы, а не на отдельные биомолекулы, становится новой стратегией для эффективных терапевтических подходов как в виде отдельных, так и в составе комбинированной терапии.

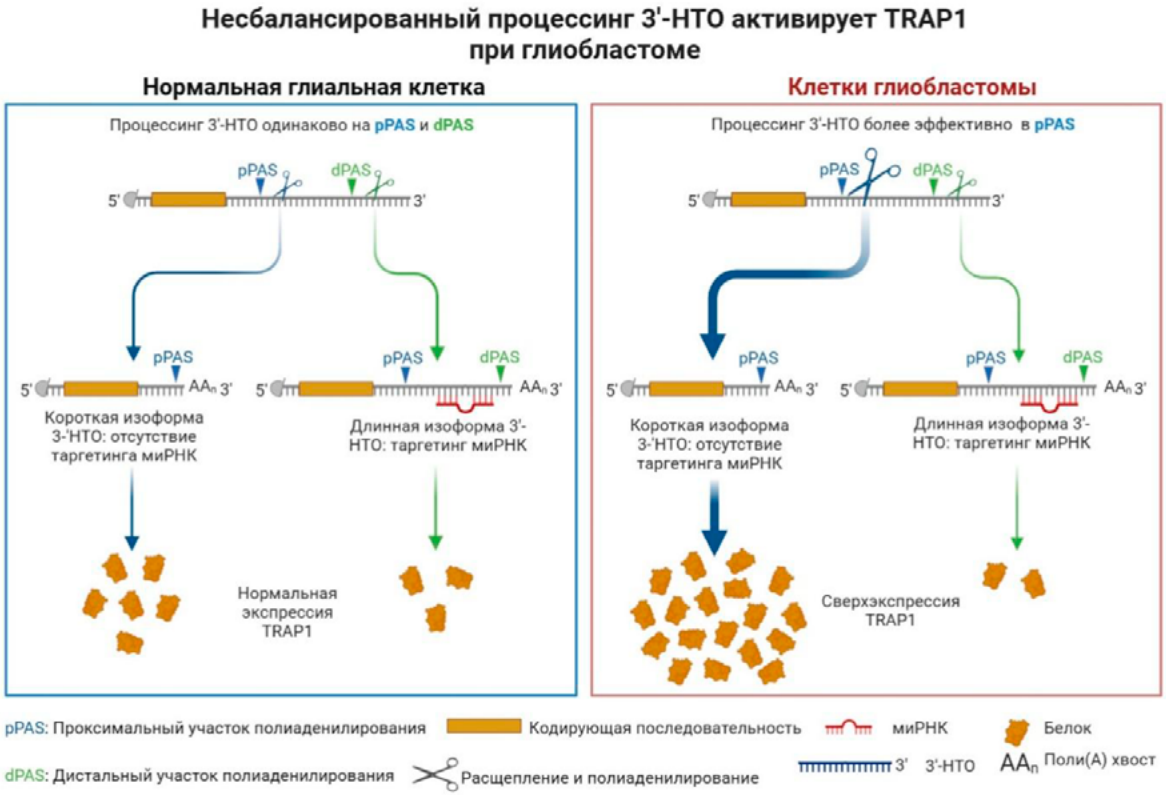

Рисунок 6. Активация TRAP1 при глиобластоме. 3′ — нетранслируемые области (3′-НТО) TRAP1 как онкогена с двумя сайтами полиаденилирования (PAS) могут быть альтернативно расщеплены и полиаденилированы в проксимальной (P) или дистальной (D) PAS, что приводит к короткой или длинной изоформе соответственно. Экспрессия белка из длинной изоформы ограничена нацеливанием микроРНК (миРНК). Обычно 3′-НТО одинаково обрабатываются при обоих проходах, что приводит к сбалансированной продукции TRAP1. При глиобластоме 3′-НТГ получают преимущественно в PPA, вызывая сверхэкспрессию белка TRAP1, лежащую в основе активации онкогена

Figure 6. Activation of TRAP1 in glioblastoma. 3′ — untranslated regions (3′-HTO) of TRAP1, functioning as an oncogene, possess two polyadenylation sites (PAS) that can be alternatively cleaved and polyadenylated at the proximal (P) or distal (D) PAS, resulting in the formation of short or long isoforms, respectively. The expression of the protein from the long isoform is regulated through the targeting of microRNAs (миРНК). Typically, the 3′-HTOs are processed uniformly during both transcriptional pathways, leading to a balanced production of TRAP1. However, in glioblastoma, 3′-HTOs are primarily obtained from PPA, resulting in the overexpression of TRAP1 protein, which underlies the activation of oncogene

Ингибиторы TRAP1 продемонстрировали способность эффективно контролировать рост клеток глибластомы как *in vitro*, так и *in vivo*. Существует несколько ингибиторов TRAP1, таких как гамитринибы, которые были успешно разработаны для воздействия на митохондрии клеток глиобластомы. Между тем, синтез и исследование новых ингибиторов TRAP1 также продолжаются. Более того, ингибиторы TRAP1 обладают потенциалом избирательно накапливаться в митохондриях опухолевых клеток и ограничивать токсичность для нормальных тканей. Еще одной перспективной областью исследований является сочетание ингибиторов TRAP1 с другими методами лечения глиобластомы. Недавние исследования показали, что ингибиторы TRAP1 могут повышать эффективность других методов лечения, таких как химиотерапия, лучевая терапия и иммунотерапия. Объединение этих методов лечения может привести к более эффективным схемам лечения с меньшей токсичностью и лучшими результатами для пациентов. Однако, несмотря на то что доклинические испытания постоянно демонстрируют осуществимость и универсальную применимость ингибиторов TRAP1, клинических испытаний на людях по-прежнему недостаточно. Необходимы дальнейшие исследования, чтобы убедиться в возможности применения этих ингибиторов перед их испытаниями на людях.

СПИСОК ЛИТЕРАТУРЫ / REFERENCES

1 Lan Z., Li X., Zhang X. Glioblastoma: An Update in Pathology, Molecular Mechanisms and Biomarkers. Int j mol sci. 2024;25(5):3040. DOI: 10.3390/ijms25053040

2 Read R.D., Tapp Z.M., Rajappa P., Hambardzumyan D. Glioblastoma microenvironment-from biology to therapy. Genes dev. 2024;38(9–10):360–79. DOI: 10.1101/gad.351427.123

3 Masgras I., Laquatra C., Cannino G., Serapian S.A., Colombo G., et al. The molecular chaperone TRAP1 in cancer: From the basics of biology to pharmacological targeting. Semin cancer biol. 2021;76:45–53. DOI: 10.1016/j.semcancer.2021.07.002

4 Kang S., Kang B.H. Structure, Function, and Inhibitors of the Mitochondrial Chaperone TRAP1. J med chem. 2022;65(24):16155–72. DOI: 10.1021/acs.jmedchem.2c01633

5 Yang J., Shay C., Saba N.F., Teng Y. Cancer metabolism and carcinogenesis. Exp hematol oncol. 2024;13(1):10. DOI: 10.1186/s40164-024-00482-x

6 Li X.T., Li Y.S., Shi Z.Y., Guo X.L. New insights into molecular chaperone TRAP1 as a feasible target for future cancer treatments. Life sci. 2020;254:117737. DOI: 10.1016/j.lfs.2020.117737

7 Albakova Z., Mangasarova Y., Albakov A., Gorenkova L. HSP70 and HSP90 in Cancer: Cytosolic, Endoplasmic Reticulum and Mitochondrial Chaperones of Tumorigenesis. Front Oncol. 2022;12:829520. DOI: 10.3389/fonc.2022.829520. Erratum in: Front Oncol. 2023;13:1210051. DOI: 10.3389/fonc.2023.1210051

8 Kontomanolis E.N., Koutras A., Syllaios A., Schizas D., Mastoraki A., Garmpis N., et al. Role of Oncogenes and Tumor-suppressor Genes in Carcinogenesis: A Review. Anticancer res. 2020;40(11):6009–15. DOI: 10.21873/anticanres.14622

9 Hnisz D., Weintraub A.S., Day D.S., Valton A.L., Bak R.O., Li CH., et al. Activation of proto-oncogenes by disruption of chromosome neighborhoods. Science. 2016;351(6280):1454–8. DOI: 10.1126/science.aad9024

10 Brown G. Oncogenes, Proto-Oncogenes, and Lineage Restriction of Cancer Stem Cells. Int J Mol Sci. 2021;22(18):9667. DOI: 10.3390/ijms22189667

11 Hui-Ying X., Da-Hong Z., Li-Juan J., Xiao-Jie L. Anticancer Opportunity Created by Loss of Tumor Suppressor Genes. Technol cancer res treat. 2016;15(6):729–31. DOI: 10.1177/1533034615604798

12 Matassa D.S., Agliarulo I., Avolio R., Landriscina M., Esposito F. TRAP1 Regulation of Cancer Metabolism: Dual Role as Oncogene or Tumor Suppressor. Genes (Basel). 2018;9(4):195. DOI: 10.3390/genes9040195

13 Lisanti S., Garlick D.S., Bryant K.G., Tavecchio M., Mills G.B., Lu Y., et al. Transgenic Expression of the Mitochondrial Chaperone TNFR-associated Protein 1 (TRAP1) Accelerates Prostate Cancer Development. J biol chem. 2016;291(48):25247–54. DOI: 10.1074/jbc.M116.745950

14 Pak M.G., Koh H.J., Roh M.S. Clinicopathologic significance of TRAP1 expression in colorectal cancer: a large scale study of human colorectal adenocarcinoma tissues. Diagn pathol. 2017;12(1):6. DOI: 10.1186/s13000-017-0598-3

15 Zhang B., Wang J., Huang Z., Wei P., Liu Y., Hao J., et al. Aberrantly upregulated TRAP1 is required for tumorigenesis of breast cancer. Oncotarget. 2015;6(42):44495–508. DOI: 10.18632/oncotarget.6252

16 Vartholomaiou E., Madon-Simon M., Hagmann S., Mühlebach G., Wurst W., Floss T., et al. Cytosolic Hsp90α and its mitochondrial isoform Trap1 are differentially required in a breast cancer model. Oncotarget. 2017;8(11):17428–42. DOI: 10.18632/oncotarget.15659

17 Maddalena F., Sisinni L., Lettini G., Condelli V., Matassa D.S., Piscazzi A., et al. Resistance to paclitxel in breast carcinoma cells requires a quality control of mitochondrial antiapoptotic proteins by TRAP1. Mol oncol. 2013;7(5):895–906. DOI: 10.1016/j.molonc.2013.04.009

18 Condelli V., Piscazzi A., Sisinni L., Matassa D.S., Maddalena F., et al. TRAP1 is involved in BRAF regulation and downstream attenuation of ERK phosphorylation and cell-cycle progression: a novel target for BRAF-mutated colorectal tumors. Cancer Res. 2014;74(22):6693–704. DOI: 10.1158/0008-5472.CAN-14-1331

19 Masgras I., Ciscato F., Brunati A.M., Tibaldi E., Indraccolo S., Curtarello M., et al. Absence of Neurofibromin Induces an Oncogenic Metabolic Switch via Mitochondrial ERK-Mediated Phosphorylation of the Chaperone TRAP1. Cell Rep. 2017;18(3):659–72. DOI: 10.1016/j.celrep.2016.12.056

20 Bruno G., Li Bergolis V., Piscazzi A., Crispo F., Condelli V., Zoppoli P., et al. TRAP1 regulates the response of colorectal cancer cells to hypoxia and inhibits ribosome biogenesis under conditions of oxygen deprivation. Int J Oncol. 2022;60(6):79. DOI: 10.3892/ijo.2022.5369

21 Serwetnyk M.A., Blagg B.S.J. The disruption of protein-protein interactions with co-chaperones and client substrates as a strategy towards Hsp90 inhibition. Acta pharm sin B. 2021;11(6):1446–68. DOI: 10.1016/j.apsb.2020.11.015

22 Rasola A., Neckers L., Picard D. Mitochondrial oxidative phosphorylation TRAP(1)ped in tumor cells. Trends Cell Biol. 2014;24(8):455–63. DOI: 10.1016/j.tcb.2014.03.005

23 Tsai H.Y., Bronner M.P., March J.K., Valentine J.F., Shroyer N.F., Lai L.A., et al. Metabolic targeting of NRF2 potentiates the efficacy of the TRAP1 inhibitor G-TPP through reduction of ROS detoxification in colorectal cancer. Cancer Lett. 2022;549:215915. DOI: 10.1016/j.canlet.2022.215915

24 Zhang X., Dong Y., Gao M., Hao M., Ren H., Guo L., et al. Knockdown of TRAP1 promotes cisplatin-induced apoptosis by promoting the ROS-dependent mitochondrial dysfunction in lung cancer cells. Mol Cell Biochem. 2021;476(2):1075–82. DOI: 10.1007/s11010-020-03973-7

25 Jin Y., Murata H., Sakaguchi M., Kataoka K., Watanabe M., Nasu Y., et al. Partial sensitization of human bladder cancer cells to a gene-therapeutic adenovirus carrying REIC/Dkk-3 by downregulation of BRPK/PINK1. Oncol Rep. 2012;27(3):695–9. DOI: 10.3892/or.2011.1543

26 Annunziata C., Buonaguro L., Buonaguro F.M., Tornesello M.L. Characterization of the human papillomavirus (HPV) integration sites into genital cancers. Pathol oncol res. 2012;18(4):803–8. DOI: 10.1007/s12253-012-9507-y

27 Nicolas E., Demidova E.V., Iqbal W., Serebriiskii I.G., Vlasenkova R., Ghatalia P., et al. Interaction of germline variants in a family with a history of early-onset clear cell renal cell carcinoma. Mol Genet Genomic Med. 2019;7(3):e556. DOI: 10.1002/mgg3.556

28 Aust S., Bachmayr-Heyda A., Pateisky P., Tong D., Darb-Esfahani S., Denkert C., et al. Role of TRAP1 and estrogen receptor alpha in patients with ovarian cancer -a study of the OVCAD consortium. Mol Cancer. 2012;11:69. DOI: 10.1186/1476-4598-11-69

29 Amoroso M.R., Matassa D.S., Agliarulo I., Avolio R., Lu H., Sisinni L., et al. TRAP1 downregulation in human ovarian cancer enhances invasion and epithelial-mesenchymal transition. Cell Death Dis. 2016;7(12):e2522. DOI: 10.1038/cddis.2016.400

30 Ye L., Jiang Y., Zhang M. Crosstalk between glucose metabolism, lactate production and immune response modulation. Cytokine growth factor rev. 2022;68:81–92. DOI: 10.1016/j.cytogfr.2022.11.001

31 Park J.H., Pyun W.Y., Park H.W. Cancer Metabolism: Phenotype, Signaling and Therapeutic Targets. Cells. 2020;9(10):2308. DOI: 10.3390/cells9102308

32 Lu E., Gareev I., Yuan C., Liang Y., Sun J., Chen X., et al. The Mechanisms of Current Platinum Anticancer Drug Resistance in the Glioma. Curr pharm des. 2022;28(23):1863–9. DOI: 10.2174/1381612828666220607105746

33 Beylerli O., Sufianova G., Shumadalova A., Zhang D., Gareev I. MicroRNAs-mediated regulation of glucose transporter (GLUT) expression in glioblastoma. Noncoding RNA Res. 2022;7(4):205–11. DOI: 10.1016/j.ncrna.2022.09.001

34 Gareev I., Beylerli O., Liang Y., Xiang H., Liu C., Xu X., et al. The Role of MicroRNAs in Therapeutic Resistance of Malignant Primary Brain Tumors. Front cell dev biol. 2021;9:740303. DOI: 10.3389/fcell.2021.740303

35 Zhang R., Wang C., Zheng X., Li S., Zhang W., Kang Z., et al. Warburg effect-related risk scoring model to assess clinical significance and immunity characteristics of glioblastoma. Cancer Med. 2023;12(21):20639–54. DOI: 10.1002/cam4.6627

36 Wengert L.A., Backe S.J., Bourboulia D., Mollapour M., Woodford M.R. TRAP1 Chaperones the Metabolic Switch in Cancer. Biomolecules. 2022;12(6):786. DOI: 10.3390/biom12060786

37 Ramkumar B., Dharaskar S.P., Mounika G., Paithankar K., Sreedhar A.S. Mitochondrial chaperone, TRAP1 as a potential pharmacological target to combat cancer metabolism. Mitochondrion. 2020;50:42–50. DOI: 10.1016/j.mito.2019.09.011

38 Wu J., Liu Y., Cho K., Dong X., Teng L., Han D., et al. Downregulation of TRAP1 sensitizes glioblastoma cells to temozolomide chemotherapy through regulating metabolic reprogramming. Neuroreport. 2016;27(3):136–44. DOI: 10.1097/WNR.0000000000000513

39 Luo Q., Wang J., Zhao W., Peng Z., Liu X., Li B., et al. Vasculogenic mimicry in carcinogenesis and clinical applications. J hematol oncol. 2020;13(1):19. DOI: 10.1186/s13045-020-00858-6

40 Wei X., Chen Y., Jiang X., Peng M., Liu Y., Mo Y., et al. Mechanisms of vasculogenic mimicry in hypoxic tumor microenvironments. Mol Cancer. 2021;20(1):7. DOI: 10.1186/s12943-020-01288-1

41 Calinescu A.A., Kauss M.C., Sultan Z., Al-Holou W.N., O'Shea S.K. Stem cells for the treatment of glioblastoma: a 20-year perspective. CNS Oncol. 2021;10(2):CNS73. DOI: 10.2217/cns-2020-0026

42 Dome A., Dymova M., Richter V., Stepanov G. Post-Transcriptional Modifications of RNA as Regulators of Apoptosis in Glioblastoma. Int j mol sci. 2022;23(16):9272. DOI: 10.3390/ijms23169272

43 Li W., Xu X. Advances in mitophagy and mitochondrial apoptosis pathway-related drugs in glioblastoma treatment. Front Pharmacol. 2023;14:1211719. DOI: 10.3389/fphar.2023.1211719

44 Adebayo M., Singh S., Singh A.P., Dasgupta S. Mitochondrial fusion and fission: The fine-tune balance for cellular homeostasis. FASEB J. 2021;35(6):e21620. DOI: 10.1096/fj.202100067R

45 Bock F.J., Tait SWG. Mitochondria as multifaceted regulators of cell death. Nat Rev Mol Cell Biol. 2020;21(2):85–100. DOI: 10.1038/s41580-019-0173-8

46 Matassa D.S., Amoroso M.R., Maddalena F., Landriscina M., Esposito F. New insights into TRAP1 pathway. Am j cancer res. 2012;2(2):235–48.

47 Im C.N., Lee J.S., Zheng Y., Seo J.S. Iron chelation study in a normal human hepatocyte cell line suggests that tumor necrosis factor receptor-associated protein 1 (TRAP1) regulates production of reactive oxygen species. J cell biochem. 2007;100(2):474–86. DOI: 10.1002/jcb.21064

48 Liu J., Ren Z., Yang L., Zhu L., Li Y., Bie C et al. The NSUN5-FTH1/FTL pathway mediates ferroptosis in bone marrow-derived mesenchymal stem cells. Cell Death Discov. 2022;8(1):99. DOI: 10.1038/s41420-022-00902-z

49 Basit F., van Oppen L.M., Schöckel L., Bossenbroek H.M., van Emst-de Vries S.E., Hermeling J.C., et al. Mitochondrial complex I inhibition triggers a mitophagy-dependent ROS increase leading to necroptosis and ferroptosis in melanoma cells. Cell Death Dis. 2017;8(3):e2716. DOI: 10.1038/cddis.2017.133

50 Yin H., Deng Z., Li X., Li Y., Yin W., Zhao G., et al. Down-regulation of STIP1 regulate apoptosis and invasion of glioma cells via TRAP1/AKT signaling pathway. Cancer Genet. 2019;237:1–9. DOI: 10.1016/j.cancergen.2019.05.006

51 Zhang S., Shao J., Su F. Prognostic significance of STIP1 expression in human cancer: A meta-analysis. Clin Chim Acta. 2018;486:168–76. DOI: 10.1016/j.cca.2018.07.037

52 Lin C.Y., Chen S.H., Tsai C.L., Tang Y.H., Wu K.Y., Chao A. Intracellular targeting of STIP1 inhibits human cancer cell line growth. Transl cancer res. 2021;10(3):1313–23. DOI: 10.21037/tcr-20-3333

53 Cheng F., Zhao J., Fooksa M., Zhao Z. A network-based drug repositioning infrastructure for precision cancer medicine through targeting significantly mutated genes in the human cancer genomes. J am med inform assoc. 2016;23(4):681–91. DOI: 10.1093/jamia/ocw007

54 Zakrzewski W., Dobrzyński M., Szymonowicz M., Rybak Z. Stem cells: past, present, and future. Stem Cell Res Ther. 2019;10(1):68. DOI: 10.1186/s13287-019-1165-5

55 Lytle N.K., Barber A.G., Reya T. Stem cell fate in cancer growth, progression and therapy resistance. Nat Rev Cancer. 2018;18(11):669–80. DOI: 10.1038/s41568-018-0056-x

56 Sloan A.R., Silver D.J., Kint S., Gallo M., Lathia J.D. Cancer stem cell hypothesis 2.0 in glioblastoma: Where are we now and where are we going? Neuro oncol. 2024;26(5):785–95. DOI: 10.1093/neuonc/noae011

57 Ramar V., Guo S., Hudson B., Liu M. Progress in Glioma Stem Cell Research. Cancers (Basel). 2023;16(1):102. DOI: 10.3390/cancers16010102

58 Lettini G., Sisinni L., Condelli V., Matassa D.S., Simeon V., Maddalena F., et al. TRAP1 regulates stemness through Wnt/β-catenin pathway in human colorectal carcinoma. Cell Death Differ. 2016;23(11):1792–803. DOI: 10.1038/cdd.2016.67

59 Amoroso M.R., Matassa D.S., Agliarulo I., Avolio R., Maddalena F., et al. Stress-Adaptive Response in Ovarian Cancer Drug Resistance: Role of TRAP1 in Oxidative Metabolism-Driven Inflammation. Adv Protein Chem Struct Biol. 2017;108:163–98. DOI: 10.1016/bs.apcsb.2017.01.004

60 Matassa D.S., Amoroso M.R., Lu H., Avolio R., Arzeni D., Procaccini C., et al. Oxidative metabolism drives inflammation-induced platinum resistance in human ovarian cancer. Cell Death Differ. 2016;23(9):1542–54. DOI: 10.1038/cdd.2016.39

61 Wang N., Zhu P., Huang R., Sun L., Dong D., Gao Y. Suppressing TRAP1 sensitizes glioblastoma multiforme cells to temozolomide. Exp ther med. 2021;22(5):1246. DOI: 10.3892/etm.2021.10681

62 Park H.K., Hong J.H., Oh Y.T., Kim S.S., Yin J., Lee A.J., et al. Interplay between TRAP1 and Sirtuin-3 Modulates Mitochondrial Respiration and Oxidative Stress to Maintain Stemness of Glioma Stem Cells. Cancer Res. 2019;79(7):1369–82. DOI: 10.1158/0008-5472.CAN-18-2558

63 Lin W., Huang L., Li Y., Fang B., Li G., Chen L., et al. Mesenchymal Stem Cells and Cancer: Clinical Challenges and Opportunities. Biomed Res Int. 2019;2019:2820853. DOI: 10.1155/2019/2820853

64 Xing Z., Jiang X., Chen Y., Wang T., Li X., Wei X., et al. Glutamine deprivation in glioblastoma stem cells triggers autophagic SIRT3 degradation to epigenetically restrict CD133 expression and stemness. Apoptosis. 2024;29(9–10):1619–31. DOI: 10.1007/s10495-024-02003-x

65 Merfeld T., Peng S., Keegan B.M., Crowley V.M., Brackett C.M., Gutierrez A., et al. Elucidation of novel TRAP1-Selective inhibitors that regulate mitochondrial processes. Eur J Med Chem. 2023;258:115531. DOI: 10.1016/j.ejmech.2023.115531

66 Seo Y.H. Organelle-specific Hsp90 inhibitors. Arch Pharm Res. 2015;38(9):1582–90. DOI: 10.1007/s12272-015-0636-1

67 Wei S., Yin D., Yu S., Lin X., Savani M.R., Du K., et al. Antitumor Activity of a Mitochondrial-Targeted HSP90 Inhibitor in Gliomas. Clin Cancer Res. 2022;28(10):2180–95. DOI: 10.1158/1078-0432.CCR-21-0833

68 Kang B.H., Siegelin M.D., Plescia J., Raskett C.M., Garlick D.S., Dohi T., et al. Preclinical characterization of mitochondria-targeted small molecule hsp90 inhibitors, gamitrinibs, in advanced prostate cancer. Clin cancer res. 2010;16(19):4779–88. DOI: 10.1158/1078-0432.CCR-10-1818

69 Caino M.C., Altieri D.C. Molecular Pathways: Mitochondrial Reprogramming in Tumor Progression and Therapy. Clin cancer res. 2016;22(3):540–5. DOI: 10.1158/1078-0432.CCR-15-0460

70 Soga S., Akinaga S., Shiotsu Y. Hsp90 inhibitors as anti-cancer agents, from basic discoveries to clinical development. Curr Pharm Des. 2013;19(3):366–76. DOI: 10.2174/138161213804143617

71 Nguyen T.T.T., Zhang Y., Shang E., Shu C., Quinzii C.M., Westhoff M.A., et al. Inhibition of HDAC1/2 Along with TRAP1 Causes Synthetic Lethality in Glioblastoma Model Systems. Cells. 2020;9(7):1661. DOI: 10.3390/cells9071661

CC BY 4.0

https://doi.org/10.24060/2076-3093-2024-14-4-382-387

Check for updates

Гипонатриемия у нейрохирургических пациентов

*О.А. Бейлерли[1, *], А.А. Бухвостов[2]*

[1]Центральная научно-исследовательская лаборатория, Башкирский государственный медицинский университет, Россия, Республика Башкортостан, Уфа
[2]Российский национальный исследовательский медицинский университет им. Н.И. Пирогова, Россия, Москва

*** Контакты:** Бейлерли Озал Арзуман оглы, e-mail: obeylerli@mail.ru

Бейлерли Озал Арзуман оглы — *к.м.н., старший научный сотрудник, orcid.org/0000-0002-6149-5460*

Бухвостов Александр Александрович — *к.б.н., доцент, кафедра медицинских нанобиотехнологий МБФ, orcid.org/0000-0002-1488-6290*

Аннотация

Гипонатриемия является частым и потенциально опасным нарушением электролитного баланса у нейрохирургических пациентов, особенно после черепно-мозговых травм (ЧМТ), субарахноидальных кровоизлияний (САК), опухолей мозга и хирургических вмешательств на гипофизе. В этой статье рассмотрены основные причины и патофизиология гипонатриемии, включая синдром неадекватной секреции антидиуретического гормона (СНСАДГ), центральную надпочечниковую недостаточность и синдром церебральной потери соли (СЦПС). Представлены дифференциальные диагностические подходы для правильного определения причин гипонатриемии, а также терапевтические стратегии, включая инфузии гипертонического раствора натрия, заместительную терапию гидрокортизоном и применение антагонистов рецепторов вазопрессина. Описаны потенциальные осложнения при слишком быстрой коррекции уровня натрия, такие как осмотический демиелинизирующий синдром (ОДС). Статья подчеркивает важность точной диагностики и своевременного лечения для улучшения исходов пациентов и минимизации риска осложнений.

Ключевые слова: гипонатриемия, нейрохирургические пациенты, синдром неадекватной секреции антидиуретического гормона, синдром церебральной потери соли, надпочечниковая недостаточность

Информация о конфликте интересов. Конфликт интересов отсутствует.
Информация о спонсорстве. Данная работа не финансировалась.
Вклад авторов. Все авторы внесли эквивалентный вклад в подготовку публикации.

Для цитирования: Бейлерли О.А., Бухвостов А.А. Гипонатриемия у нейрохирургических пациентов. Креативная хирургия и онкология. 2024;14(4):382–387. https://doi.org/10.24060/2076-3093-2024-14-4-382-387

Поступила в редакцию: 16.10.2024
Поступила после рецензирования и доработки: 19.11.2024
Принята к публикации: 20.11.2024

Hyponatremia in Neurosurgical Patients

Ozal A. Beylerli[1,], Alexander A. Bukhvostov[2]*

[1]Central Research Laboratory, Bashkir State Medical University, Ufa, Russian Federation
[2]N.I. Pirogov Russian National Research Medical University, Moscow, Russia

***Correspondence to:** Ozal A. Beylerli, e-mail: obeylerli@mail.ru

Ozal A. Beylerli — *Cand. Sci. (Med.), Senior Researcher, orcid.org/0000-0002-6149-5460*

Alexander A. Bukhvostov — *Cand. Sci. (Biol.), Assoc. Prof., Department of Medical Nanobiotechnology, Faculty of Biomedical, orcid.org/0000-0002-1488-6290*

Abstract

Hyponatremia refers to a common and potentially dangerous electrolyte imbalance observed in neurosurgical patients, particularly following traumatic brain injuries, subarachnoid hemorrhages, brain tumors, and pituitary surgeries. The paper discusses primary causes and pathophysiology of hyponatremia, including the syndrome of inappropriate secretion of antidiuretic hormone, central adrenal insufficiency, and cerebral salt wasting syndrome. The paper presents differential diagnostic approaches for accurately identifying the underlying causes of hyponatremia, as well as therapeutic strategies that include hypertonic sodium solution infusions, hydrocortisone replacement therapy, and the use of vasopressin receptor antagonists. The study delineates the potential complications associated with overly rapid correction of sodium levels, such as osmotic demyelination syndrome. It emphasizes the importance of accurate diagnosis and timely treatment to enhance patient outcomes and minimize the risk of complications.

Keywords: hyponatremia, neurosurgical patients, syndrome of inappropriate secretion of antidiuretic hormone, cerebral salt wasting syndrome, adrenal insufficiency

Conflict of interest. The authors declare no conflict of interest.
Sponsorship data. This work is not funded.
Author contributions. The authors contributed equally to this article.

For citation: Beylerli O.A., Bukhvostov A.A. Hyponatremia in neurosurgical patients. Creative Surgery and Oncology. 2024;14(4):382–387. https://doi.org/10.24060/2076-3093-2024-14-4-382-387

Received: 16.10.2024
Revised: 19.11.2024
Accepted: 20.11.2024

ВВЕДЕНИЕ

Гипонатриемия, определяемая как снижение уровня натрия в сыворотке крови ниже 135 ммоль/л, является одним из наиболее распространенных и значимых электролитных нарушений в клинической практике. Это состояние особенно часто встречается у нейрохирургических пациентов, подвергшихся травмам головы, операциям на головном мозге, а также у пациентов с субарахноидальными кровоизлияниями (САК) и опухолями головного мозга. Гипонатриемия может приводить к серьезным неврологическим последствиям, таким как церебральный отек, судороги, кома и даже смерть, если она не диагностируется и не лечится своевременно. Патофизиологические механизмы, лежащие в основе гипонатриемии у нейрохирургических пациентов, могут быть разнообразными и часто связаны с нарушением водного обмена. Основные причины включают синдром неадекватной секреции антидиуретического гормона (СНСАДГ), синдром церебральной потери соли (СЦПС), центральную надпочечниковую недостаточность и другие. Каждая из этих патологий требует специфического подхода к диагностике и лечению.

Лечение гипонатриемии варьируется в зависимости от тяжести симптомов и причин нарушения. Важно учитывать как общее состояние пациента, так и возможность осложнений при неправильной коррекции уровня натрия, таких как осмотический демиелинизирующий синдром (ОДС). Современные методы лечения включают использование гипертонического раствора натрия, антагонистов рецепторов вазопрессина и заместительную гормональную терапию. Введение четких диагностических и терапевтических алгоритмов позволяет улучшить исходы лечения у нейрохирургических пациентов и минимизировать риск необратимых осложнений.

Таким образом, диагностика и лечение гипонатриемии у нейрохирургических пациентов является сложной, но жизненно важной задачей, требующей мультидисциплинарного подхода (рис. 1).

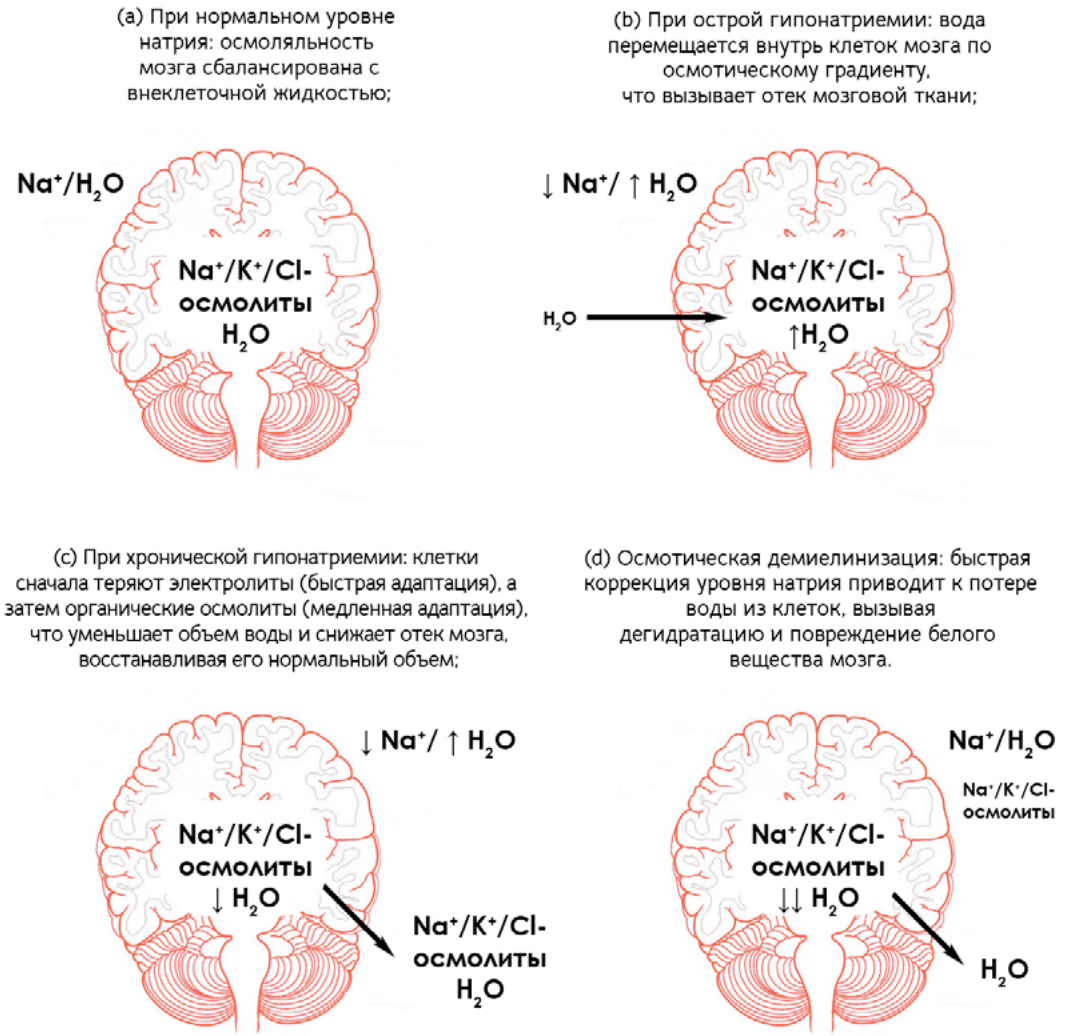

Рисунок 1. Воздействие гипонатриемии на мозг и компенсаторные механизмы
Figure 1. Impact of hyponatremia on the brain and compensatory mechanisms

Гипонатриемия у нейрохирургических пациентов: распространенность и значимость

Гипонатриемия является наиболее частым нарушением электролитного баланса у нейрохирургических пациентов, особенно при ЧМТ и САК. Согласно исследованиям, гипонатриемия возникает у 15–20 % пациентов с ЧМТ средней и тяжелой степени, а у пациентов с САК этот показатель достигает 50 % [1]. Кроме того, у 10–20 % пациентов с опухолями мозга, внутричерепными гематомами и после хирургических вмешательств на гипофизе также развивается гипонатриемия [2].

Патофизиология гипонатриемии у нейрохирургических пациентов

Гипонатриемия у нейрохирургических пациентов часто развивается из-за следующих факторов.

Отек мозга, связанный с осмотическим перемещением воды из гипотонической плазмы в относительно гипертоничные ткани мозга. Это может привести к серьезным осложнениям, таким как судороги, некардиогенный отек легких и транстенториальная грыжа мозга [3].

Синдром неадекватной секреции антидиуретического гормона — это одна из самых частых причин гипонатриемии. СНСАДГ вызывает избыточную секрецию антидиуретического гормона, что приводит к задержке воды и снижению концентрации натрия в крови [4].

Центральная надпочечниковая недостаточность — это состояние может возникнуть у пациентов с ЧМТ или САК и связано с нарушением функции надпочечников, что приводит к дефициту кортизола и, как следствие, гипонатриемии [5].

Синдром церебральной потери соли — редкое состояние, которое характеризуется значительной потерей натрия через мочу и сопровождается гиповолемией (табл. 1) [6].

Дифференциальная диагностика гипонатриемии

Диагностика гипонатриемии в нейрохирургии представляет собой сложную задачу, так как разные патологии могут вызывать сходные клинические проявления. Дифференцировать СНСАДГ от СЦПС необходимо для правильного выбора терапии, так как они требуют различных подходов к лечению. СНСАДГ часто сопровождается евоволемией (нормальный объем жидкости), тогда как при СЦПС наблюдается гиповолемия (снижение объема жидкости) с выраженной натрийурезией (выделением натрия с мочой). Центральное венозное давление (ЦВД) может быть полезным диагностическим инструментом для оценки объема циркулирующей жидкости [7]. Для правильной диагностики также важно учитывать уровни кортизола, мочевой натрий и осмолярность плазмы. Например, при СНСАДГ моча гиперосмолярная, в то время как плазма гипоосмолярная [8].

Лечение острой гипонатриемии

Гипонатриемия, которая развивается быстро (менее чем за 48 часов), требует срочного лечения из-за высокого риска развития церебрального отека и других осложнений. Основное лечение острой гипонатриемии — это инфузии гипертонического раствора натрия (3 %) [9]. Цель терапии заключается в поднятии уровня натрия на 4–6 ммоль/л в течение первых четырех часов для уменьшения внутричерепного давления и предотвращения таких опасных состояний, как транстенториальная грыжа мозга [10]. Важно также следить за скоростью коррекции уровня натрия, так как слишком быстрое повышение может привести к ОДС — опасному состоянию, которое вызывает повреждение миелиновых оболочек нервных волокон [11].

Лечение гипонатриемии, вызванной центральной надпочечниковой недостаточностью

При центральной надпочечниковой недостаточности, вызванной повреждением гипофиза или черепно-мозговой травмой, необходимо применять заместительную терапию гидрокортизоном. Это позволяет быстро восстановить уровень натрия в крови и улучшить общее состояние пациента [5]. Гидрокортизон эффективно восстанавливает как клинические, так и биохимические показатели при гипонатриемии, вызванной надпочечниковой недостаточностью [6].

Терапия СНСАГ: современные подходы

Традиционное лечение СНСАДГ включает инфузии гипертонического раствора натрия и ограничение жидкости. Однако ограничение жидкости не рекомен-

Тип гипонатриемии	*Клинические признаки*	*Объем жидкости (ЦВД)*	*Уровень кортизола*	*Уровень натрия в моче*	*Уровень осмолярности плазмы*	*Уровень осмолярности мочи*	*Другие диагностические тесты*
Евоволемическая	*Отсутствие отеков, нормальное ЦВД*	*Норма*	*В норме*	*>40 ммоль/л*	*Гипоосмолярная*	*>100 мОсм/кг*	*Исключение других причин*
Гиповолемическая	*Тахикардия, гипотензия, сниженное ЦВД*	*Снижено*	*<300 нмоль/л*	*Повышенный*	*Гипоосмолярная*	*Гиперосмолярная*	*Объем плазмы снижен*
Гиперволемическая	*Отек конечностей, повышенное ЦВД*	*Повышено*	*В норме*	*<40 ммоль/л*	*Гипоосмолярная*	*Гипоосмолярная*	*Часто связано с почечной патологией*

Таблица 1. Клинические подсказки для точной диагностики гипонатриемии у нейрохирургических пациентов
Table 1. Clinical cues for accurate diagnosis of hyponatremia in neurosurgical patients

Причина	Клинические признаки	Диагностические критерии	Лечение	Осложнения
Синдром неадекватной секреции АДГ	Евоволемия, гипонатриемия, высокая осмолярность мочи	Повышенная секреция АДГ	Ограничение жидкости, антагонисты вазопрессина (толваптан)	Риск чрезмерного лечения, ОДС
Центральная надпочечниковая недостаточность	Гиповолемия, гипонатриемия, низкий уровень кортизола	Уровень кортизола <300 нмоль/л	Заместительная терапия гидрокортизоном	Возможен отек мозга
Синдром церебральной потери соли	Гиповолемия, полиурия, потеря натрия с мочой	Уровень натрия в моче >40 ммоль/л	Инфузия физиологического раствора, восполнение натрия	Снижение объема циркулирующей крови
Диуретическая терапия	Гипонатриемия, полиурия, отсутствие других причин гипонатриемии	Диуретики в анамнезе	Прекращение диуретической терапии, восстановление объема жидкости	Гипонатриемия может быстро ухудшить состояние
Избыточное введение жидкости	Отек, нормальное или повышенное ЦВД, гипонатриемия	Избыточное введение жидкости, гипоосмолярная плазма	Ограничение жидкости, инфузия гипертонического раствора	Увеличение риска церебрального отека

Таблица 2. Основные причины гипонатриемии у нейрохирургических пациентов и соответствующее лечение
Table 2. Key causes of hyponatremia in neurosurgical patients and corresponding treatment strategies

дуется при САК из-за риска вазоспазмов и гипотонии [7]. Антагонисты рецепторов вазопрессина — это новый и перспективный класс препаратов для лечения СНСАДГ. Антагонисты V2 рецепторов, такие как толваптан, блокируют действие вазопрессина, уменьшая задержку воды и повышая уровень натрия. Однако данные о применении этих препаратов у нейрохирургических пациентов ограничены [8]. Применение мочевины: в ряде исследований было показано, что мочевина может быть эффективным средством для лечения СНСАДГ, нормализуя уровень натрия. Однако необходимы дополнительные исследования, чтобы оценить ее эффективность у нейрохирургических пациентов [9].

Лечение СЦПС

СЦПС требует интенсивной инфузионной терапии физиологическим раствором и коррекции потерь натрия. Важно своевременно отличать СЦПС от СНСАДГ, так как в случае СЦПС необходимо восстановление объема жидкости, а не ограничение жидкости [6].

Особенности и сложности терапии гипонатриемии

Одна из главных проблем в лечении гипонатриемии — это контроль скорости повышения уровня натрия. Слишком быстрая коррекция может вызвать осмотический ДС. Поэтому рекомендуется коррекция не более 8 ммоль/л за 24 часа, особенно у пациентов с хронической гипонатриемией [10]. В случаях подозрения на ДС рекомендуется применение дезмопрессина и гипотонических растворов для замедления коррекции натрия [9].

Прогноз и перспективы лечения

Точная и своевременная диагностика гипонатриемии критически важна для предотвращения осложнений и ускорения восстановления нейрохирургических пациентов. Неправильная диагностика или задержка в лечении может привести к увеличению продолжительности госпитализации и повышению риска необратимых повреждений мозга (табл. 2) [11].

ЗАКЛЮЧЕНИЕ

Гипонатриемия представляет собой серьезное и часто встречающееся осложнение у нейрохирургических пациентов, которое может значительно ухудшить клинические исходы. Основные причины, такие как СНСАДГ, центральная надпочечниковая недостаточность и СЦПС, требуют дифференцированной диагностики и подходов к лечению. Основные методы лечения включают инфузии гипертонического раствора натрия, гормональную терапию и современные препараты, такие как антагонисты вазопрессиновых рецепторов. Особое внимание следует уделять контролю скорости коррекции уровня натрия, чтобы избежать таких осложнений, как осмотический демиелинизирующий синдром. Важным аспектом является своевременная диагностика и грамотная терапия, что позволяет снизить риск осложнений и повысить шансы на успешное выздоровление. Дальнейшие исследования в этой области необходимы для уточнения оптимальных методов лечения и подтверждения эффективности новых терапевтических стратегий.

СПИСОК ЛИТЕРАТУРЫ / REFERENCES

1 Hannon M.J., Crowley R.K., Behan L.A., O'Sullivan E.P., O'Brien M.M., Sherlock M., et al. Acute glucocorticoid deficiency and diabetes insipidus are common after acute traumatic brain injury and predict mortality. J Clin Endocrinol Metab. 2013;98(8):3229–37. DOI: 10.1210/jc.2013-1555

2 Hannon M.J., Finucane F.M., Sherlock M., Agha A., Thompson C.J. Clinical review: Disorders of water homeostasis in neurosurgical patients. J Clin Endocrinol Metab. 2012;97(5):1423–33. DOI: 10.1210/jc.2011-3201

3 Sherlock M., O'Sullivan E., Agha A., Behan L.A., Rawluk D., Brennan P., et al. The incidence and pathophysiology of hyponatraemia after subarachnoid haemorrhage. Clin Endocrinol (Oxf). 2006;64(3):250–4. DOI: 10.1111/j.1365-2265.2006.02432.x

4 Hannon M.J., Behan L.A., O'Brien M.M., Tormey W., Ball S.G., Javadpour M., et al. Hyponatremia following mild/moderate subarachnoid hemorrhage is due to SIAD and glucocorticoid deficiency and not cerebral salt wasting. J Clin Endocrinol Metab. 2014;99(1):291–8. DOI: 10.1210/jc.2013-3032. Erratum in: J Clin Endocrinol Metab. 2014;99(3):1096.

5 Hannon M.J., Thompson C.J. Hyponatremia in neurosurgical patients. Front Horm Res. 2019;52:143–60. DOI: 10.1159/000493244

6 Azakami K., Miyazaki M. A case of cerebral salt wasting syndrome caused by minor head injury. Nihon Ronen Igakkai Zasshi. 2019;56(1):67–73. DOI: 10.3143/geriatrics.56.67

7 Poch E., Molina A., Piñeiro G. Syndrome of inappropriate antidiuretic hormone secretion. Med Clin (Barc). 2022;159(3):139–46. DOI: 10.1016/j.medcli.2022.02.015

8 Sterns R.H., Rondon-Berrios H., Adrogué H.J., Berl T., Burst V., Cohen D.M., et al. Treatment guidelines for hyponatremia: stay the course. Clin J Am Soc Nephrol. 2024;19(1):129–35. DOI: 10.2215/CJN.0000000000000244

9 Seifter J.L. Body fluid compartments, cell membrane ion transport, electrolyte concentrations, and acid-base balance. Semin Nephrol. 2019;39(4):368–79. DOI: 10.1016/j.semnephrol.2019.04.006

10 Spasovski G. Hyponatraemia-treatment standard 2024. Nephrol Dial Transplant. 2024;39(10):1583–92. DOI: 10.1093/ndt/gfae162

11 Hoorn E.J., Lindemans J., Zietse R. Development of severe hyponatraemia in hospitalized patients: treatment-related risk factors and inadequate management. Nephrol Dial Transplant. 2006;21(1):70–6. DOI: 10.1093/ndt/gfi082

Оригинальные статьи / Original articles

CC BY 4.0

https://doi.org/10.24060/2076-3093-2024-14-4-388-393

Check for updates

Клинический случай синдрома задней обратимой энцефалопатии (PRES) у пациентки, оперированной по поводу рака прямой кишки

М.М. Гераськина[1,2], А.Б. Галицына[2,3,], В.А. Шуваев[2,3,4], С.С. Гостева[2]*

[1] Клиническая больница № 8, Обнинск, Россия
[2] Медицинский радиологический исследовательский центр, Обнинский институт атомной энергетики, Обнинск, Россия
[3] Медицинский радиологический научный центр им. А.Ф. Цыба — филиал Национального медицинского исследовательского центра, Обнинск, Россия
[4] Российская медицинская академия непрерывного профессионального образования, Москва, Россия

*** Контакты:** Галицына Анастасия Борисовна, e-mail: galitsyna.anastaish@gmail.com

Гераськина Мария Михайловна — *к.м.н., кафедра внутренних болезней, orcid.org/0009-0005-0064-4767*

Галицына Анастасия Борисовна — *студентка 5 курса, медицинский факультет, orcid.org/0009-0009-0188-8420*

Шуваев Василий Анатольевич — *д.м.н., профессор, кафедра гематологии и трансфузиологии им. И.А. Кассирского и А.И. Воробьева; кафедра внутренних болезней, orcid.org/0000-0003-3536-0770*

Гостева Софья Сергеевна — *студентка 5 курса, медицинский факультет*

Аннотация

Введение. Синдром задней обратимой энцефалопатии (PRES) является малоизвестным синдромом, патогенез которого не до конца понятен. Являясь грозным осложнением, способным привести к инвалидизации пациента, он возникает в 58 % случаев на фоне артериальной гипертензии и проявляется цефалгией, эпилептическими припадками и нарушениями зрения вплоть до полной слепоты. Данный клинический случай представляет собой редкое жизнеугрожающее состояние, способное вызвать у лечащего врача трудности относительно корректной терапевтической тактики. **Цель.** Демонстрация PRES во время передней резекции прямой кишки и его корректной терапевтической тактики. **Материалы и методы.** Пациентка 63 лет с хронической артериальной гипертензией поступила для хирургического вмешательства по поводу рака прямой кишки. Во время операции под общей анестезией отмечалась нестабильная гемодинамика с повышением АД до 160/100 мм рт. ст. После пробуждения отмечалось отсутствие зрения и нарушение координации, что сопровождалось неконтролируемой артериальной гипертензией с подъемом АД до 182/130 мм рт. ст. На МРТ в обеих затылочных долях визуализировались участки гиперинтенсивного сигнала без признаков ограничения диффузии. Неврологические нарушения у пациентки удалось купировать с помощью комплексной терапии с применением ноотропов, антиоксидантов и антигипоксантов на фоне сопроводительной антигипертензивной терапии, зрение восстановилось в течение 2 недель. **Результаты и обсуждение.** Лечение PRES после гипертонического криза во время оперативного вмешательства должно включать этиологическую терапию, а также коррекцию неврологической симптоматики с применением соответствующих групп препаратов. При корректно подобранном своевременном лечении синдром способен к полноценному разрешению. **Заключение.** PRES может развиться у пациентов с артериальной гипертензией в анамнезе и может проявляться в виде резко возникшей нестабильности гемодинамики во время оперативного вмешательства и после него, что чревато развитием корковой слепоты. В таком случае целесообразна антигипертензивная терапия в комплексе с корригирующими препаратами.

Ключевые слова: синдром задней обратимой энцефалопатии, рак прямой кишки, аденокарцинома, гипертензия, гиперперфузия, послеоперационные осложнения, расстройства зрения

Информированное согласие. Информированное согласие пациента на публикацию своих данных получено.
Информация о конфликте интересов. Конфликт интересов отсутствует.
Информация о спонсорстве. Данная работа не финансировалась.
Вклад авторов:
Гераськина М.М. — курация пациента, составление плана научной статьи, коррекция статьи с внесением ценного научного содержания;
Галицына А.Б. — составление плана научной статьи, написание статьи и литературного обзора;
Шуваев В.А. — составление плана научной статьи, коррекция статьи с внесением ценного научного содержания;
Гостева С.С. — написание статьи и литературного обзора.

Для цитирования: Гераськина М.М., Галицына А.Б., Шуваев В.А., Гостева С.С. Клинический случай синдрома задней обратимой энцефалопатии (PRES) у пациентки, оперированной по поводу рака прямой кишки. Креативная хирургия и онкология. 2024;14(4):388–393. https://doi.org/10.24060/2076-3093-2024-14-4-388-393

Поступила в редакцию: 16.10.2024
Поступила после рецензирования и доработки: 18.11.2024
Принята к публикации: 20.11.2024

Clinical Case of Posterior Reversible Encephalopathy Syndrome in a Female Patient Undergoing Surgery for Rectal Cancer

Maria M. Geraskina[1,2], Anastasia B. Galitsyna[2,3], Vasily A. Shuvaev[2,3,4], Sofya S. Gosteva[2]

[1] Clinical Hospital No. 8, Obninsk, Russian Federation
[2] Medical Radiological Research Center, Obninsk Institute for Nuclear Power Engineering, Obninsk, Russian Federation
[3] A.F. Tsyb Medical Radiological Research Centre — branch of the National Medical Research Centre, Obninsk, Russian Federation
[4] Russian Medical Academy of Postgraduate Education, Moscow, Russian Federation

[*] **Correspondence to:** Anastasia B. Galitsyna, e-mail: galitsyna.anastaish@gmail.com

Maria M. Geraskina — *Cand. Sci. (Med.), Department of Internal Diseases, orcid.org/0009-0005-0064-4767*

Anastasia B. Galitsyna — *5th year student, Faculty of Medicine, orcid.org/0009-0009-0188-8420*

Vasily A. Shuvaev — *Dr. Sci. (Med.), Prof., Kassirskiy and Vorobyev Department of Hematology and Transfusiology, Department of Internal Diseases, orcid.org/0000-0003-3536-0770*

Sofya S. Gosteva — *5th year student, Faculty of Medicine*

Abstract

Introduction. Posterior reversible encephalopathy syndrome (PRES) refers to a relatively obscure syndrome with unclear pathogenesis, leading to patient disability, occurring in 58% of cases against a background of arterial hypertension. Clinical manifestations include cephalalgia, epileptic seizures, and visual disturbances, potentially culminating in complete blindness. The clinical case represents a rare life-threatening condition that may pose challenges for an attending physician regarding the appropriate therapeutic strategy. **Aim.** To demonstrate the occurrence of posterior reversible encephalopathy syndrome during an anterior resection of the rectum, as well as to discuss the correct therapeutic strategy. **Materials and methods.** A 63-year-old female patient with a history of chronic arterial hypertension was admitted for surgical intervention due to rectal cancer. The operation was performed under general anesthesia and marked by unstable hemodynamics, with blood pressure rising to 160/100 mmHg. After awakening, the patient exhibited loss of vision and coordination disturbances, accompanied by uncontrolled arterial hypertension, with blood pressure rising to 182/130 mmHg. Magnetic resonance imaging revealed areas of hyperintense signal bilaterally in the occipital lobes without signs of diffusion restriction. The neurological deficits were managed through a comprehensive therapeutic regimen, utilizing nootropics, antioxidants, and antihypoxic agents, in conjunction with appropriate antihypertensive treatment. Vision was restored within two weeks. **Results and discussion**. The management of posterior reversible encephalopathy syndrome following a hypertensive crisis during surgical intervention should encompass etiological treatment, alongside correction of neurological symptoms utilizing relevant pharmacological agents. An appropriate and timely treatment obtains high potential to resolve the syndrome. **Conclusion.** Posterior reversible encephalopathy syndrome may develop in patients with a history of arterial hypertension and manifest as a sudden onset of hemodynamic instability during and after surgical intervention, potentially leading to cortical blindness. In such cases, antihypertensive therapy, in conjunction with corrective medications, is advisable.

Keywords: posterior reversible encephalopathy syndrome, rectal cancer, adenocarcinoma, hypertension, hyperperfusion, postoperative complications, visual disturbances

Informed consent. Written informed consent was obtained from the patient for publication of this case report and accompanying materials.
Conflict of interest: The authors declare no conflict of interest.
Sponsorship data. This work is not funded.
Author contributions:
Geraskina M.M. — patient supervision, concept statement, critical review of the manuscript with introduction of valuable intellectual content;
Galitsyna A.B. — concept statement, drafting the manuscript and preparing its final version, literature review;
Shuvaev V.A. — concept statement, critical review of the manuscript with introduction of valuable intellectual content;
Gosteva S.S. — drafting the manuscript and preparing its final version, literature review

For citation: Geraskina M.M., Galitsyna A.B., Shuvaev V.A., Gosteva S.S. Clinical case of posterior reversible encephalopathy syndrome in a female patient undergoing surgery for rectal cancer. Creative Surgery and Oncology. 2024;14(4):388–393. https://doi.org/10.24060/2076-3093-2024-14-4-388-393

Received: 16.10.2024
Revised: 18.11.2024
Accepted: 20.11.2024

ВВЕДЕНИЕ

Синдром задней обратимой энцефалопатии (PRES) — клинико-рентгенологическое заболевание, впервые описанное в 1996 году у пятнадцати пациентов с острыми неврологическими симптомами, включающими цефалгию, судороги, нарушения зрения и другие очаговые неврологические нарушения [1]. Хотя первоначально был описан как синдром обратимой задней лейкоэнцефалопатии, сейчас термин «PRES» чаще всего применяется при соответствующей клинической картине.

Данный клинический случай представляет собой редкое жизнеугрожающее состояние, с которым может столкнуться в своей практике оперирующий врач-хирург, что способно вызвать у него трудности относительно корректной терапевтической тактики. В представленной работе описаны возможные проявления PRES и необходимые лечебные воздействия.

Клинические проявления

Головная боль. Впервые связь с цефалгией была установлена Хинчи и соавторами и описана как внезапная поначалу с сопутствующими неврологическими нарушениями или судорогами или без них. Обычно описывается как постоянная и тупая, временами трудноизлечимая, встречающаяся у 50 % пациентов с PRES [2, 3]. Подгруппа пациентов, однако, описывает «головную боль, похожую на раскат грома», как предвестник связанного с ней синдрома обратимой церебральной вазоконстрикции (RCVS) [4, 5].

Судороги. Судорожные припадки встречаются в 81 % случаев и чаще всего проявляются в виде генерализованных тонико-клонических эпизодов со склонностью к рецидивированию [6, 7]. По данным систематического литературного обзора эпилептический статус наблюдался у 17 % пациентов с PRES [8].

Энцефалопатия. PRES сопровождается энцефалопатией разной выраженности. Авторы одного из исследований продемонстрировали отсутствие каких-либо иных проявлений, помимо энцефалопатии, у 28 % пациентов [8]. Энцефалопатия присутствует в большинстве случаев с различной степенью тяжести и может варьироваться от легкой спутанности сознания до его отсутствия [9].

Нарушения зрения. Нарушения зрения весьма распространены при PRES и встречаются примерно в 39 % случаев [10]. Симптомы могут проявляться в виде корковой слепоты, различных типов дефицита поля зрения, затуманенного зрения и т. д. При исследовании глазного дна может быть выявлен отек сосочков наряду с неспецифическими кровоизлияниями и экссудатом [11]. Примечательно, что в исследовании Лифсона и соавторов, включившем 41 пациента с установленным PRES, жалобы на зрение были отмечены у 11 человек (27 %), причем 100 % (n = 11) имели в анамнезе артериальную гипертензию. Офтальмологические жалобы включали двустороннюю потерю зрения (n = 7,64 %), одностороннюю потерю зрения (n = 1,9 %), обесцвечивание (n = 1,9 %), диплопию (n = 3,27 %), фотопсию (n = 1,9 %) и боль при движениях экстраокулярных мышц (n = 1,9 %) [11]. Теоретически предполагалось, что нарушение зрения возникает с большей частотой при определенной ассоциации с артериальной гипертензией.

Очаговый неврологический дефицит. Очаговый неврологический дефицит разнообразен и коррелирует с локализацией отека, встречаясь не часто и имитируя инсульт [12]. В одном обзоре 71 пациента с PRES очаговый дефицит был охарактеризован как гемипарез у 8,5 % пациентов, за которым следовали гемиплегия и афазия у 4,2 % пациентов [8].

МАТЕРИАЛЫ И МЕТОДЫ

PRES — это нарушение регуляции перфузии, приводящее обычно к обратимому вазогенному отеку. Существует несколько теорий относительно того, почему при PRES нарушается регуляция мозгового кровообращения. Однако до настоящего времени не определен единый механизм, объясняющий развитие PRES во всех случаях, и, вероятно, этому способствуют многочисленные механизмы.

Считается, что в случаях, когда артериальная гипертензия является ключевым признаком, гиперперфузия играет решающую роль. В ответ на колебания системного артериального давления цереброваскулярная ауторегуляция сохраняет мозговой кровоток, что приводит к расширению сосудов при системной гипотензии и сужению сосудов при системной гипертензии. Быстрое развитие артериальной гипертензии может превысить возможности ауторегуляции мозгового кровотока, что приводит к гиперперфузии. В соответствии с клиническими и рентгенологическими особенностями заболевания считается, что задние отделы головного мозга более уязвимы для гиперперфузии, поскольку в заднем отделе кровообращения меньше симпатической иннервации, потенциально из-за уменьшения противодействия парасимпатической рефлекторной вазодилатации.

На клеточном уровне разрушение гематоэнцефалического барьера может быть результатом гиперперфузии и повышенного церебрального перфузионного давления, приводящего к пропотеванию плазмы и макромолекул в интерстициальное пространство [13]. Высвобождение вазоактивных веществ, включая оксид азота, тромбоксан А2 или эндотелин-1, из сосудистого эндотелия способствует церебральной ауторегуляции [14]. Однако гиперперфузия, вызванная артериальной гипертензией, не может объяснить развитие PRES у 15–20 % пациентов с нормотензией или гипотонией [13].

Описаны случаи пост-оперативного PRES у пациентов, однако нет четкой, прямой связи между операцией и возникновением этого синдрома [8, 9, 15]. Ни одно исследование в литературе не идентифицирует его как осложнение хирургической манипуляции, и неизвестно, может ли он быть вызван стрессом, связанным с операцией, или неправильным управлением общей анестезией во время процедуры. В 2023 году А. Эрати и соавторы опубликовали крупнейший на данный момент литературный обзор случаев развития PRES после хирургических вмешательств. Авторы выявили, что наиболее распространенными видами хирургических вмешательств являются черепно-мозговая нейрохирургия и челюстно-лицевая хирургия (44,68 % случаев), транспланта-

ционная хирургия (17,00 %) и ортопедическая хирургия позвоночника (12,76 %), на долю всех трех приходится более 70 % операций, при которых может возникнуть это осложнение. Также в 8,51 % случаев PRES развивался после абдоминальных вмешательств [15].

Описание клинического случая

Пациентка К., 63 года, обратилась в плановом порядке в хирургическое отделение ФГБУЗ «Клиническая больница № 8» ФМБА России для проведения операции в объеме передней резекции прямой кишки по поводу аденокарциномы (T3N1M0). В течение нескольких лет наблюдается у терапевта по поводу артериальной гипертензии (3 ст., 3 ст., риск 4) и сахарного диабета 2-го типа (в стадии компенсации, принимает постоянно метформин, инсулин, ингибиторы ДПП-4). Диапазон нормального артериального давления (АД) для пациентки на препаратах (ингибиторы АПФ, диуретики, антагонисты кальция) — 130–140/90–100 мм рт. ст. В анамнезе лапароскопическая холецистэктомия в 2008 году, операция прошла гладко, без осложнений. Перед поступлением в плановом порядке осмотрена специалистами, противопоказаний к оперативному вмешательству нет.

На момент предоперационного осмотра пациентка находилась в удовлетворительном состоянии, АД 130/80 мм рт. ст. Операция выполнялась под общей анестезией, гемодинамика была нестабильной — АД колебалось в диапазоне от 130/80 мм рт. ст. до 160/100 мм рт. ст. При переводе пациентки в ОРИТ на послеоперационный период была отмечена устойчивая артериальная гипертензия до 150/90 мм рт. ст. При экстубации и после полного пробуждения пациентка пожаловалась на отсутствие зрения. На момент перевода из ОРИТ в хирургическое отделение на вторые сутки у пациентки регистрировались эпизоды неконтролируемой артериальной гипертензии с максимальным подъемом давления до 182/130 мм рт. ст. и скачками уровня глюкозы (максимально до 18,3 ммоль/л). В течение первых двух недель послеоперационного течения уровень артериального давления удалось понизить до 140/90 мм рт. ст. с тенденцией к стабильной гемодинамике. В качестве гипотензивной терапии были назначены раствор магния сульфата 25 % по 10 мл внутримышечно дважды в сутки, фуросемид 40 мг внутримышечно однократно в сутки, лизиноприл 10 мг внутрь однократно в сутки. В качестве гипогликемической терапии были назначены метформин 1000 мг внутрь дважды в сутки, 10 ЕД инсулина однократно в сутки.

Консультирована неврологом и окулистом, при стабилизации состояния было показано проведение МРТ. На МРТ головного мозга, выполненного на 13-е сутки, в обеих затылочных долях (справа 43×26,5×40 мм, слева 41×36×26 мм), в гемисфере мозжечка (14,5×26,5×40 мм) отмечаются участки гиперинтенсивного сигнала в режиме T2 без признаков ограничения диффузии. Паравентрикулярно в белом веществе головного мозга отмечаются очаги до 2 мм сосудистого генеза (рис. 1, 2).

Пациентка была переведена в неврологическое отделение при стабилизации состояния для коррекции осложнений оперативного вмешательства с жалобами на нарушение зрения, координации и походки. При поступлении в отделение: острота зрения нарушена по типу корковой слепоты OU, сомнительная проба Баре слева нижняя, пальце-носовая проба слева — с дисметрией, пяточно-коленная проба — слева легкая атаксия, правосторонняя гемигипестезия, в позе Ромберга неустойчива, заваливается влево, может пройти до 5 шагов с широко расставленными ногами неуверенно и с поддержкой. В остальном неврологический статус без патологии.

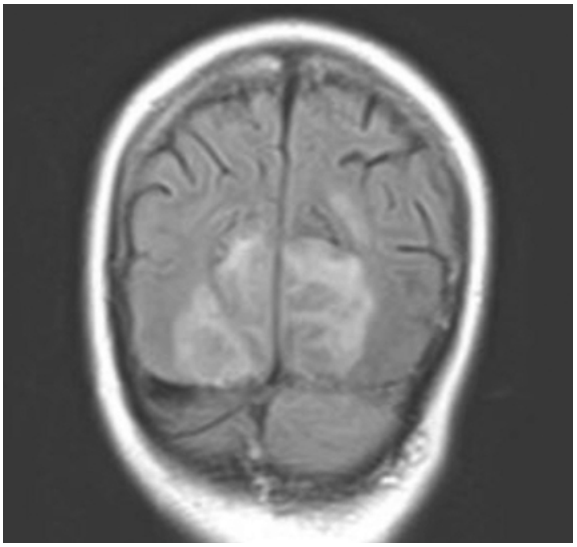

Рисунок 1. Участки гиперинтенсивного сигнала в режиме T2 в обеих затылочных долях (справа 43×26,5×40 мм, слева 41×36×26 мм) без признаков ограничения диффузии

Figure 1. Areas of hyperintense signal in T2-weighted images in both occipital lobes (right: 43×26.5×40 mm, left: 41×36×26 mm); no evidence of diffusion restriction

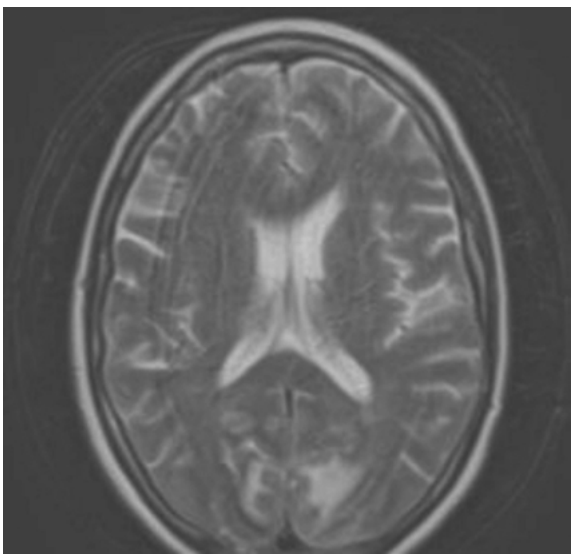

Рисунок 2. Участок гиперинтенсивного сигнала в режиме T2 в гемисфере мозжечка (14,5×26,5×40 мм) без признаков ограничения диффузии

Figure 2. Area of hyperintense signal in T2-weighted images in the cerebellar hemisphere (14.5×26.5×40 mm); no evidence of diffusion restriction

Таким образом, на основании анамнестических данных, данных неврологического осмотра и нейровизуализации установлены: PRES-синдром, корковая слепота, левосторонняя пирамидная недостаточность, выраженный вестибулярный синдром. Осмотрена окулистом: центральная дистрофия сетчатки. Проведено дуплексное сканирование экстракраниального отдела брахиоцефальных артерий: атеросклероз артерий, тяжелая степень ангиоспазма общей артерии (275 см/с), частичный ретроградный кровоток в правую позвоночную артерию со сниженным ее кровотоком.

При нейропсихологическом исследовании на фоне относительной сохранности психической деятельности наблюдались модально-неспецифические нарушения памяти, снижение мнестической деятельности, модально-неспецифические нарушения внимания, нейродинамические нарушения, регуляторная апраксия, акустическая агнозия, что соответствует патологической симптоматике диффузного характера, прежде всего со стороны конвекситальной поверхности зрительной области коры головного мозга.

В отделении пациентке проводилась специфическая терапия, направленная на коррекцию неврологической симптоматики, с применением ноотропов (холина альфосцерат 4 мг внутривенно однократно в сутки), антигипоксантов (актовегин 40 мг в ампулах по 2 мл внутривенно капельно однократно в сутки, тиоктовая кислота 600 мг внутрь однократно в сутки), витаминов группы В и антиоксидантов (мексидол 125 мг 3 раза в день внутрь) на фоне сопроводительной терапии по поводу артериальной гипертензии, атеросклероза и сахарного диабета с применением реабилитации и лечебной физкультуры. Удалось достичь стабильной гемодинамики с постоянными цифрами артериального давления до 130/90 мм рт. ст. Через 2 недели пациентка была выписана с улучшением — субъективно отмечала улучшение зрения, восстановление координации — 10 баллов по шкале Ривермид, 2 балла по шкале Рэнкина.

РЕЗУЛЬТАТЫ И ОБСУЖДЕНИЕ

Таким образом, у пациентки наблюдалась манифестация синдрома задней обратимой энцефалопатии на фоне гипертонического криза во время оперативного вмешательства по причине нестабильной гемодинамики.

За последние 20 лет описано порядка 150 клинических случаев PRES, из которых на долю оперативных вмешательств на органах брюшной полости приходится лишь 8,5 %, а в 83 % случаев во время оперативного вмешательства не отмечалось каких-либо осложнений [15]. Данный клинический случай представляет особый интерес также и по причине отсутствия у пациентки эпилептического синдрома, который в ныне описанных клинических случаях наблюдался у 100 % пациентов. В представленном нами случае единственным проявлением PRES являлась корковая слепота и, как следствие, нарушение координации.

В настоящее время не существует диагностических критериев или рекомендаций по лечению PRES, а клинические и нейровизуализационные данные часто не являются специфичными [8, 9]. В этом исследовании мы обнаружили, что, хотя предполагалось, что патология, предшествующая вмешательству, терапия и седация, используемые во время вмешательства, могут быть связаны с возникновением PRES, на самом деле прямой зависимости между одной патологией и другой не наблюдается. В литературе описаны случаи послеоперационного PRES у пациентов, проходивших лечение желудочно-кишечных, гинекологических и даже урологических патологий [15]. Несколько отчетов анестезиологов, исследовавших PRES, показали, что основным причинным фактором может быть недостаточный контроль артериального давления у пациентов с гипертонией [3, 13]. Мы обнаружили, что наиболее распространенной формой сопутствующей патологии является сердечно-сосудистое заболевание, хотя о нем сообщается менее чем в 30 % случаев, при этом у большинства пациентов отсутствуют известные факторы риска [15]. Более того, несмотря на то что существуют различные причины этого синдрома, не у всех пациентов на момент обращения наблюдается гипертония [15]. Кроме того, периоперационная гипертензия возникает лишь у 25 % пациентов с гипертонией, перенесших операцию, без неврологических последствий [13].

Таким образом, на данный момент PRES остается относительно малоизученным неврологическим осложнением, этиопатогенез которого не вполне ясен. В основном, коррекция неврологического дефицита должна быть направлена на разрешение сопутствующей патологии, если такая обнаружена, а также включать в себя терапию с применением антигипоксантов, антиоксидантов и ноотропов с целью купирования симптоматики.

ЗАКЛЮЧЕНИЕ

Таким образом, у пациентки было зарегистрировано развитие PRES после гипертонического криза во время оперативного вмешательства по поводу рака прямой кишки. Лечение данной патологии должно включать этиологическую терапию, в том случае если обнаружена причина PRES, а также коррекцию неврологической симптоматики с применением соответствующих групп препаратов (антиоксиданты, ноотропы, антигипоксанты, витамины группы В). При корректно подобранном своевременном лечении синдром способен к полноценному разрешению, как представлено в работе.

СПИСОК ЛИТЕРАТУРЫ / REFERENCES

1 Hinchey J., Chaves C., Appignani B., Breen J., Pao L., Wang A., et al. A reversible posterior leukoencephalopathy syndrome. N Engl J Med. 1996;334(8):494–500. DOI: 10.1056/NEJM199602223340803

2 Bing F., M'biene S., Gay S. Brainstem posterior reversible encephalopathy syndrome with spinal cord involvement (PRES-SCI) Rev. Neurol. 2020;176:874–7. DOI: 10.1016/j.neurol.2020.01.354

3 Liu J.F., Shen T., Zhang Y.T. Posterior reversible encephalopathy syndrome and heart failure tacrolimus-induced after liver transplantation: A case report. World J. Clin. Cases. 2020;8:2870–5. DOI: 10.12998/wjcc.v8.i13.2870

4 Hinduja A. Posterior reversible encephalopathy syndrome: clinical features and outcome. Front Neurol. 2020;11:71. DOI: 10.3389/fneur.2020.00071

5 Effendi M., Rashidi A., Ahmad M.Z., Yusoff H.M., bin Amir Hamzah A. Postpartum headache: an unexpected manifestation of

posterior reversible encephalopathy syndrome. Eurasian J Emerg Med. 2016;15(2):108–10. DOI: 10.5152/eajem.2016.08860

6 Spencer D. PRES-ing for answers about long-term seizure risk in patients with posterior reversible encephalopathy syndrome: PRES-ing for answers about long-term seizure risk. Epilepsy currents. 2015;15(6):317–8. DOI: 10.5698/1535-7511-15.6.317

7 Kastrup O., Gerwig M., Frings M., Diener H.C. Posterior reversible encephalopathy syndrome (PRES): electroencephalographic findings and seizure patterns. J Neurol. 2012;259(7):1383–9. DOI: 10.1007/s00415-011-6362-9

8 Fugate J.E., Rabinstein A.A. Posterior reversible encephalopathy syndrome: clinical and radiological manifestations, pathophysiology, and outstanding questions. Lancet Neurol. 2015;14(9):914–25. DOI: 10.1016/S1474-4422(15)00111-8

9 Fugate J.E., Claassen D.O., Cloft H.J., Kallmes D.F., Kozak O.S., Rabinstein A.A. (Posterior reversible encephalopathy syndrome: associated clinical and radiologic findings. In: Mayo Clinic Proceedings. Elsevier. 2010;85(5):427–32.

10 Chou M.C.Y., Lee C.Y., Chao S.C. Temporary visual loss due to posterior reversible encephalopathy syndrome in the case of an end-stage renal disease patient. Neuro-ophthalmology. 2018;42(1):35–9. DOI: 10.1080/01658107.2017.1322109

11 Lifson N., Pasquale A., Salloum G., Alpert S. Ophthalmic manifestations of posterior reversible encephalopathy syndrome. Neuro-Ophthalmology. 2019;43(3):180–4. DOI: 10.1080/01658107.2018.1506938

12 Li Y., Gor D., Walicki D., Jenny D., Jones D., Barbour P., et al. Spectrum and potential pathogenesis of reversible posterior leukoencephalopathy syndrome. J Stroke Cerebrovasc Dis. 2012;21(8):873–82. DOI: 10.1016/j.jstrokecerebrovasdis.2011.05.010

13 Rabinstein A.A., Mandrekar J., Merrell R., Kozak O.S., Durosaro O., Fugate J.E. Blood pressure fluctuations in posterior reversible encephalopathy syndrome. J Stroke Cerebrovasc Dis. 2012;21(4):254–8. DOI: 10.1016/j.jstrokecerebrovasdis.2011.03.011

14 Creager M., Loscalzo J., Beckman J. A. Vascular medicine E-book: A companion to Braunwald's heart disease. Elsevier; 2012.

15 Frati A., Armocida D., Tartara F., Cofano F., Corvino S., Paolini S., et al. Can post-operative Posterior Reversible Encephalopathy Syndrome (PRES) be considered an insidious rare surgical complication? Brain Sci. 2023;13(5):706. DOI: 10.3390/brainsci13050706

Оригинальные статьи / Original articles

CC BY 4.0

https://doi.org/10.24060/2076-3093-2024-14-4-394-400

Check for updates

Современные подходы к диагностике и лечению острого панкреатита (клинический случай)

*А.И. Хрипун, А.Н. Алимов, С.Ю. Орлов, Т.П. Челяпина**

Российский национальный исследовательский медицинский университет им. Н.И. Пирогова, Москва, Россия

*** Контакты:** Челяпина Татьяна Петровна, e-mail: tchelyapina@gmail.com

Хрипун Алексей Иванович — *д.м.н., профессор, кафедра хирургии и эндоскопии, orcid.org/0000-0001-7669-0835*

Алимов Александр Николаевич — *д.м.н., профессор, кафедра хирургии и эндоскопии, orcid.org/0000-0002-1919-6504*

Орлов Станислав Юрьевич — *к.м.н., доцент, кафедра хирургии и эндоскопии, orcid.org/0000-0003-4245-6113*

Челяпина Татьяна Петровна — *аспирант, кафедра хирургии и эндоскопии, orcid.org/0009-0004-2916-7573*

Аннотация

Введение. Диагностика острого панкреатита на сегодняшний день не вызывает затруднений. В то же время в ранние сроки потенциально тяжелое течение заболевания не всегда возможно адекватно прогнозировать с помощью существующих методов диагностики. Запоздалая диагностика панкреонекроза и несвоевременное начало интенсивной терапии способствуют более тяжелому течению заболевания. **Материалы и методы.** Представлен случай повторного холедохолитиаза, явившегося причиной осложненного течения острого билиарного панкреатита у женщины 58 лет. Стандартизированная методика эндоскопической ультрасонографии позволила своевременно выявить признаки развивающегося панкреонекроза и прервать его прогрессирование путем выполнения папиллосфинктеротомии, холедохолитоэкстракции и панкреатического стентирования. **Результаты и обсуждение.** Эндосонографические признаки панкреонекроза доступны для визуализации в начальном периоде острого панкреатита. Такие изменения, как вирсунгэктазия и гипоэхогенные очаги в паренхиме поджелудочной железы, дают основания полагать, что стентирование панкреатического протока будет иметь клиническую эффективность. Выполнение эндоскопических ретроградных вмешательств при остром панкреатите, в частности панкреатическое стентирование, позволяет остановить прогрессирование панкреонекроза и способствуют скорейшему клинико-лабораторному выздоровлению. **Заключение.** Представленный случай демонстрирует высокую информативность и эффективность эндоскопических методов в ранней диагностике и лечении острого билиарного панкреатита.

Ключевые слова: билиарный панкреатит, панкреонекроз, эндоскопическая ретроградная холангиопанкреатография, эндосонография, панкреатическое стентирование, холедохолитиаз

Информированное согласие. Информированное согласие пациента на публикацию своих данных получено.
Информация о конфликте интересов. Конфликт интересов отсутствует.
Информация о спонсорстве. Данная работа не финансировалась.
Вклад авторов. Все авторы внесли эквивалентный вклад в подготовку публикации.

Для цитирования: Хрипун А.И., Алимов А.Н., Орлов С.Ю., Челяпина Т.П. Современные подходы к диагностике и лечению острого панкреатита (клинический случай). Креативная хирургия и онкология. 2024;14(4):394–400. https://doi.org/10.24060/2076-3093-2024-14-4-394-400

Поступила в редакцию: 22.08.2024
Поступила после рецензирования и доработки: 31.10.2024
Принята к публикации: 07.11.2024

Contemporary Approaches to the Diagnosis and Treatment of Acute Pancreatitis (A Clinical Case)

*Aleksey I. Khripun, Aleksandr N. Alimov, Stanislav Yu. Orlov, Tatyana P. Chelyapina**

Pirogov Russian National Research Medical University, Moscow, Russian Federation

*** Correspondence to:** Tatyana P. Chelyapina, e-mail: tchelyapina@gmail.com

Aleksey I. Khripun — *Dr. Sci. (Med.), Prof., Department of Surgery and Endoscopy, orcid.org/0000-0001-7669-0835*

Aleksandr N. Alimov — *Dr. Sci. (Med.), Prof., Department of Surgery and Endoscopy, orcid.org/0000-0002-1919-6504*

Stanislav Yu. Orlov — *Cand. Sci. (Med.), Assoc. Prof., orcid.org/0000-0003-4245-6113*

Tatyana P. Chelyapina — *Postgraduate Student, Department of Surgery and Endoscopy, orcid.org/0009-0004-2916-7573*

Abstract

Introduction. The diagnosis of acute pancreatitis poses no significant difficulties. Nonetheless, accurately predicting the potential severity of the disease during its early stages remains a challenge with existing diagnostic methods. Delayed diagnosis of pancreatic necrosis and the late initiation of intensive therapy contribute to a more severe disease course. **Materials and methods.** The paper presents a case of recurrent choledocholithiasis as a complicating factor in acute biliary pancreatitis in a 58-year-old woman. A standardized technique of endoscopic ultrasound allowed for the timely identification of signs indicative of developing pancreatic necrosis, enabling the prevention of its progression through papillary sphincterotomy, choledocholithotripsy, and pancreatic stenting. **Results and discussion.** Endosonographic features of pancreatic necrosis are visualizable in the early stages of acute pancreatitis. Changes such as Wirsung duct dilation and hypoechoic lesions in the pancreatic parenchyma provide grounds for pancreatic duct stenting with an expected clinical efficacy. The performance of endoscopic retrograde interventions in acute pancreatitis, including pancreatic stenting in particular, can halt the progression of pancreatic necrosis and contribute to a more rapid clinical and laboratory recovery. **Conclusion.** The presented case demonstrates the high informativeness and effectiveness of endoscopic methods in the early diagnosis and treatment of acute biliary pancreatitis.

Keywords: biliary pancreatitis, pancreatic necrosis, endoscopic retrograde cholangiopancreatography, endosonography, pancreatic stenting, choledocholithiasis

Informed consent. Written informed consent was obtained from the patient for publication of this case report and accompanying materials.
Conflict of interest. The authors declare no conflict of interest.
Sponsorship data. This work is not funded.
Author contributions. The authors contributed equally to this article.

For citation: Khripun A.I., Alimov A.N., Orlov S.Yu., Chelyapina T.P. Contemporary approaches to the diagnosis and treatment of acute pancreatitis (a clinical case). Creative Surgery and Oncology. 2024;14(4):394–400. https://doi.org/10.24060/2076-3093-2024-14-4-394-400

Received: 22.08.2024
Revised: 31.10.2024
Accepted: 07.11.2024

ВВЕДЕНИЕ

Острый панкреатит (ОП) — широко распространенное заболевание, встречающееся с частотой 3–136 на 100 000 населения [1]. В 7,4–22,5 % случаев развивается тяжелое течение, напрямую связанное с выраженностью воспалительно-некротических изменений паренхимы поджелудочной железы (ПЖ) и окружающих тканей [2]. Согласно клиническим рекомендациям и приказам департамента здравоохранения в целях улучшения прогноза заболевания тяжелое течение ОП предполагает лечение в условиях отделения реанимации и интенсивной терапии [3].

Большинство шкал, предназначенных для оценки тяжести состояния и прогноза заболевания, включают большое количество параметров, что затрудняет их применение в клинической практике. «Золотым стандартом» в диагностике ОП считается компьютерная томография (КТ) с контрастным усилением [3]. В то же время чувствительность КТ к выявлению очагов некроза в паренхиме ПЖ в первые 72 ч течения заболевания не превышает 60–70 %, для диагностики холедохолитиаза как причины панкреонекроза данный показатель составляет 65–88 % [4]. Запоздалая диагностика осложненных форм ОП и несвоевременное начало интенсивной терапии способствуют повышению риска летального исхода, в связи с чем продолжаются поиски оптимальных методов диагностики и лечения ОП в ранние сроки заболевания.

Билиарная этиология ОП предполагает возможность успешного и эффективного применения эндоскопических ретроградных вмешательств (ЭРХПГ). Ранее их применение было табуировано в связи с опасениями усугубить течение ОП. Теперь авторы исследований настаивают на том, что выполнение ЭРХПГ может служить не только для санации желчевыводящих путей, но и оказывать непосредственное воздействие на течение ОП и его осложнений, положительно сказываясь на прогнозе заболевания [5–8]. Наиболее чувствительным и точным методом в определении билиарной этиологии ОП признается эндоскопическая ультрасонография (ЭУС) [5, 9]. Исследования также показывают, что метод не уступает компьютерной томографии в визуализации осложненных форм ОП [10, 11].

МАТЕРИАЛЫ И МЕТОДЫ

Представленный клинический случай демонстрирует типичные тактические сложности и возможности эндоскопических методов в диагностике и лечении повторного холедохолитиаза как причины острого билиарного панкреатита.

Женщина 58 лет экстренно госпитализирована в хирургический стационар с подозрением на острый холецистит вечером 11.10.2020. Из анамнеза известно, что в течение 2 дней после приема жирной пищи беспокоят интенсивные боли в верхних отделах живота с иррадиацией в спину, рвота съеденной пищей, не приносящая облегчения, потемнение мочи. Данные проявления отмечены впервые. При первичном осмотре обращали на себя внимание иктеричность склер и желтушность кожных покровов, при пальпации резкая болезненность в эпигастрии и реберно-позвоночном треугольнике слева, увеличенный болезненный желчный пузырь, небольшое вздутие живота и резкое ослабление перистальтики. Известно также, что женщина страдает гипертонической болезнью и ожирением 2 степени.

Показатели общего анализа крови и мочи при поступлении соответствовали норме. В биохимическом анализе крови обращали на себя внимание повышение уровней сывороточной альфа-амилазы в 20 раз выше верхней границы нормы (2365 МЕ/л), АСТ и АЛТ в 15 и 20 раз выше верхней границы нормы соответственно (592 и 789 МЕ/л), увеличение уровня общего билирубина до 72,4 мкмоль/л за счет прямой фракции, повышение уровня глюкозы до 9,3 ммоль/л.

Ультразвуковое исследование (УЗИ) органов брюшной полости показало утолщение стенки увеличенного желчного пузыря до 4 мм и большое количество мелких (до 5 мм) конкрементов в его просвете. Патологии желчевыводящих протоков и поджелудочной железы не выявлено: диаметр общего желчного и общего печеночного протоков 6,5 мм, просвет анэхогенный на всем протяжении, вирсунгов проток не расширен.

В связи с изменениями в биохимическом анализе крови и отсутствием признаков билиарной гипертензии по данным УЗИ, для исключения окклюзии фатерова сосочка выполнена дуоденоскопия, при которой выявлены признаки посттравматического папиллита: увеличение размеров фатерова сосочка, гиперемия и отек слизистой вокруг его устья, со скудным порционным поступлением светлой желчи в просвет двенадцатиперстной кишки. Отмечено незначительное увеличение размеров малого дуоденального сосочка.

Установлен диагноз «Желчнокаменная болезнь. Прошедший конкремент желчного протока. Острый папиллит. Острый билиарный панкреатит. Механическая желтуха». Произведена оценка тяжести состояния пациентки с помощью прогностических многопараметрических шкал. Согласно шкале Glasgow—Imrie риск развития тяжелого панкреатита предполагался низким (1 балл), по шкале APACHEII риск летального исхода составил 8,7 % (8 баллов), по шкале SOFA риск летального исхода также невысокий — 6,4 % (2 балла).

По результатам компьютерной томографии (КТ) с внутривенным контрастированием отмечены потеря дольчатости в области головки ПЖ за счет отека, инфильтрация и жидкостные прослойки до 5–6 мм в парапанкреатической клетчатке вдоль головки и хвоста ПЖ и фасции Герота, дилатация панкреатического протока до 3,8 мм (рис. 1). Участки гипоперфузии и соответственно некроза ПЖ не определялись. Индекс CTSI составил 2 балла (риск летального исхода — 3 %, риск развития осложнений — 8 %), по шкале Balthazar — степень C (легкое течение).

В связи с признаками «прошедшего конкремента желчного протока», признаками разрешающегося билиарного панкреатита и снижением болевого синдрома было решено проводить комплексную многокомпонентную консервативную терапию в условиях хирургического отделения. На определение дальнейшей тактики влиял тот факт, что наличие множества мелких конкрементов

в просвете желчного пузыря сохраняет высокий риск миграции в желчные протоки с повторным холедохолитиазом и новой атакой билиарного панкреатита. С целью профилактики перечисленных состояний рассматривался вопрос о выполнении эндоскопического ретроградного вмешательства (ЭРХПГ) с папиллосфинктеротомией и возможным билиарным стентированием с последующей холецистэктомией в отсроченном периоде.

Однако на следующее утро отмечено резкое усиление болевого синдрома, появление тахикардии и одышки, пациентка переведена в отделение хирургической реанимации.

Поскольку исследования показывают наибольшую информативность эндоскопической ультрасонографии (ЭУС) в определении причин ОП [9], пациентке в экстренном порядке выполнена ЭУС в отделении реанимации, данные которой подтвердили мнение о повторном холедохолитиазе и отличались от результатов УЗИ и КТ органов брюшной полости, выполненных 8 часами ранее. Выявлены дилатация общего желчного и общего печеночного протоков — до 10 мм, в просвете желчных протоков — эхогенная взвесь без акустических теней. В ампуле фатерова сосочка визуализирован эхопозитивный конкремент с акустической эхонегативной тенью, компримирующий терминальный отдел Вирсунгова протока (рис. 2). Вирсунгов проток также расширен, в головке до 4 мм, в теле — до 2,5–3 мм. Отмечены увеличение размеров ПЖ, нечеткость ее контуров и смазанность эхоструктуры. В теле ПЖ на фоне снижения эхогенности выявлены множественные извитые тончайшие анэхогенные структуры, распространяющиеся к поверхности железы и парапанкреатической клетчатке (рис. 3). Исходя из наших наблюдений, данные изменения свидетельствовали о микроскопических нарушениях целостности панкреатической протоковой системы и развившемся панкреонекрозе.

В просвете сальниковой сумки визуализирована тонкая прослойка свободной жидкости (рис. 4). Изменения парапанкреатических тканей по типу «слоеного пирога» в проксимальном направлении прослежены до ворот селезенки и левого купола диафрагмы. Незначительное количество свободной жидкости определялось в брюшной и правой плевральной полостях.

Пациентке выполнена неотложная ЭРХПГ. При холангиографии выявлена дилатация общего печеночного протока до 8–9 мм, просвет желчного протока на уровне впадения пузырного протока негомогенный. Выполнена типичная папиллосфинктеротомия и ревизия желчных протоков, при которой получено множество мелких конкрементов белого цвета в виде «льняных зерен» размерами до 2–3 мм. После папиллотомии визуализирована ярко гиперемированная отечная ампулярная слизистая. При панкреатикографии также выявлена дилатация вирсунгова протока до 4 мм в области головки ПЖ, поступления контрастного вещества за пределы протока не отмечено.

В связи с такими эндосонографическими изменениями, как панкреатическая гипертензия, краевой панкреонекроз, отек папиллярной зоны, принято решение

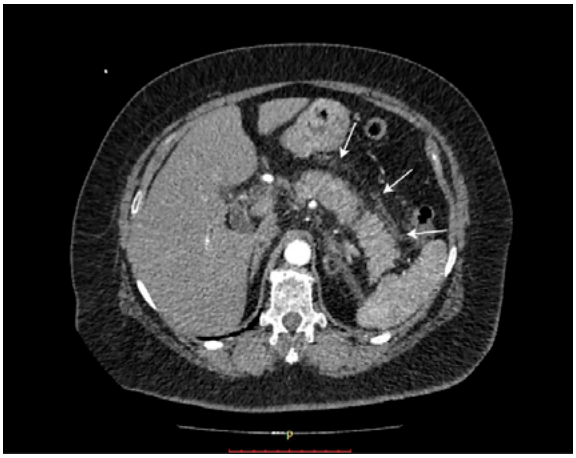

Рисунок 1. Компьютерная томография органов брюшной полости с контрастным усилением. Признаки парапанкреатита в виде уплотнения жировой клетчатки вдоль тела и хвоста поджелудочной железы (стрелки)

Figure 1. Contrast CT scan of the abdominal organs. Signs of parapancreatitis are observed as fat tissue infiltration along the body and tail of the pancreas (arrows)

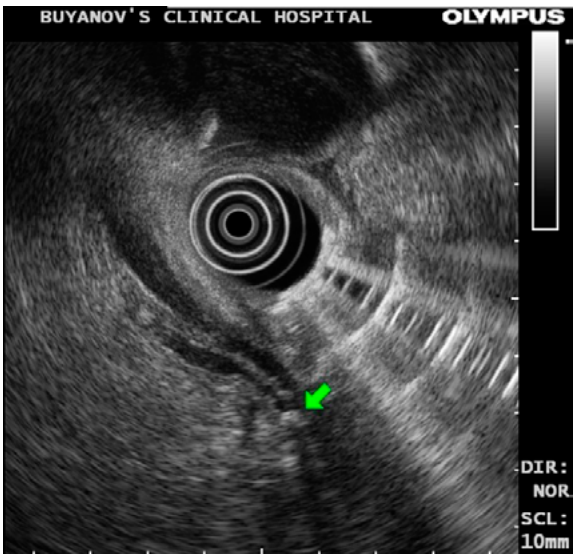

Рисунок 2. Эндоскопическая ультрасонография (сканирование из просвета двенадцатиперстной кишки). Эхопозитивный конкремент с акустической эхонегативной тенью в ампуле фатерова сосочка (стрелка)

Figure 2. Endoscopic ultrasonography (from the duodenal lumen). An echo-positive calculus with an acoustic echo-negative shadow is identified in the duodenal ampulla (arrow)

о выполнении тотального панкреатического стентирования — до границы хвоста поджелудочной железы установлен мультиперфорированный пластиковый стент диаметром 5 Fr, длиной 15 см.

После выполненного вмешательства отмечено значительное улучшение состояния пациентки, купирование болевого синдрома, значимая лабораторная динамика в виде нормализации уровней амилазы, билирубина, печеночных ферментов. При контрольном УЗИ органов брюшной полости жидкостных скоплений и инфильтрации парапанкреатической клетчатки более не было выявлено, в просвете внепеченочных желчных

Рисунок 3. Эндоскопическая ультрасонография (сканирование из просвета желудка). Картина панкреонекроза с множественными извитыми тончайшими анэхогенными структурами (стрелка) на фоне снижения эхогенности паренхимы и увеличения размеров ПЖ
Figure 3. Endoscopic ultrasonography (from the gastric lumen). Pancreatic necrosis, characterized by multiple convoluted thin anechoic structures (arrow) against a background of reduced echogenicity of the parenchyma and enlargement of the pancreas

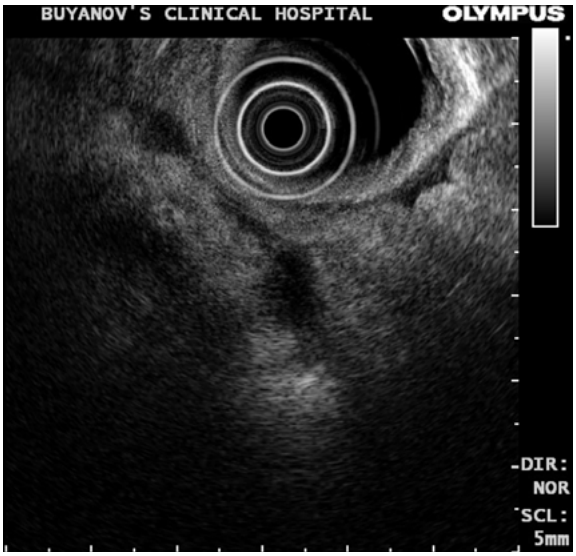

Рисунок 4. Эндоскопическая ультрасонография (сканирование из просвета желудка). Явления парапанкреатита в виде жидкостной анэхогенной прослойки в сальниковой сумке и брюшной полости
Figure 4. Endoscopic ultrasonography (from the gastric lumen). Parapancreatitis is demonstrated by a fluid anechoic layer within the omental bursa and the abdominal cavity

протоков газ. Продолжена комплексная многокомпонентная терапия.

Пребывание пациентки в отделении реанимации составило 2 суток, а уже на 5-е сутки пациентка выписана из стационара в удовлетворительном состоянии. При повторной плановой госпитализации через 6 недель по результатам УЗИ признаков билиарной и панкреатической гипертензии не выявлено, пациентке выполнена лапароскопическая холецистэктомия, удален панкреатический стент.

Таким образом, описанный случай в полной мере отражает диагностические возможности эндоскопической ультрасонографии при ОП, позволяющей выявить не только причину панкреатита, но и с высокой точностью определить выраженность изменений паренхимы и протоковой системы ПЖ, а также парапанкреатической клетчатки. Своевременное выполнение эндоскопического ретроградного вмешательства, основанного на результатах ЭУС, в объеме папиллосфинктеротомии, литоэкстракции и тотального панкреатического стентирования, в данном случае позволило прервать прогрессирование панкреонекроза, предельно сократить время пребывания пациентки в отделении реанимации и в стационаре.

РЕЗУЛЬТАТЫ И ОБСУЖДЕНИЕ

Билиарная этиология лежит в основе развития ОП в 28–78 % случаев [2]. Непосредственной причиной чаще всего служит миграция мелких конкрементов через ампулу фатерова сосочка. В многочисленных исследованиях показано, что суммарная чувствительность ЭУС и МРХПГ к выявлению холедохолитиаза практически не отличаются (93 и 95 % соответственно) [9, 12], при этом эндосонография считается методом с большей чувствительностью в отношении микрохоледохолитиаза (96–100 %) в связи с высокой разрешающей способностью [9]. Выполнение ЭУС в представленном случае также позволило выявить мельчайшие (2–3 мм) конкременты в просвете желчного протока, недоступные для визуализации при трансабдоминальном УЗИ и КТ органов брюшной полости.

Согласно различным клиническим рекомендациям КТ является методом выбора в диагностике ОП [3]. Однако КТ с внутривенным контрастированием приобретает информативность лишь после 2–3 суток от появления первых симптомов, когда становятся различимы очаги панкреонекроза [4].

Исходя из наших наблюдений, в том числе продемонстрированных выше, эндосонографические признаки некроза паренхимы ПЖ доступны для визуализации уже в начальном периоде заболевания. Исследования показывают, что эндосонографические изменения, подозрительные в отношении панкреонекроза, с высокой точностью совпадают с участками гипоперфузии в паренхиме ПЖ, выявляемыми при выполнении КТ с контрастным усилением [10]. Описанные изменения предстают в виде гипоэхогенных участков в паренхиме ПЖ округлой или клиновидной формы, а также в виде «географических» зон чередования гипо- и гиперэхогенных разнокалиберных очагов [11]. Аналогичные изменения выявлены и в описанном случае: в теле ПЖ, на границе с парапанкреатической клетчаткой, визуализирован участок пониженной эхогенности.

По мере накопления опыта выполнения ЭУС при ОП было замечено, что при увеличении частоты сканирования при панкреонекрозе становятся заметны

множественные извитые анэхогенные структуры, распространяющиеся к поверхности железы. Описанные изменения косвенно указывают на мельчайшие нарушения целостности протоковой системы ПЖ вследствие возникшей панкреатической гипертензии и дают основания полагать, что стентирование панкреатического протока будет иметь клиническую эффективность.

Вопрос применения эндоскопических ретроградных вмешательств, в том числе панкреатического стентирования при ОП, на сегодняшний день остается спорным. Однозначными показаниями для выполнения ЭРХПГ в начальном периоде ОП служат лишь вклинение конкремента в области фатерова сосочка, персистирующий холестаз и холангит, а также признаки прерывания целостности главного панкреатического протока при поперечном некрозе паренхимы ПЖ [3]. Рутинное применение ЭРХПГ в остальных случаях приводит к более быстрому купированию болевого синдрома и нормализации биохимических показателей крови, но не всегда влияет на риск развития осложнений и летального исхода [5, 6]. Немногочисленные исследования показывают, что панкреатическое стентирование увеличивает риск инфицирования очагов панкреонекроза [13, 14], в других исследованиях получен обратный результат в виде снижения частоты инфекционных осложнений [7, 8]. В представленном случае восстановление оттока панкреатического секрета путем тотального стентирования вирсунгова протока также способствовало скорейшему клинико-лабораторному выздоровлению и не имело негативных последствий.

Имеются данные о том, что с частотой до 57 % после перенесенного билиарного панкреатита развиваются повторные атаки ОП вследствие продолженной миграции конкрементов из желчного пузыря [15]. Выполнение папиллотомии, особенно в сочетании с холецистэктомией, значимо снижает риски возникновения повторных атак билиарного ОП [15]. Своевременно выполненное ретроградное вмешательство в данной ситуации также позволило бы предотвратить усугубление тяжести состояния пациентки.

ЗАКЛЮЧЕНИЕ

Описанный случай показывает преимущества, эффективность и безопасность эндоскопических методов в диагностике и лечении пациентов с острым панкреатитом, в первую очередь билиарной этиологии. На основе эндосонографических данных можно прогнозировать тяжесть течения ОП, определить комплекс лечебных мероприятий, необходимых для купирования возникших воспалительно-некротических изменений, а также оценить необходимость в профилактических мерах для предупреждения рецидива заболевания. Эндоскопическая ультрасонография — метод малоинвазивной детализированной оценки состояния желчевыводящих путей, поджелудочной железы и парапанкреатической клетчатки у больных острым билиарным панкреатитом. При своевременном выявлении эндосонографических признаков краевого панкреонекроза с вирсунгэктазией есть основания для тотального стентирования главного панкреатического протока. Однако необходимы дальнейшие исследования для получения объективных данных, включающих показания и противопоказания к панкреатическому стентированию при билиарном панкреонекрозе.

СПИСОК ЛИТЕРАТУРЫ

1 Iannuzzi J.P., King J.A., Leong J.H., Quan J, Windsor J.W., Tanyingoh D., et al. Global incidence of acute pancreatitis is increasing over time: a systematic review and meta-analysis. Gastroenterology. 2022;162(1):122–34. DOI: 10.1053/j.gastro.2021.09.043

2 Matta B., Gougol A., Gao X., Reddy N., Talukdar R., KochharR., et al. Worldwide variations in demographics, management, and outcomes of acute pancreatitis. Clin Gastroenterol Hepatol. 2020;18(7):1567–75.e2. DOI: 10.1016/j.cgh.2019.11.017

3 Leppäniemi A., Tolonen M., Tarasconi A., Segovia-Lohse H., Gamberini E., Kirkpatrick A.W., et al. 2019 WSES guidelines for the management of severe acute pancreatitis. World J Emerg Surg. 2019;14:27. DOI: 10.1186/s13017-019-0247-0

4 Zhao K., Adam S.Z., Keswani R.N., Horowitz J.M., Miller F.H. Acute pancreatitis: revised atlanta classification and the role of cross-sectional imaging. AJR Am J Roentgenol. 2015;205(1):W32–41. DOI: 10.2214/ajr.14.14056

5 Tang D., Gu J., Ao Y., Zhao L. Clinical efficacy of endoscopic retrograde cholangiopancreatography in the treatment of acute biliary pancreatitis: a meta-analysis. Wideochir Inne Tech Maloinwazyjne. 2022;17(4):561–78. DOI: 10.5114/wiitm.2022.119902

6 Coutinho L.M.A., Bernardo W.M., Rocha R.S., Marinho F.R., Delgado A., Moura E.T.H., et al. Early endoscopic retrograde cholangiopancreatography versus conservative treatment in patients with acute biliary pancreatitis: systematic review and meta-analysis of randomized controlled trials. Pancreas. 2018;47(4):444–453. DOI: 10.1097/mpa.0000000000001032

7 Дибиров М.Д., Хачатрян Н.Н., Ерин С.А., Домарев Л.В., Косаченко М.В., Кондратьев Я.В. Результаты 300 стентирований вирсунгова протока при остром панкреатите. Хирургия. Журнал им. Н.И. Пирогова. 2020;11:86–92. DOI: 10.17116/hirurgia202011186

8 Лопушков А.В., Туровец М.И., Попов А.С., Зюбина Е.Н., Бурчуладзе Н.Ш., Мандриков В.В. и др. Влияние ранних эндоскопических транспапиллярных вмешательств на риск инфицирования панкреонекроза. Эндоскопическая хирургия. 2024;30(1):12–9. DOI: 10.17116/endoskop20243001112

9 Kondo S., Isayama H., Akahane M., Toda N., Sasahira N., Nakai Y., et al. Detection of common bile duct stones: comparison between endoscopic ultrasonography, magnetic resonance cholangiography and helical-computed-tomographic cholangiography. Eur J Radiol. 2005;54(2):271–5. DOI: 10.1016/j.ejrad.2004.07.007

10 Alper E., Arabul M., Aslan F., Cekic C., Celik M., Ipek S., et al. Radial eus examination can be helpful in predicting the severity of acute biliary pancreatitis. Medicine (Baltimore). 2016;95(3):e2321. DOI: 10.1097/md.0000000000002321

11 Cho J.H., Jeon T.J., Choi J.S., Kim H.M., Park J.Y., Kim Y.J., et al. EUS finding of geographic hyperechoic area is an early predictor for severe acute pancreatitis. Pancreatology. 2012;12(6):495–501. DOI: 10.1016/j.pan.2012.08.007

12 Giljaca V., Gurusamy K.S., Takwoingi Y., Higgie D., Poropat G., Štimac D., et al. Endoscopic ultrasound versus magnetic resonance cholangiopancreatography for common bile duct stones. Cochrane Database Syst Rev. 2015;2015(2):CD011549.2015. DOI: 10.1002/14651858.CD011549

13 Karjula H., Nordblad Schmidt P., Mäkelä J., Liisanantti J.H., Ohtonen P., Saarela A. Prophylactic pancreatic duct stenting in severe acute necrotizing pancreatitis: a prospective randomized study. Endoscopy. 2019;51(11):1027–34. DOI: 10.1055/a-0865-1960

14 Новиков С.В., Рогаль М.Л., Ярцев П.А., Тетерин Ю.С. Стентирование панкреатического протока при остром тяжелом панкреатите. Хирургия. Журнал им. Н.И. Пирогова. 2022;6:18–26. DOI: 10.17116/hirurgia202206118

15 Lee J.M., Chung W.C., Sung H.J., Kim Y.J., Youn G.J., Jung Y.D., et al. Factor analysis of recurrent biliary events in long-term follow up of gallstone pancreatitis. J Dig Dis. 2017;18(1):40–6. DOI: 10.1111/1751-2980.12436

REFERENCES

1 Iannuzzi J.P., King J.A., Leong J.H., Quan J, Windsor J.W., Tanyingoh D., et al. Global incidence of acute pancreatitis is increasing over time: a systematic review and meta-analysis. Gastroenterology. 2022;162(1):122–34. DOI: 10.1053/j.gastro.2021.09.043

2 Matta B., Gougol A., Gao X., Reddy N., Talukdar R., Kochhar R., et al. Worldwide variations in demographics, management, and outcomes of acute pancreatitis. Clin Gastroenterol Hepatol. 2020;18(7):1567–75.e2. DOI: 10.1016/j.cgh.2019.11.017

3 Leppäniemi A., Tolonen M., Tarasconi A., Segovia-Lohse H., Gamberini E., Kirkpatrick A.W., et al. 2019 WSES guidelines for the management of severe acute pancreatitis. World J Emerg Surg. 2019;14:27. DOI: 10.1186/s13017-019-0247-0

4 Zhao K., Adam S.Z., Keswani R.N., Horowitz J.M., Miller F.H. Acute pancreatitis: revised atlanta classification and the role of cross-sectional imaging. AJR Am J Roentgenol. 2015;205(1):W32–41. DOI: 10.2214/ajr.14.14056

5 Tang D., Gu J., Ao Y., Zhao L. Clinical efficacy of endoscopic retrograde cholangiopancreatography in the treatment of acute biliary pancreatitis: a meta-analysis. Wideochir Inne Tech Maloinwazyjne. 2022;17(4):561–78. DOI: 10.5114/wiitm.2022.119902

6 Coutinho L.M.A., Bernaзrdo W.M., Rocha R.S., Marinho F.R., Delgado A., Moura E.T.H., et al. Early endoscopic retrograde cholangiopancreatography versus conservative treatment in patients with acute biliary pancreatitis: systematic review and meta-analysis of randomized controlled trials. Pancreas. 2018;47(4):444–53. DOI: 10.1097/mpa.0000000000001032

7 Dibirov M.D., Khachatryan N.N., Erin S.A., Domarev L.V., Kosachenko M.V., Kondratev Ya.V. Results of 300 pancreatic duct stenting in acute pancreatitis. Pirogov Russian Journal of Surgery. 2020;11:86–92 (In Russ.). DOI: 10.17116/hirurgia202011186

8 Lopushkov A.V., Turovets M.I., Popov A.S., Zyubina E.N., Burchuladze N.Sh., Mandrikov V.V., et al. The influence of early endoscopic transpapillary interventions on the risk of infection of pancreatic necrosis. Endoscopic Surgery. 2024;30(1):12–9 (In Russ.). DOI: 10.17116/endoskop20243001112

9 Kondo S., Isayama H., Akahane M., Toda N., Sasahira N., Nakai Y., et al. Detection of common bile duct stones: comparison between endoscopic ultrasonography, magnetic resonance cholangiography and helical-computed-tomographic cholangiography. Eur J Radiol. 2005;54(2):271–5. DOI: 10.1016/j.ejrad.2004.07.007

10 Alper E., Arabul M., Aslan F., Cekic C., Celik M., Ipek S., et al. Radial eus examination can be helpful in predicting the severity of acute biliary pancreatitis. Medicine (Baltimore). 2016;95(3):e2321. DOI: 10.1097/md.0000000000002321

11 Cho J.H., Jeon T.J., Choi J.S., Kim H.M., Park J.Y., Kim Y.J., et al. EUS finding of geographic hyperechoic area is an early predictor for severe acute pancreatitis. Pancreatology. 2012;12(6):495–501. DOI: 10.1016/j.pan.2012.08.007

12 Giljaca V., Gurusamy K.S., Takwoingi Y., Higgie D., Poropat G., Štimac D., et al. Endoscopic ultrasound versus magnetic resonance cholangiopancreatography for common bile duct stones. Cochrane Database Syst Rev. 2015;2015(2):CD011549.2015. DOI: 10.1002/14651858.CD011549

13 Karjula H., Nordblad Schmidt P., Mäkelä J., Liisanantti J.H., Ohtonen P., Saarela A. Prophylactic pancreatic duct stenting in severe acute necrotizing pancreatitis: a prospective randomized study. Endoscopy. 2019;51(11):1027–34. DOI: 10.1055/a-0865-1960

14 Novikov S.V., Rogal M.L., Yartsev P.A., Teterin Yu.S. Pancreatic duct stenting in acute severe pancreatitis. Pirogov Russian Journal of Surgery. 2022;6:18–26 (In Russ.). DOI: 10.17116/hirurgia202206118

15 Lee J.M., Chung W.C., Sung H.J., Kim Y.J., Youn G.J., Jung Y.D., et al. Factor analysis of recurrent biliary events in long-term follow up of gallstone pancreatitis. J Dig Dis. 2017;18(1):40–6. DOI: 10.1111/1751-2980.12436

Формат 60×90 1/8. Бумага офсетная. Гарнитура Minion Pro.
Печать офсетная. Усл. п. л. 9,5. Тираж 100 экз.
Подписано в печать: 26.12.2024. Дата выхода: 28.12.2024. Свободная цена.
16+
Отпечатано в издательстве «Триада»
Россия, 170034, г. Тверь, пр. Чайковского, д. 9, оф. 514

ISSN 2076-3093