КРЕАТИВНАЯ ХИРУРГИЯ *и* ОНКОЛОГИЯ

CREATIVE SURGERY *and* ONCOLOGY

ISSN 2076-3093 (Print)
ISSN 2307-0501 (Online)

Том 15, № 2, 2025
Vol. 15, No. 2, 2025

16+

HTTP://SURGONCO.RU

Креативная Хирургия и Онкология

Kreativnaâ hirurgiâ i onkologiâ

Том 15, № 2, 2025

ISSN 2076-3093 (Print)
ISSN 2307-0501 (Online)

Главный редактор

Павлов Валентин Николаевич,
академик РАН, д.м.н., профессор, ректор ФГБОУ ВО БГМУ Минздрава России, директор Института урологии и клинической онкологии ФГБОУ ВО БГМУ Минздрава России, заведующий кафедрой урологии ФГБОУ ВО БГМУ Минздрава России, член президиума Российского общества урологов, председатель Башкортостанского отделения Российского общества урологов, член правления Общества онкологов Республики Башкортостан (Уфа, Россия)

Заместители главного редактора

Ганцев Шамиль Ханафиевич,
академик АН Республики Башкортостан, д.м.н., профессор, директор НИИ онкологии ФГБОУ ВО БГМУ Минздрава России, заведующий кафедрой онкологии и клинической морфологии ФГБОУ ВО БГМУ Минздрава России, президент Ассоциации онкологов Республики Башкортостан, член правления Общества онкологов Республики Башкортостан (Уфа, Россия)

Плечев Владимир Вячеславович,
академик АН Республики Башкортостан, д.м.н., профессор, заведующий кафедрой госпитальной и сердечно-сосудистой хирургии ФГБОУ ВО БГМУ Минздрава России, член президиума Ассоциации хирургов Республики Башкортостан (Уфа, Россия)

Ответственный секретарь

Липатов Олег Николаевич,
д.м.н., профессор, заведующий курсами онкологии и патологической анатомии Института развития образования ФГБОУ ВО БГМУ Минздрава России, председатель правления Общества онкологов Республики Башкортостан, член правления Ассоциации онкологов Республики Башкортостан (Уфа, Россия)

Состав редакционной коллегии:

А.А. Бакиров — д.м.н., профессор (Уфа, Россия)
В.А. Вишневский — д.м.н., профессор (Москва, Россия)
Вольф Ф. Виланд (Wolf F. Wieland) — Prof. Dr. (Регенсбург, Германия)
Жан де ла Розетт (Jean de la Rosette) — Prof. Dr. (Стамбул, Турция)
Ю.Г. Кжышковска — д.б.н., профессор (Томск, Россия; Гейдельберг, Германия)
М.И. Коган — д.м.н., профессор (Ростов-на-Дону, Россия)
В.А. Кубышкин — академик РАН, д.м.н., профессор (Москва, Россия)
И.С. Липатов — д.м.н., профессор (Самара, Россия)
О.Б. Лоран — академик РАН, д.м.н., профессор (Москва, Россия)
Лукас М. Вессель (Lucas M. Wessel) — Prof. Dr. med. (Мангейм, Германия)
Ф.В. Моисеенко — д.м.н. (Санкт-Петербург, Россия)
И.Р. Рахматуллина — д.м.н., профессор (Уфа, Россия)
А.В. Самородов — д.м.н. (Уфа, Россия)
В.Ф. Семиглазов — чл.-корр. РАН, д.м.н., профессор (Санкт-Петербург, Россия)
Сергей А. Леонтьев (Sergey A. Leontyev) — Prof. Dr. med. (Лейпциг, Германия)
Стефан Пост (Stefan Post) — Prof. Dr. med. (Мангейм, Германия)
М.В. Тимербулатов — д.м.н., профессор (Уфа, Россия)
А.А. Фокин — д.м.н., профессор (Челябинск, Россия)
Ханс Ю. Шлитт (Hans J. Schlitt) — Prof., MD (Регенсбург, Германия)
Е.Л. Чойнзонов — академик РАН, д.м.н., профессор (Томск, Россия)
Шигуанг Джао (Shiguang Zhao) — Prof., MD-PhD (Харбин, Китай)
Яссер Фарахат (Yasser Farahat) — Prof. Dr. (Танта, Египет)

Редакция

Зав. редакцией Н.Р. Кобзева

Ответственный за выпуск К.А. Салимова

Перевод Ю.К. Ксенофонтова

Секретарь Н.В. Понкратова

Дизайн и верстка С.И. Чорненький

Учредитель:

Федеральное государственное бюджетное образовательное учреждение высшего образования «Башкирский государственный медицинский университет» Министерства здравоохранения Российской Федерации

Адрес редакции и издателя:

450008, Россия, Республика Башкортостан,
г. Уфа, ул. Пушкина, д. 96, корп. 98
тел./факс: +7 (347) 273-56 -97
http://surgonco.ru
e-mail: csurgonco@bashgmu.ru

Журнал зарегистрирован в Федеральной службе по надзору в сфере связи, информационных технологий и массовых коммуникаций (Роскомнадзор)

Свидетельство о регистрации ПИ № ФС 77-69907 от 29.05.2017
Периодичность: 4 выпуска в год

© ФГБОУ ВО БГМУ Минздрава России
г. Уфа, оформление макета, 2025
Контент доступен под лицензией Creative Commons Attribution 4.0 License

Creative Surgery and Oncology

Volume 15, No. 2, 2025

ISSN 2076-3093 (Print)
ISSN 2307-0501 (Online)

Editor in Chief

Valentin N. Pavlov,
Dr. Sci. (Med.), Professor, Academician of the Russian Academy of Sciences, Rector of Bashkir State Medical University, Head of the Department of Urology of Bashkir State Medical University, Director of the Institute of Urology and Clinical Oncology of Bashkir State Medical University, Member of the Board of the Russian Society of Urology, Chairman of the Society of Urology of the Republic of Bashkortostan, Member of the Board of the Society of Oncology of the Republic of Bashkortostan (Ufa, Russia)

Deputy Chief Editor

Shamil Kh. Gantsev,
Dr. Sci. (Med.), Professor, Academician of the Academy of Sciences of the Republic of Bashkortostan, Director of the Scientific Research Institute of Oncology of Bashkir State Medical University, Head of the Department of Oncology and Clinical Morphology of Bashkir State Medical University, President of the Oncologists Association of the Republic of Bashkortostan, Member of the Board of the Society of Oncology of the Republic of Bashkortostan (Ufa, Russia)

Vladimir V. Plechev,
Dr. Sci. (Med.), Professor, Academician of the Academy of Sciences of the Republic of Bashkortostan, Head of the Department of Hospital and Cardiovascular Surgery of Bashkir State Medical University, Member of the Presidium of the Association of Surgeons of the Republic of Bashkortostan (Ufa, Russia)

Executive Editor

Oleg N. Lipatov,
Dr. Sci. (Med.), Professor, Head of the Courses of Oncology and Pathological Anatomy of the Institute for Educational Development of Bashkir State Medical University, Chairman of the Board of the Society of Oncology of the Republic of Bashkortostan, Member of the Board of the Oncologists Association of the Republic of Bashkortostan (Ufa, Russia)

Editorial Board

Anvar A. Bakirov — Dr. Sci. (Med.), Professor (Ufa, Russia)
Vladimir A. Vishnevsky — Dr. Sci. (Med.), Professor (Moscow, Russia)
Wolf F. Wieland — Prof. Dr. (Regensburg, Germany)
Julia G. Kzhyshkowska — Dr. Sci. (Biol.), Professor (Tomsk, Russia; Heidelberg, Germany)
Jean de la Rosette — Prof. Dr. (Istanbul, Turkey)
Mikhail I. Kogan — Dr. Sci. (Med.), Professor (Rostov-on-Don, Russia)
Valery A. Kubyshkin — Academician of the Russian Academy of Sciences, Dr. Sci. (Med.), Professor (Moscow, Russia)
Igor S. Lipatov — Dr. Sci. (Med.), Professor (Samara, Russia)
Oleg B. Loran — Academician of the Russian Academy of Sciences, Dr. Sci. (Med.), Professor (Moscow, Russia)
Lucas M. Wessel — Prof. Dr. med. (Mannheim, Germany)
Fedor V. Moiseenko — Dr. Sci. (Med.) (Saint Petersburg, Russia)
Irina R. Rakhmatullina — Dr. Sci. (Med.), Professor (Ufa, Russia)
Aleksandr V. Samorodov — Dr. Sci. (Med.) (Ufa, Russia)
Vladimir F. Semiglasov — Corresponding Member of the Russian Academy of Sciences, Dr. Sci. (Med.), Professor (Saint Petersburg, Russia)
Sergey A. Leontyev — Prof. Dr. med. (Leipzig, Germany)
Stefan Post — Prof. Dr. med. (Mannheim, Germany)
Makhmud V. Timerbulatov — Dr. Sci. (Med.), Professor (Ufa, Russia)
Aleksey A. Fokin — Dr. Sci. (Med.), Professor (Chelyabinsk, Russia)
Hans J. Schlitt — Prof., MD (Regensburg, Germany)
Evgeny L. Choinzonov — Academician of the Russian Academy of Sciences, Dr. Sci. (Med.), Professor (Tomsk, Russia)
Shiguang Zhao — Prof., MD-PhD (Harbin, China)
Yasser Farahat — Prof. Dr. (Tanta, Egypt)

Editorial office

Managing editor Natalya R. Kobzeva

Issuing editor Ksenia A. Salimova

Translator Yuliana K. Ksenofontova

Secretary Natalya V. Ponkratova

Design and Artwork Sergey I. Chornenkiy

Founder of the journal

Federal State Budgetary Educational Institution of Higher Education "Bashkir State Medical University" of the Ministry of Healthcare of the Russian Federation

Postal address of the editorial office

96/98 Pushkin St., Ufa, 450008, Republic of Bashkortostan, Russian Federation
Tel./fax: +7 (347) 273-56-97
http://surgonco.ru
e-mail: csurgonco@bashgmu.ru

The journal is registered by the Federal service for supervision of communications, information technology and mass media on May 29, 2017 (Certificate of registration PI No. FS 77-69907 of 29.05.2017 — print edition)
Frequency: Quartery
© Bashkir State Medical University, Ufa, layout design, 2025
Content is distributed under Creative Commons Attribution 4.0 License

Креативная Хирургия и Онкология
Kreativnaâ hirurgiâ i onkologiâ
Том 15, № 2, 2025

Содержание

ОРИГИНАЛЬНЫЕ ИССЛЕДОВАНИЯ

М.Р. Гараев М.А. Нартайлаков, В.Д. Дорофеев
Распространенный гнойный перитонит: современные возможности лечения 5

В.З. Тотиков, З.В. Тотиков, Д.В. Тобоев, Р.А. Халлаев
Операция Гартмана, или первичный анастомоз под прикрытием проксимальной стомы после резекции дистальных отделов ободочной кишки и передней резекции прямой кишки при плановых и отсроченных оперативных вмешательствах 12

И.Ф. Гареев, О.А. Бейлерли, Хонгли Жанг, С.А. Румянцев
Анализ и функциональная значимость белка TRAP1 при глиобластоме 19

ОБЗОР ЛИТЕРАТУРЫ

И.Ф. Гареев, О.А. Бейлерли, С.А. Румянцев
Повреждение и восстановление ДНК при глиобластоме: новые перспективы терапии 28

В.Н. Павлов, М.Ф. Урманцев, Р.Ф. Гильманова, Ю.А. Исмагилова, М.Р. Бакеев
Многофакторный анализ прогностических и предиктивных онкомаркеров у пациентов с трижды негативным раком молочной железы 43

И.Е. Кондрашкин, В.Э. Федоров, В.Ю. Барсуков, Ю.И. Орлова, Л.Ф. Жандарова
Метастазирование в регионарные лимфоузлы при раке молочной железы: современные представления о методах выявления 53

Р.Н. Исламов, Р.А. Шарипов, М.А. Багиров, Р.К. Тукфатуллин, Г.В. Читорелидзе, Е.В. Павлова, Р.К. Ягафарова
Дифференциальная диагностика периферического образования легкого: обзор возможностей и ограничений современных методов 64

КЛИНИЧЕСКИЙ СЛУЧАЙ

В.Е. Аскаров, А.В. Султанбаев, К.В. Меньшиков, В.С. Чалов, Н.И. Султанбаева, И.А. Меньшикова
Комбинированная таргетная терапия ингибиторами BRAF и MEK в сочетании с иммунотерапией (атезолизумаб + вемурафениб + кобиметиниб) при метастатической меланоме кожи (клинический случай) 75

Р.Р. Гатьятов, С.В. Зинченко, Н.А. Шаназаров
Формирование полибронхиального анастомоза при центральном раке легкого и буллезных изменениях с укрытием бронхиального шва свободным плеврально-жировым лоскутом. Случай из клинической практики 83

М.М. Замилов, К.В. Меньшиков, Р.И. Латыпов, Д.Р. Ахмеров, Р.И. Гиматдинов, Ш.И. Мусин, Г.И. Замилова, Р.Т. Аюпов
Распространенный плоскоклеточный рак кожи, возникший на фоне обширного послеожогового рубца (клинический случай) 90

Г.Т. Гумерова, В.А. Макарьин, А.Ф. Тушова, А.Ф. Фазлыева, А.И. Ишбулатова, С.П. Климец, Е.А. Надеждина, А.Д. Неряхин
Этаноловая склеротерапия с радиочастотной абляцией в лечении токсической аденомы (клинический случай) 97

А.М. Суздальцев, В.М. Гершевич, С.В. Черненко, Д.В. Земкаюс, О.В. Балюра, Р.В. Еселевич, Д.А. Рудаков
Системный доброкачественный липоматоз (болезнь Маделунга): опыт хирургического лечения (клинический случай) 104

Creative Surgery and Oncology

Contents

Volume 15, No. 2, 2025

ORIGINAL ARTICLES

Marat R. Garaev, Mazhit A. Nartailakov, Vadim D. Dorofeev
5..... Current Treatment Options for Diffuse Purulent Peritonitis

Valeriy Z. Totikov, Zaurbek V. Totikov, David V. Toboev, Ruslan A. Khallaev
12..... Hartmann's Procedure Versus Primary Anastomosis with Protective Proximal Stoma after Distal Colon Resection and Anterior Rectal Resection in Elective and Delayed Surgical Interventions

Ilgiz F. Gareev, Ozal A. Beylerli, Hongli Zhang, Sergey A. Roumiantsev
19..... Analysis and Functional Significance of TRAP1 in Glioblastoma

REVIEWS

Ilgiz F. Gareev, Ozal A. Beylerli, Sergey A. Roumiantsev
28..... DNA Damage and Repair in Glioblastoma: Emerging Therapeutic Perspectives

Valentin N. Pavlov, Marat F. Urmantsev, Rita F. Gilmanova, Julia A. Ismagilova, Marat R. Bakeev
43..... Multifactorial Analysis of Prognostic and Predictive Biomarkers in Triple-Negative Breast Cancer Patients

Ivan E. Kondrashkin, Vladimir E. Fedorov, Vladislav Y. Barsukov, Yulia I. Orlova, Ludmila F. Zhandarova
53..... Metastases to Regional Lymph Nodes in Breast Cancer: Current Views of Detection Methods

Rinat N. Islamov, Raul A. Sharipov, Mamad A. Bagirov, Ravil K. Tukfatullin, George V. Chitorelidze, Elena V. Pavlova, Rosa K. Yagafarova
64..... Differential Diagnosis of Peripheral Lung Lesions: Capabilities and Limitations of Current Methods

CLINICAL CASES

Vadim E. Askarov, Alexander V. Sultanbaev, Konstantin V. Menshikov, Vitaly S. Chalov, Nadezhda I. Sultanbaeva, Irina A. Menshikova
75..... Combination BRAF/MEK Inhibitor Targeted Therapy and Immunotherapy (atezolizumab + vemurafenib + cobimetinib) for Metastatic Cutaneous Melanoma: Clinical Case

Rudolf R. Gat'jatov, Sergey V. Zinchenko, Nasrulla A. Shanazarov
83..... Formation of Polybronchial Anastomosis in Central Lung Cancer with Bullous Changes Using Free Pericardial Fat Pad for Bronchial Suture Coverage: Clinical Case

Marat M. Zamilov, Konstantin V. Menshikov, Ruslan I. Latypov, Damir R. Akhmerov, Ruslan I. Gimatdinov, Shamil I. Musin, Guzel I. Zamilova, Rustem T. Ayupov
90..... Advanced Squamous Cell Carcinoma Arising from an Extensive Post-Burn Scar: Clinical Case

Gulnara T. Gumerova, Viktor A. Makarin, Aigul F. Tushova, Aliya F. Fazlyeva, Aliya I. Ishbulatova, Sofia P. Klimets, Ekaterina A. Nadezhdina, Alexander D. Neryakhin
97..... Ethanol Sclerotherapy Combined with Radiofrequency Ablation in the Treatment of Toxic Adenoma: Clinical Case

Andrey M. Suzdaltsev, Vadim M. Gershevich, Sergey V. Chernenko, Denis V. Zemkayus, Oleg V. Balura, Roman V. Eselevich, Dmitry A. Rudakov
104..... Systemic Benign Lipomatosis (Madelung's Disease): Experience of Surgical Treatment. Clinical Case

https://doi.org/10.24060/2076-3093-2025-15-2-5-11

CC BY 4.0

Check for updates

Распространенный гнойный перитонит: современные возможности лечения

М.Р. Гараев[1,2,], М.А. Нартайлаков[1,2], В.Д. Дорофеев[2]*

[1] Башкирский государственный медицинский университет, Россия, Республика Башкортостан, Уфа
[2] Республиканская клиническая больница им. Г.Г. Куватова, Россия, Республика Башкортостан, Уфа

*** Контакты:** Гараев Марат Раилевич, e-mail: doktormr@rambler.ru

Гараев Марат Раилевич — *к.м.н., доцент, кафедра общей хирургии, трансплантологии и лучевой диагностики, хирургическое отделение № 2 (отделение гнойной хирургии), orcid.org/0000-0002-0096-5318*

Нартайлаков Мажит Ахметович — *д.м.н., профессор, кафедра общей хирургии, трансплантологии и лучевой диагностики, хирургическое отделение № 1 (отделение абдоминальной хирургии), orcid.org/0000-0001-8673-0554*

Дорофеев Вадим Давидович — *к.м.н., хирургическое отделение № 2 (отделение гнойной хирургии), orcid.org/0009-0000-4792-1411*

Аннотация

Введение. Перитонит является одним из наиболее часто встречающихся тяжелых патологических процессов, диагностика и эффективное лечение которого изучаются много лет с определенными успехами. Летальность при тяжелых формах перитонита не имеет тенденции к снижению и составляет, по разным данным от 25–29 до 65 %. Анализ пятилетнего опыта лечения тяжелых форм распространенного перитонита в Республиканской клинической больнице им. Г.Г. Куватова демонстрирует широкий спектр причин развития перитонита и наиболее значимые факторы, определяющие конечные результаты лечения. Цель исследования: изучить структуру причин перитонитов, выделить значимые факторы, утяжеляющие течение перитонита и увеличивающие риск неблагоприятного исхода, определить оптимальные варианты хирургического вмешательства в зависимости от особенностей течения заболевания. **Материалы и методы.** За период с 2019 по 2023 год в хирургическом отделении № 2 (отделении гнойной хирургии) ГБУЗ «Республиканская клиническая больница им. Г.Г. Куватова» пролечен 121 пациент, имеющий распространенный перитонит. Лечение проводилось в соответствии с канонами гнойной хирургии, действующими Национальными клиническими рекомендациями и с учетом индивидуальных особенностей каждого пациента. **Результаты и обсуждение.** Общая летальность составила 35,54 %. Факторы, определяющие результаты лечения пациентов с перитонитами, имеют существенное значение для обоснованного выбора лечебной тактики и прогноза исхода заболевания. Мангеймский индекс перитонита, по мнению многих исследователей, является качественным инструментом оценки тяжести воспалительного процесса в брюшной полости. Вместе с тем не всех авторов устраивает данная шкала. В настоящее время существует несколько альтернативных методов для оценки тяжести и прогноза исхода перитонита. **Заключение.** Женский пол пациента, наличие злокачественного новообразования, осложненное течение патологии толстой кишки, наличие свищей проксимальных отделов желудочно-кишечного тракта и лапаростомы являются прогностически одними из самых неблагоприятных факторов. Уровень Мангеймского индекса перитонита коррелирует с тяжестью перитонита, и значение индекса выше 24 может считаться маркером тяжелого перитонита. Применение санационных релапаротомий «по программе» сохраняет свое значение для лечения пациентов с распространенным гнойным перитонитом. Внедрение новых технологий и методов в перспективе может способствовать улучшению результатов лечения.

Ключевые слова: гнойный перитонит, послеоперационные осложнения, острый панкреатит, острый аппендицит, Мангеймский индекс перитонита, смертность, регионарная эндоваскулярная инфузия, вакуум-ассистированная лапаротомия

Информация о конфликте интересов. Конфликт интересов отсутствует.
Информация о спонсорстве. Данная работа не финансировалась.
Вклад авторов. Все авторы внесли эквивалентный вклад в подготовку публикации.

Для цитирования: Гараев М.Р., Нартайлаков М.А., Дорофеев В.Д. Распространенный гнойный перитонит: современные возможности лечения. Креативная хирургия и онкология. 2025;15(2):5–11. https://doi.org/10.24060/2076-3093-2025-15-2-5-11

Поступила в редакцию: 23.12.2024
Поступила после рецензирования и доработки: 07.04.2025
Принята к публикации: 21.04.2025

Current Treatment Options for Diffuse Purulent Peritonitis

Marat R. Garaev[1,2,], Mazhit A. Nartailakov[1,2], Vadim D. Dorofeev[2]*

[1] Bashkir State Medical University, Ufa, Russian Federation
[2] G.G. Kuvatov Republican Clinical Hospital, Ufa, Russian Federation

*** Correspondence to:** Marat R. Garaev, e-mail: doktormr@rambler.ru

Marat R. Garaev — *Cand. Sci. (Med.), Assoc. Prof., Department of General Surgery, Transplantology and X-ray Diagnostics, Surgery Unit No. 2 (Septic Surgery Unit), orcid.org/0000-0002-0096-5318*

Mazhit A. Nartailakov — *Dr. Sci. (Med.), Prof., Department of General Surgery, Transplantology and X-ray Diagnostics, Surgery Unit No. 1 (Abdominal Surgery Unit), orcid.org/0000-0001-8673-0554*

Vadim D. Dorofeev — *Cand. Sci. (Med.), Surgery Unit No. 2 (Septic Surgery Unit), orcid.org/0009-0000-4792-1411*

Abstract

Introduction. Diffuse purulent peritonitis is considered a prevalent and severe pathological condition in clinical practice. The diagnosis and effective treatment of this condition have been subjects of study for decades, yielding certain advancements. Despite these efforts, mortality rates associated with severe forms remain high, varying considerably from 25–29% to 65%. This review analyzes the five-year experience in treating severe forms of diffuse purulent peritonitis at the G.G. Kuvatov Republican Clinical Hospital (Ufa, Russia), highlighting a broad spectrum of etiological factors and identifying the most significant predictors influencing patient outcomes. Aim. This study aims to examine etiological factors contributing to peritonitis and to identify confounders that increase the risk of adverse outcomes. In addition, we determine optimal surgical strategies tailored to specific disease characteristics. **Materials and methods.** From 2019 to 2023, a total of 121 patients diagnosed with diffuse purulent peritonitis were treated at Department No. 2 (Department of Purulent Surgery) of the Republican Clinical Hospital named after G.G. Kuvatov. The therapeutic approach was guided by the principles of modern purulent surgery, current National Clinical Recommendations, and individualized patient assessment. **Results and discussion.** The overall mortality rate was 35.54%. The factors influencing treatment outcomes in patients with peritonitis are critical for determining therapeutic strategies and refining prognostic assessments. The Mannheim peritonitis index (MPI) is widely regarded as a reliable tool for assessing the severity of intra-abdominal inflammation; however, some researchers question its universal applicability. Several alternative methods for evaluating peritonitis severity and prognosis are currently available. **Conclusion.** Female sex, the presence of malignant neoplasms, complicated colonic pathology, fistulas in the proximal gastrointestinal tract, and laparostomy wounds were among the most unfavorable prognostic factors. The MPI correlates with disease severity, with values exceeding 24 serving as a marker for severe peritonitis. Planned relaparotomies for peritoneal lavage remain a valuable approach in treating patients with diffuse purulent peritonitis. The integration of advanced technologies and methods may contribute to improving treatment outcomes in the future.

Keywords: purulent peritonitis, postoperative complications, acute pancreatitis, acute appendicitis, Mannheim Peritonitis Index (MPI), mortality, local endovascular infusion, vacuum-assisted closure of laparostomy wounds

Conflict of interest. The authors declare no conflict of interest.
Sponsorship data. This work is not funded.
Author contributions. The authors contributed equally to this article.

For citation: Garaev M.R., Nartailakov M.A., Dorofeev V.D. Current treatment options for diffuse purulent peritonitis. Creative Surgery and Oncology. 2025;15(2):5–11. https://doi.org/10.24060/2076-3093-2025-15-2-5-11

Received: 23.12.2024
Revised: 07.04.2025
Accepted: 21.04.2025

ВВЕДЕНИЕ

Перитонит — один из наиболее часто встречающихся в практике экстренной хирургии тяжелых патологических процессов, лечение которого требует значительных усилий со стороны медицинских работников, серьезных затрат материальных ресурсов, а результаты лечения тяжелых его форм далеки от желаемых, что обуславливает актуальность дальнейшего изучения данной патологии [1–3]. Задачи ранней диагностики, эффективного лечения распространенного перитонита с учетом индивидуальных особенностей каждого случая изучаются много лет с определенными успехами, но без решающей победы над этой проблемой [4–6]. Летальность при тяжелых формах перитонита не имеет тенденции к снижению и составляет, по данным разных авторов, от 25–29 до 65 % [1, 7–9]. Анализ опыта лечения пациентов данной категории, пролеченных за последние 5 лет (2019–2023 гг.) на базе отделения гнойной хирургии РКБ им. Г.Г. Куватова, демонстрирует широкий спектр причин развития перитонита и наиболее значимые факторы, определяющие конечные результаты лечения.

Цель исследования — анализ причин развития перитонита у пациентов, проходивших лечение в хирургическом отделении № 2 (отделении гнойной хирургии (ОГХ)) ГБУЗ «Республиканская клиническая больница им. Г.Г. Куватова» (РКБ) за 5 лет, выделение наиболее весомых факторов, утяжеляющих течение перитонита и увеличивающих риск неблагоприятного исхода, выделение оптимальных вариантов хирургического вмешательства в зависимости от особенностей течения заболевания, анализ применения новых методов лечения (регионарной эндоваскулярной инфузии лекарственных препаратов в сочетании с вакуум-ассистированной лапаротомией).

МАТЕРИАЛЫ И МЕТОДЫ

За период с 2019 по 2023 год в ОГХ РКБ проведено лечение 121 пациента, имеющего распространенный перитонит. Критериями включения в исследование были распространенность воспалительного процесса на 6 и более условных анатомических областей или оба условных этажа брюшной полости. В большинстве своем пациенты ранее проходили лечение в других медицинских организациях и переводились в ОГХ РКБ вследствие развившихся осложнений и неблагоприятно протекающего воспалительного процесса на фоне недостаточной эффективности лечения, включая оперативное. Структура причин развития перитонита представлена в таблице 1.

Среди пациентов, имевших распространенный перитонит, было 70 мужчин (57,85 %) и 51 женщина (42,15 %). Возраст пациентов мужского пола варьировал от 23 до 78 лет и в среднем составил 53,2 ± 6,9 года. Возраст пациентов женского пола варьировал от 24 до 86 лет и в среднем составил 55,1 ± 12,9 года.

Большинство пациентов в период прохождения лечения в других медицинских организациях до перевода в специализированное гнойное хирургическое отделение перенесли от 0 до 13 оперативных вмешательств (2,96 ± 0,90). Перевод в ОГХ осуществлялся в связи с развитием тяжелых форм перитонита после проведения первичных санирующих вмешательств при экстренных хирургических ситуациях или в связи с развитием перитонита как послеоперационного осложнения в «чистых» хирургических отделениях различных медицинских организаций, включая РКБ.

Обследование пациентов при поступлении проходило в соответствии с проектом Национальных клинических рекомендаций «Перитонит» в редакции от 2023 года и включало анализы крови, ультразвуковое исследование органов брюшной полости, забрюшинного пространства, эндоскопические и рентгенологические исследования при наличии показаний к ним [9]. В 114 случаях (94,21 %) пациенты поступали с клинической картиной некупированного перитонита, что, как правило, и являлось причиной перевода и показанием к срочному хирургическому вмешательству. С учетом данных анамнеза, клинической картины и лабораторно-инструментальных данных во всех случаях вмешательство проводилось лапаротомным доступом.

№	Первичная причина	Количество	
		абс.	%
1	Острый панкреатит	13	10,7
2	Несостоятельность швов полого органа после планового оперативного лечения (послеоперационные)	13	10,7
3	Злокачественное новообразование органов брюшной полости	12	9,9
4	Острый аппендицит	11	9,1
5	Язвенная болезнь 12-перстной кишки (ДПК)	9	7,4
6	Травма органов брюшной полости	9	7,4
7	Тромбоз брыжеечных сосудов с некрозом кишки	9	7,4
8	Дивертикулярная болезнь толстой кишки с осложнениями	7	5,8
9	Сальпингоофорит	6	5,0
10	Спаечная болезнь брюшины (СББ)	6	5,0
11	Послеродовый (несостоятельность швов на матке после кесарева сечения; перфорация тонкой кишки, выкидыш)	4	3,3
12	Язвенная болезнь желудка (ЯБЖ)	3	2,5
13	Грыжа (паховая, бедренная) с ущемлением	2	1,7
14	Некроз сигмовидной кишки на фоне новой коронавирусной инфекции (НКИ)	2	1,7
15	Вентральные грыжи брюшной стенки	2	1,7
16	Системный васкулит с перфорацией тонкой кишки	2	1,7
17	Болезнь Крона, острые язвы тонкой кишки	2	1,7
18	Перфорация толстой кишки идиопатическая	2	1,7
19	Стероидная язва ЖКТ с перфорацией	1	0,8
20	Желчнокаменная болезнь (ЖКБ) с холедохолитиазом	1	0,8
21	Доброкачественная гиперплазия предстательной железы (ДГПЖ) с флегмоной околопузырной клетчатки после эпицистостомии	1	0,8
22	Долихосигма, перекрут кишки	1	0,8
23	Странгуляционная кишечная непроходимость	1	0,8
24	Дивертикулит ДПК	1	0,8
25	Диафрагмальная грыжа с ущемлением и некрозом ободочной кишки	1	0,8
	Итого:	121	100

Таблица 1. Структура причин развития перитонита
Table 1. Etiology of peritonitis

Все пациенты имели тяжесть состояния ≥ 2 по шкале qSOFA (Quick Sequential (Sepsis-related) Organ Failure Assessment) и осматривались до операции анестезиологом. 25 (20,66 %) пациентов в связи с тяжестью состояния для предоперационной подготовки были помещены в отделение реанимации и интенсивной терапии (ОРИТ). Объем операции варьировал в зависимости от характера воспаления и стадии перитонита (по Симоняну) и включал санацию брюшной полости, устранение развившихся вторичных осложнений, редренирование брюшной полости. Стартовая антимикробная терапия проводилась с учетом уже применявшихся антибактериальных препаратов, результатов предшествующих бактериологических исследований и корректировалась по результатам собственных результатов исследования экссудата из брюшной полости, полученных во время повторного оперативного вмешательства.

№	Вид экссудата	Количество		Летальность	
		абс.	%	абс.	%
1	Серозный	0	-	-	-
2	Серозно-фибринозный, серозно-геморрагический	26	21,48	6	23,08
3	Фибринозно-гнойный, гнойный, геморрагический	66	54,55	26	39,39
4	Каловый, гнилостный	29	23,97	11	37,93
	Итого:	121	100	43	35,54

Таблица 2. Летальность в зависимости от макроскопической картины (во время первой в условиях РКБ операции) и характера экссудата в брюшной полости
Table 2. Mortality by macroscopic findings (during initial surgery at the Republican Clinical Hospital) and peritoneal exudate characteristics

№	Показатель МИП	Количество пациентов (n = 121)		Летальность при данном параметре	
		абс.	%	абс.	%
1	Пациент старше 50 лет	78	64,46	33	42,31
2	Женский пол	51	42	25	49,02
3	Имеется злокачественное новообразование	10	8,26	6	60
4	Первичный очаг находится в толстой кишке	22	18,18	11	50

Таблица 3. Летальность среди пациентов с перитонитом при различных параметрах МИП
Table 3. Mortality among patients with peritonitis stratified by MPI parameters

№	Диапазон значения МИП	Количество пациентов		Летальность при данном значении	
		абс.	%	абс.	%
1	≤18	4	3,3	0	0
2	19–23	26	21,5	3	11,54
3	24–28	35	28,9	12	34,29
4	29–33	22	18,2	11	50,0
5	34–38	23	19	11	47,8
6	≥39	11	9,1	6	54,5

Таблица 4. Летальность среди пациентов с перитонитом при различных уровнях МИП
Table 4. Mortality among patients with peritonitis by MPI severity levels

РЕЗУЛЬТАТЫ

Проведен анализ летальности в зависимости от макроскопической картины в брюшной полости (табл. 2) и некоторых других факторов, входящих в шкалу Мангеймского индекса перитонита (МИП) (табл. 3). Такие показатели МИП, как органная недостаточность и длительность процесса дольше 24 часов, имелись у всех пациентов и поэтому в таблицу включены не были. Летальность у пациентов мужского пола составила 25,71 %, у женского — 49,02 %. Общая летальность составила 35,54 %.

Как следует из представленных данных, характер экссудата и макроскопическая оценка перитонита на первом, в условиях РКБ, оперативном вмешательстве выявил достоверную разницу в летальности между перитонитами с выпотом серозного экссудата с одной стороны и фибринозно-гнойного или калового с другой стороны ($p < 0,05$). Разница же между летальностью при выпоте в брюшной полости фибринозно-гнойного или калового характера оказалась несущественной ($p > 0,05$). При этом нужно отметить, что оценка данного параметра является достаточно субъективной.

Анализ летальности в зависимости от уровня МИП показал, что резкий рост количества погибших (до 34,29 %) отмечается при МИП выше 24 с увеличением до 50 % при МИП от 29 и выше. Разница в уровнях летальности при МИП от 19 до 23, при МИП от 24 до 28 и при МИП > 29 достоверна ($p < 0,05$). Разница между летальностью при МИП от 29 до 33 и при МИП от 34 до 38 недостоверна ($p > 0,05$). В целом среди умерших пациентов МИП составил 32,72 ± 4,64, среди выживших 28,24 ± 4,93.

Выбор дальнейшего варианта ведения пациента «по требованию» или «по программе» принимался на основании значения МИП ≥ 30 баллов после проведения первого вмешательства в условиях ОГХ РКБ. У 69 пациентов интраоперационная картина и совокупность клинических и лабораторно-инструментальных данных позволили ограничиться одним оперативным вмешательством и выбрать вариант ведения пациентов с проведением релапаротомии «по требованию». В дальнейшем показания к повторным оперативным вмешательствам в этой группе были выставлены у 44 пациентов, летальность в данной группе составила 39,13 %. Релапаротомии «по программе» выполнялись у 52 пациентов, и им было проведено от 2 до 13 оперативных вмешательств (3,61 ± 1,46), летальность в этой группе составила 30,77 %. Разница показателей достоверна ($p < 0,05$).

Санационные релапаротомии проводились по классическому алгоритму, включающему ревизию брюшной полости, оценку динамики воспалительного процесса, забор материала для микробиологического исследования, устранение вторичных осложнений при их наличии, оценку эффективности дренирования и, при необходимости, редренирование брюшной полости. Лапаротомная рана при планировании релапаротомии «по программе» ушивалась редкими швами или (в 4 случаях) закрывалась при помощи вакуум-ассистированных повязок.

Диагностика осложненного течения первичного перфоративного процесса органов желудочно-кишечного тракта (ЖКТ) и/или осложнений в виде перфораций различных отделов ЖКТ в сочетании с распространенным перитонитом обуславливала необходимость создания наружных свищей, характер которых представлен в таблице 5, у 87 (71,9 %) пациентов.

Наличие свищей проксимальных отделов ЖКТ, как правило, было мерой вынужденной, и летальность у данной категории пациентов была максимальной по сравнению с пациентами, имеющими свищи в других отделах ЖКТ. Все случаи вынужденной лапаростомии являлись следствием некупирующегося перитонита с вторичными осложнениями в виде некроза и развития дефицита тканей передней брюшной стенки, сочетались с несформированными кишечными свищами и закончились летальным исходом.

У трех пациентов с перитонитом (со значениями МИП 28, 34 и 34) в лечении перитонитов был применен разработанный нами способ регионарной эндоваскулярной инфузии лекарственных препаратов и вакуум-ассистированной лапаротомии с положительным исходом заболевания. Первый опыт применения методики был описан нами ранее [10]. При этом стоит отметить, что все пациенты, получавшие эндоваскулярную терапию (ЭВТ) в сочетании с вакуум-ассистированной лапаростомией, имели разлитой фибринозной-гнойный перитонит с необходимостью проведения санационных релапаротомий; две из них были женщины; в двух случаях были выявлены несформированные свищи кишечника, потребовавшие стомирования кишечника. У этих пациентов не было имеющей существенное значение патологии толстой кишки и онкологических заболеваний. Все три пациента имели неотягощенный аллергологический анамнез, обычную анатомию чревного ствола и верхней брыжеечной артерии и продемонстрировали хорошую переносимость эндоваскулярной терапии.

№	Вид свища	Количество пациентов		Летальность при данном значении	
		абс.	%	абс.	%
1	Наружный свищ желудка	3	2,48	2	66,67
2	Наружный свищ ДПК	14	11,57	8	57,14
3	Наружный свищ тощей кишки	5	4,13	2	40
4	Наружный свищ подвздошной кишки	55	45,45	16	29,09
5	Свищ толстой кишки	17	14,05	9	52,94
6	Лапаростома (вынужденная)	6	4,96	6	100
7	Сочетание 2 и более свищей	5	4,13	4	80

Таблица 5. Характер свищей, сформированных или возникших в процессе лечения
Table 5. Characteristics of fistulas present on admission or developing during treatment

ОБСУЖДЕНИЕ

Прогноз развития и исхода перитонита в течение последних лет является предметом многочисленных исследований [11–13]. Для определения риска летального исхода у больных с перитонитом на сегодняшний день в клинических рекомендациях прописаны имеющие большой опыт применения шкалы APACHE II и МИП [9]. Эти же шкалы широко применяются во многих других странах [14, 15]. При этом многие из разработанных ранее и широко применяемых в настоящее время шкал не позволяют в достаточной мере оценить послеоперационные и продолжающиеся с участием нозокомиальной флоры (третичные) перитониты. Соответственно их применение не позволяет определить ситуации, требующие повторных вмешательств, что может приводить к запаздыванию оперативного лечения и ухудшению результатов лечения [16, 17]. Одна из наиболее распространенных в мире шкал — МИП позволяет оценить вероятность летального исхода у пациентов с перитонитом, но не дает информации для выбора лечебной тактики [9, 16, 18, 19]. Популярная среди анестезиологов-реаниматологов шкала SOFA позволяет с высокой степенью достоверности диагностировать сепсис, но не учитывает нюансы, касающиеся состояния брюшной полости [18]. Разработанный отечественный индекс брюшной полости В. С. Савельева, основанный на оценке семи параметров, в полной мере учитывает изменения в брюшной полости и «хирургический» статус пациента, но при этом в недостаточной мере, по мнению отдельных исследователей, отражает состояние макроорганизма, которое при тяжелых формах перитонита имеет большое значение [9].

Неудовлетворенность возможностями имеющихся способов оценки и прогнозирования перитонитов вызывает у современных исследователей желание модернизировать и создавать новые способы, которые превышают по своей специфичности и точности действующие [20, 21]. Для повышения прогностической ценности имеющихся шкал популярным также является сочетанное их применение и оценка совместно с данными дополнительных методов исследования [22, 23].

Имеющиеся шкалы не учитывают также напрямую такой важный фактор, как уровень интраабдоминального давления. При этом уже доказана значимая корреляционная связь между уровнем давления в брюшной полости и выраженностью эндогенной интоксикации [24, 25], также уровень интраабдоминальной гипертензии коррелирует с тяжестью перитонита при оценке по шкалам APACHE II и SOFA [26].

Для выявления начавшегося перитонита (например, как осложнение оперативного вмешательства, не связанного изначально с инфекционным фактором) и оценки динамики развития перитонита в настоящее время используют также оценку таких «маркеров» воспаления, как уровень фибриногена, С-реактивного белка, альбумина и фактор некроза опухоли [18]. Для подтверждения бактериального характера воспаления и оценки динамики лечения в последние годы часто применяются такие маркеры, как прокальцитонин и пресепсин [27, 28]. Имеются оригинальные методы прогнозирования уровня эндогенной интоксикации при перитоните путем оценки активности перекисного окисления мембранных липидов [29]. Продолжается поиск новых

биомаркеров, позволяющих оценивать развитие перитонита и риск развития вторичных осложнений [30]. Факторы, имеющие значение для применения новых технологий в лечении перитонитов на сегодняшний день, также не находят отражения в шкалах оценки прогноза исхода и в методах выбора лечебной тактики, но накопление положительного опыта применения новых методов лечения в обозримой перспективе, вероятно, потребует этого.

ЗАКЛЮЧЕНИЕ

Анализ результатов лечения пациентов с распространенным перитонитом свидетельствует о сложности лечения этой категории пациентов, при этом такие факторы, как женский пол пациента, наличие злокачественного образования и причина перитонита в виде патологии толстой кишки, являются прогностически одними из самых неблагоприятных. Уровень МИП коррелирует с тяжестью перитонита, значение МИП выше 24 может считаться маркером тяжелого перитонита. Наличие свищей проксимальных отделов ЖКТ и лапаростомы также является фактором, достоверно ухудшающими прогноз исхода заболевания. Применение санационных релапаротомий «по программе» сохраняет свое значение для лечения пациентов с распространенным гнойным перитонитом. Внедрение новых методов лечения, включая регионарную эндоваскулярную терапию и способы коррекции внутрибрюшного давления, может в перспективе способствовать улучшению результатов лечения данной категории пациентов, но требует анализа до сих пор не принимаемых в расчет факторов.

СПИСОК ЛИТЕРАТУРЫ

1 Батыршин И.М., Шляпников С.А., Демко А.Е., Остроумова Ю.С., Склизков Д.С., Фомин Д.В. и др. Прогнозирование и дифференцированный подход в лечении больных с вторичным перитонитом и абдоминальным сепсисом. Хирургия. Журнал им. Н.И. Пирогова. 2020;5:27–33. DOI: 10.17116/hirurgia202005127

2 Мушарапов Д.Р., Нартайлаков М.А., Хасанов С.Р., Пантелеев В.С., Фаезов Р.Р., Амирова Д.Х. Диагностика и хирургическое лечение осложненных форм дивертикулярной болезни ободочной кишки. Медицинский вестник Башкортостана. 2019;14(5(83)):5–11.

3 Ярощук С.А., Лещишин Я.М., Баранов А.И., Каташева Л.Ю. Роль лапаростомы в лечении пациентов с некрозом тонкой кишки и перитонитом. Медицина в Кузбассе. 2019;18(3):46–50.

4 Лебедев Н.В., Климов А.Е., Шадрина В.С., Беляков А.П. Выбор оперативного доступа и варианта завершения лапаротомии при распространенном перитоните. Хирургия. Журнал им. Н.И. Пирогова. 2023;10:41–6. DOI: 10.17116/hirurgia202310141

5 Сигуа Б.В., Земляной В.П., Петров С.В., Игнатенко В.А., Котков П.А. Методика оценки тяжести распространенного перитонита и вероятности релапаротомии. Вестник хирургии им. И.И. Грекова. 2021;180(2):21–7. DOI: 10.24884/0042-4625-2021-180-2-21-27

6 Карсанов А.М., Маскин С.С., Дербенцева Т.В. Распространенный гнойный перитонит: актуальные вопросы трактовки тяжести состояния пациентов и выбора хирургической тактики. Современная наука: актуальные проблемы теории и практики. Серия: Естественные и технические науки. 2020;8:173–8. DOI: 10.37882/2223-2966.2020.08.17

7 Сажин В.П., Панин С.И., Сажин И.В., Юдин В.А., Подъяблонская И.А., Акинчиц А.Н. и др. Влияние поздней госпитализации на летальность при острых абдоминальных заболеваниях в ЦФО Российской Федерации. Хирургия. Журнал им. Н.И. Пирогова. 2023;8:5–12. DOI: 10.17116/hirurgia20230815

8 Napolitano L.M. Intra-abdominal Infections. Semin Respir Crit Care Med. 2022;43(1):10–27. DOI: 10.1055/s-0041-1741053

9 Григорьев Е.Г., Кривцов Г.А., Плоткин Л.Л., Прибыткова О.В., Совцов С.А. (сост.). Острый перитонит. Клинические рекомендации. М., 2017. URL: https://общество-хирургов.рф/upload/nkr_peritonit_ispr_1-3.pdf (дата доступа 1.10.2024).

10 Гараев М.Р., Нартайлаков М.А., Логинов М.О., Дорофеев В.Д., Гиниятуллин Б.Р., Бурханов А.К. и др. Эндоваскулярная терапия в комплексном лечении распространенного гнойного перитонита. Креативная хирургия и онкология. 2024;14(1):36–41. DOI: 10.24060/2076-3093-2024-14-1-36-41

11 Корымасов Е.А., Иванов С.А., Кенарская М.В. Алгоритм диагностики и лечения синдрома энтеральной недостаточности при перитоните. Вестник хирургии имени И.И. Грекова. 2021;180(2):28–36. DOI: 10.24884/0042-4625-2021-180-2-28-36

12 Гольбрайх В.А., Маскин С.С., Матюхин В.В. Стратификация тяжести течения разлитого перитонита для определения показаний к программной релапаротомии. Вестник Волгоградского государственного медицинского университета. 2015;2(54):34–6.

13 Behi H., Omry A., Guelmami H., Changuel A., Kamtaoui A., Khalifa M.B. A case report: Peritonitis secondary to perforated locally advanced gastrointestinal stromal tumor. Int J Surg Case Rep. 2024;119:109739. DOI: 10.1016/j.ijscr.2024.109739

14 Rasslan R., de Oliveira Ferreira F., Parra J.A.P., da Costa Ferreira Novo F., Menegozzo C.A.M., Alves P.H.F., et al. Damage control surgery in non-traumatic abdominal emergencies: prognostic value of SOFA, APACHEII, and Mannheim peritonitis index. Updates Surg. 2025;77(1):255–62. DOI: 10.1007/s13304-024-01984-3

15 Gaurav K., Kumar K., Kumar K., Kamal A.K., Mehta M.K., Soy H., et al. Effectiveness of Mannheim's peritonitis index in patients with peritonitis secondary to hollow viscus perforation in a tertiary care hospital in Jharkhand, India. Cureus. 2024;16(5):e59631. DOI: 10.7759/cureus.59631

16 Алиев С.А., Алиев Э.С. Абдоминальный сепсис: состояние проблемы, интегральные системы оценки тяжести течения и критерии прогнозирования исхода. Вестник хирургии имени И.И. Грекова. 2018;177(5):108–12. DOI: 10.24884/0042-4625-2018-177-5-108-112

17 Савельев В.В., Винокуров М.М., Попов В.В., Бадагуева В.В. Выбор хирургической лечебной тактики и результаты лечения при распространенном гнойном перитоните в многопрофильном хирургическом стационаре. Якутский медицинский журнал. 2022;1:53–7. DOI: 10.25789/YMJ.2022.77.14

18 Назаретьян В.В., Лукач В.Н., Куликов А.В. Предикторы неблагоприятного исхода у пациентов с абдоминальным сепсисом. Анестезиология и реаниматология. 2016;61(3):209–14. DOI: 10.18821/0201-7563-2016-3-209-214

19 Битюков С.Л., Демиденко В.В. Эффективность использования Мангеймского индекса перитонита в прогнозировании осложнений и летальности при разлитом перитоните. Морфологический альманах имени В.Г. Ковешникова. 2019;17(3):14–8.

20 Лебедев Н.В., Климов А.Е., Агрба С.Б., Гайдукевич Е.К. Комбинированная система прогнозирования исхода перитонита. Хирургия. Журнал им. Н.И. Пирогова. 2017;9:33–7. DOI: 10.17116/hirurgia2017933-37

21 Pathak A.A., Agrawal V., Sharma N., Kumar K., Bagla C., Fouzdar A. Prediction of mortality in secondary peritonitis: a prospective study comparing p-POSSUM, Mannheim Peritonitis Index, and Jabalpur Peritonitis Index. Perioper Med (Lond). 2023;12(1):65. DOI: 10.1186/s13741-023-00355-7

22 Жариков А.Н., Лубянский В.Г., Алиев А.Р. Повторные резекции тонкой кишки и применение новых тонкокишечных анастомозов в условиях послеоперационного перитонита. Клиническая и экспериментальная хирургия. Журнал. им. акад. Б.В. Петровского. 2020;8(1):22–8. DOI: 10.33029/2308-1198-2020-8-1-22-28

23 Остроумова Ю.С., Батыршин И.М., Насер Н. Р. Склизков Д.С., Рязанова Е.П., Бородина М.А. и др. Шкальные системы прогнозирования течения и исхода перитонита и абдоминального сепсиса. Вестник Дагестанской государственной медицинской академии. 2019;4(33):64–71.

24 Ярцева Е.А., Шугаев А.И., Луговой А.Л., Земляной В.П., Гребцов Ю.В. Возможности эндовидеохирургических вмешательств в лечении перитонита (обзор литературы). Вестник Санкт-Петербургского университета. Медицина. 2014;(2):93–102.

25 Забелин М.В., Ачкасов Е.Е., Сафонов А.С. Интраабдоминальная гипертензия: причины, диагностика, лечение. М.: ГЭОТАР-Медиа; 2022.

26 Шугаев А.И., Земляной В.П., Луговой А.Л., Гребцов Ю.В. Диагностическая значимость повышения внутрибрюшного давления при распространенном перитоните. Скорая

медицинская помощь. 2017;18(1):73–6. DOI: 10.24884/2072-6716-2017-18-1-73-76

27 Михельсон Е.П., Шляпников С.А., Насер Н.Р., Батыршин И.М., Склизков Д.С., Остроумова Ю.С. и др. Диагностическая ценность определения уровня прокальцитонина в абдоминальной хирургии. Журнал МедиАль. 2019;1(23):25–7. DOI: 10.21145/2225-0026-2019-1-25-27

28 Wejnaruemarn S., Susantitaphong P., Komolmit P., Treeprasertsuk S., Thanapirom K. Procalcitonin and presepsin for detecting bacterial infection and spontaneous bacterial peritonitis in cirrhosis: A systematic review and meta-analysis. World J Gastroenterol. 2025;31(6):99506. DOI: 10.3748/wjg.v31.i6.99506

29 Власов А.П., Зайцев П.П., Власов П.А., Полозова Э.И., Болотских В.А., Власова Т.И. и др. Новый способ прогнозирования эндогенной интоксикации у больных с перитонитом. Вестник хирургии имени И.И. Грекова. 2017;176(6):55–9. DOI: 10.24884/0042-4625-2017-176-6-55-59

30 Raziky El.M., Rashwan M., Tamim H.H., Afify S., Lithy R.M. Role of IL-6, TNF-α and VCAM-1 as predictors of renal impairment in patients with spontaneous bacterial peritonitis. Trans R Soc Trop Med Hyg. 2025;119(5):524–33. DOI: 10.1093/trstmh/trae139

REFERENCES

1 Batyrshin I.M., Shlyapnikov S.A., Demko A.E., Ostroumova Yu.S., Sklizkov D.S., Fomin D.V., et al. Prediction and differentiated approach in the treatment of patients with secondary peritonitis and abdominal sepsis. Pirogov Russian Journal of Surgery. 2020;5:27–33 (In Russ.). DOI: 10.17116/hirurgia202005127

2 Musharapov D.R., Nartaylakov M.A., Khasanov S.R., Panteleev V.S., Faezov R.R., Amirova D.Kh. Diagnostics and surgical treatment of complicated forms of diverticular disease of the colon. Bashkortostan Medical Journal. 2019;14(5(83)):5–11 (In Russ.).

3 Yaroshchuk S.A., Leshchishin Ya.M., Baranov A.I., Katasheva L.Yu. The role of laparostom in the treatment of patients with necrosis of the intestinum and peritonitis. Medicine in Kuzbass. 2019;18(3):46–50 (In Russ.).

4 Lebedev NV, Klimov AE, Shadrina VS, Belyakov AP. Choice of surgical approach and option for completing laparotomy in widespread peritonitis. Pirogov Russian Journal of Surgery. 2023;10:41–6 (In Russ.) DOI: 10.17116/hirurgia202310141

5 Sigua B.V., Zemlyanoy V.P., Petrov S.V., Ignatenko V.A., Kotkov P.A. Methodology for assessing the severity of diffuse peritonitis and prognosis of relaparotomy. Grekov's Bulletin of Surgery. 2021;180(2):21–7 (In Russ.). DOI: 10.24884/0042-4625-2021-180-2-21-27

6 Karsanov A.M., Maskin S.S., Derbentseva T.V. Disseminated purulent peritonitis: topical issues of transporting the severity of patients and the selection of surgical tactics. Modern Science: actual problems of theory and practice. Series of "Natural and technical sciences". 2020;8:173–8 (In Russ.). DOI: 10.37882/2223-2966.2020.08.17

7 Sazhin V.P., Panin S.I., Sazhin I.V., Yudin V.A., Podyablonskaya I.A., Akinchits A.N., et al. Impact of late admission on mortality from acute abdominal diseases in the Central Federal District of the Russian Federation. Pirogov Russian Journal of Surgery. 2023;8:5–12 (In Russ.). DOI: 10.17116/hirurgia20230815

8 Napolitano L.M. Intra-abdominal Infections. Semin Respir Crit Care Med. 2022;43(1):10–7. DOI: 10.1055/s-0041-1741053

9 Grigor'ev E.G., Krivtsov G.A., Plotkin L.L., Pribytkova O.V., Sovtsov S.A. (comp.) Acute peritonitis. Clinical guidelines M. 2017. Available on 10.01.24 at: https://общество-хирургов.рф/upload/nkr_peritonit_ispr_1-3.pdf (In Russ.).

10 Garaev M.R., Nartailakov M.A., Loginov M.O., Dorofeev V.D., Giniyatullin B.R., Burkhanov A.K., et al. Endovascular therapy in the combination treatment of widespread purulent peritonitis. Creative surgery and oncology. 2024;14(1):36–41 (In Russ.). DOI: 10.24060/2076-3093-2024-14-1-36-41

11 Korymasov E.A., Ivanov S.A., Kenarskaya M.V. Algorithm of the diagnosis and treatment of enteral insufficiency syndrome in peritonitis. Grekov's Bulletin of Surgery. 2021;180(2):28–36 (In Russ.). DOI: 10.24884/0042-4625-2021-180-2-28-36

12 Golbrach V.A., Maskin S.S., Mathuhin V.V., Zemlyakov D.S., Derbentseva T.V. Severity stratification of generalized purulent peritonitis and indications for elective relaparotomy. Journal of Volgograd State Medical University. 2015;2(54):34–6 (In Russ.).

13 Behi H., Omry A., Guelmami H., Changuel A., Kamtaoui A., Khalifa M.B. A case report: Peritonitis secondary to perforated locally advanced gastrointestinal stromal tumor. Int J Surg Case Rep. 2024;119:109739. DOI: 10.1016/j.ijscr.2024.109739

14 Rasslan R., de Oliveira Ferreira F., Parra J.A.P., da Costa Ferreira Novo F., Menegozzo C.A.M., Alves P.H.F., et al. Damage control surgery in non-traumatic abdominal emergencies: prognostic value of SOFA, APACHEII, and Mannheim peritonitis index. Updates Surg. 2025;77(1):255–62. DOI: 10.1007/s13304-024-01984-3

15 Gaurav K., Kumar K., Kumar K., Kamal A.K., Mehta M.K., Soy H., et al. Effectiveness of Mannheim's peritonitis index in patients with peritonitis secondary to hollow viscus perforation in a tertiary care hospital in Jharkhand, India. Cureus. 2024;16(5):e59631. DOI: 10.7759/cureus.59631

16 Aliev S.A., Aliev E.S. Abdominal sepsis: the state of the problem, integral system for assessing the severity of sepsis and criteria for predicting the result. Grekov's Bulletin of Surgery. 2018;177(5):108–12 (In Russ.). DOI: 10.24884/0042-4625-2018-177-5-108-112

17 Saveliev V.V., Vinokurov M.M., Popov V.V., Badaguyeva V.V. Analysis of surgical treatment tactics and treatment results for common purulent peritonitis in a multidisciplinary surgical hospital. Yakut Medical Journal. 2022;1:53–7 (In Russ.). DOI: 10.25789/YMJ.2022.77.14

18 Nazaretyan V.V., Lukach V.N., Kulikov A.V. Predictors of unfavorable outcome in patients with abdominal sepsis. The Russian journal of Anesthesiology and Reanimatology. 2016;61(3):209–14 (In Russ.). DOI: 10.18821/0201-7563-2016-3-209-214

19 Bityukov S.L., Demydenko V.V. Efficiency of using the Mannheim peritonitis index in predicting complications and mortality in case of diffuse peritonitis. V.G. Koveshnikov Morphological Almanac. 2019;17(3):14–8 (In Russ.).

20 Lebedev N.V., Klimov A.E., Agrba S.B., Gaidukevich E.K. Combined forecasting system of peritonitis outcome. Pirogov Russian Journal of Surgery. 2017;9:33–7 (In Russ.). DOI: 10.17116/hirurgia2017933-37

21 Pathak A.A., Agrawal V., Sharma N., Kumar K., Bagla C., Fouzdar A. Prediction of mortality in secondary peritonitis: a prospective study comparing p-POSSUM, Mannheim Peritonitis Index, and Jabalpur Peritonitis Index. Perioper Med (Lond). 2023;12(1):65. DOI: 10.1186/s13741-023-00355-7

22 Zharikov A.N., Lubyansky V.G., Aliev A.R. Repeated resections of the small bowel and placement of new small-bowel anastomoses in the case of postoperative peritonitis. Clin Experiment Surg. Petrovsky J. 2020;8(1):22–8 (In Russ.). DOI: 10.33029/2308-1198-2020-8-1-22-28

23 Ostroumova Y.S., Batyrshin I.M., Naser N.R., Sklizkov D.S., Rayzanova E.P., Borodina M.A., et al. Scoring system for predicting the course and outcome of peritonitis and abdominal sepsis. Bulletin of the Dagestan State Medical Academy. 2019;4(33):64–71 (In Russ.).

24 Yarceva E.A., Shugaev A.I., Lugovoy A.L., Zemlyanoy V.P., Grebcov Yu.V. Possibilities of endovideosurgical intervention in treatment of peritonitis (literature review). Vestnik of Saint Petersburg University. Medicine. 2014;(2):93–102 (In Russ.).

25 Zabelin M.V., Achkasov E.E., Safonov A.S. Intraabdominal hypertension: etiology, diagnosis, management. Moscow: GEOTAR-Media; 2022. (In Russ.).

26 Shugaev A.I., Zemlyanoy V.P., Lugovoy A.L., Grebtcov Y.V. Diagnostic value of increased intra-abdominal pressure in diffuse peritonitis. Emergency medical care. 2017;18(1):73–6 (In Russ.). DOI: 10.24884/2072-6716-2017-18-1-73-76

27 Mikhelson E.P., Shlyapnikov S.A., Naser N.R., Batyrshin I.M., Sklizkov D.S., Ostroumova Yu.S., et al. The diagnostic value of determining the level of procalcitonin in abdominal surgery. Journal MediAl. 2019;1(23):25–7 (In Russ.). DOI: 10.21145/2225-0026-2019-1-25-27

28 Wejnaruemarn S., Susantitaphong P., Komolmit P., Treeprasertsuk S., Thanapirom K. Procalcitonin and presepsin for detecting bacterial infection and spontaneous bacterial peritonitis in cirrhosis: A systematic review and meta-analysis. World J Gastroenterol. 2025;31(6):99506. DOI: 10.3748/wjg.v31.i6.99506

29 Vlasov A.P., Zaitsev P.P., Vlasov P.A., Polozova E.I., Bolotskikh V.A., Vlasova T.I., et al. New method for predicting endogenous intoxication in patients with peritonitis. Grekov's Bulletin of Surgery. 2017;176(6):55–9 (In Russ.). DOI: 10.24884/0042-4625-2017-176-6-55-59

30 Raziky El.M., Rashwan M., Tamim H.H., Afify S., Lithy R.M. Role of IL-6, TNF-α and VCAM-1 as predictors of renal impairment in patients with spontaneous bacterial peritonitis. Trans R Soc Trop Med Hyg. 2025;119(5):524–33. DOI: 10.1093/trstmh/trae139

© Гараев М.Р., Нартайлаков М.А., Дорофеев В.Д., 2025
© Garaev M.R., Nartailakov M.A., Dorofeev V.D., 2025

CC BY 4.0

https://doi.org/10.24060/2076-3093-2025-15-2-12-18

Check for updates

Операция Гартмана, или первичный анастомоз под прикрытием проксимальной стомы после резекции дистальных отделов ободочной кишки и передней резекции прямой кишки при плановых и отсроченных оперативных вмешательствах

В.З. Тотиков, З.В. Тотиков, Д.В. Тобоев, Р.А. Халлаев*

Северо-Осетинская государственная медицинская академия, Россия, Владикавказ

*** Контакты:** Тотиков Валерий Зелимханович, e-male: vz-totikov@mail.ru

Тотиков Валерий Зелимханович — *д.м.н., профессор, кафедра хирургических болезней № 2, orcid.org/0000-0003-0179-9742*

Тотиков Заурбек Валерьевич — *д.м.н., профессор, кафедра хирургических болезней № 2, orcid.org/0000-0003-4765-9753*

Тобоев Давид Владимирович — *к.м.н., кафедра лучевой диагностики с лучевой терапией и онкологией, orcid.org/0009-0007-2059-3156*

Халлаев Руслан Ахсарбекович — *аспирант, кафедра хирургических болезней № 2, orcid.org/0009-0009-4057-2947*

Аннотация

Введение. Вопрос оптимального завершения хирургического вмешательства после резекции дистальных отделов ободочной и проксимальных отделов прямой кишки при плановых и отсроченных операциях у пациентов с перифокальными абсцессами, гнойно-воспалительными образованиями малого таза, а также при неудовлетворительной предоперационной подготовке толстой кишки остается предметом активной научной дискуссии. Целью исследования был сравнительный анализ результатов хирургического лечения после выполнения операции Гартмана, резекций дистальных отделов ободочной кишки или передней резекции прямой кишки с формированием первичного анастомоза под протекционной стомой у пациентов с компенсированными и хроническими формами толстокишечной непроходимости, наличием перифокальных абсцессов, гипертрофией стенок анастомозируемых участков и неудовлетворительной предоперационной подготовкой толстой кишки. **Материалы и методы.** В исследование вошли 97 больных. В первую группу были включены 43 пациента, которым на радикальном этапе была выполнена операция Гартмана. Во вторую группу — 54 больных, перенесших резекцию дистальных отделов ободочной кишки или переднюю резекцию прямой кишки с формированием первичного анастомоза и наложением протекционной стомы (до- или интраоперационно). **Результаты и обсуждение.** Послеоперационная летальность составила 2,3 % в первой группе и 1,8 % во второй, послеоперационные осложнения выявлены в 13,9 и 16,7 % случаев соответственно. В первой группе восстановительные операции выполнены у 79,1 % больных, во второй — в 100 % случаев, при этом воспалительные осложнения возникли у 21,1 % пациентов первой группы и у 15,1 % — во второй. **Заключение.** Как показали результаты исследования, наложение первичного анастомоза под прикрытием проксимальной стомы у пациентов с опухолями толстой кишки, осложненными компенсированными формами кишечной непроходимости, перифокальными абсцессами и при неудовлетворительной предоперационной подготовке толстой кишки (каловыми массами в просвете кишки), не увеличивает частоту несостоятельности швов, воспалительных осложнений и летальности по сравнению с операцией Гартмана, в то время как реконструктивно-восстановительный этап после таких вмешательств более прост, менее травматичен и сопровождается меньшими операционно-анестезиологическими рисками, что делает этот метод более предпочтительным.

Ключевые слова: операция Гартмана, первичный анастомоз, протекционная стома, кишечная непроходимость, перифокальный абсцесс, колостома, дивертикулез, опухоли толстой кишки

Информация о конфликте интересов. Конфликт интересов отсутствует.
Информация о спонсорстве. Данная работа не финансировалась.
Вклад авторов. Все авторы внесли эквивалентный вклад в подготовку публикации.

Для цитирования: Тотиков В.З., Тотиков З.В., Тобоев Д.В., Халлаев Р.А. Операция Гартмана, или первичный анастомоз под прикрытием проксимальной стомы после резекции дистальных отделов ободочной кишки и передней резекции прямой кишки при плановых и отсроченных оперативных вмешательствах. Креативная хирургия и онкология. 2025;15(2):12–18. https://doi.org/10.24060/2076-3093-2025-15-2-12-18

Поступила в редакцию: 06.05.2025
Поступила после рецензирования и доработки: 12.05.2025
Принята к публикации: 15.05.2025

Hartmann's Procedure Versus Primary Anastomosis with Protective Proximal Stoma after Distal Colon Resection and Anterior Rectal Resection in Elective and Delayed Surgical Interventions

Valeriy Z. Totikov, Zaurbek V. Totikov, David V. Toboev, Ruslan A. Khallaev*

North-Ossetian State Medical Academy, Vladikavkaz, Russian Federation

*** Correspondence to:** Valeriy Z. Totikov, e-male: vz-totikov@mail.ru

Valeriy Z. Totikov — *Dr. Sci. (Med.), Prof., Department of Surgical Diseases No. 2, orcid.org/0000-0003-0179-9742*

Zaurbek V. Totikov — *Dr. Sci. (Med.), Prof., Department of Surgical Diseases No. 2, orcid.org/0000-0003-4765-9753*

David V. Toboev — *Cand. Sci. (Med.), Department of Radiation Diagnostics with Radiation Therapy and Oncology, orcid.org/0009-0007-2059-3156*

Ruslan A. Khallaev — *Postgraduate Student, Department of Surgical Diseases No. 2, orcid.org/0009-0009-4057-2947*

Abstract

Introduction. The optimal completion strategy for surgical interventions following resection of the distal colon and proximal rectum in elective and delayed operations remains a subject of active scientific debate, particularly in patients with perifocal abscesses, pelvic inflammatory disease, or inadequate preoperative bowel preparation. Aim. This study aims to compare the outcomes of Hartmann's procedure, distal colon resection, and anterior resection of rectum with primary anastomosis and protective stoma in patients with the compensated and chronic forms of colonic obstruction, perifocal abscesses, the hypertrophy of anastomosed segments, and unsatisfactory preoperative bowel preparation. **Materials and methods.** The study included 97 patients. Group 1 comprised 43 patients who underwent Hartmann's procedure. Group 2 included 54 patients who received either distal colon resection or anterior resection of rectum with primary anastomosis and protective stoma (preoperatively or during surgery). **Results and discussion.** Postoperative mortality was 2.3% in Group 1 and 1.8% in Group 2. Postoperative complications occurred in 13.9% and 16.7% of cases, respectively. Reconstructive operations were carried out in 79.1% of patients in Group 1 versus 100% in Group 2. Furthermore, Group 1 exhibited a higher incidence of inflammatory complications (21.1%) compared to Group 2 (15.1%). **Conclusion.** A primary anastomosis with a protective proximal stoma demonstrates comparable rates of anastomotic leakage, inflammatory complications, and mortality to Hartmann's procedure in patients with colon tumors complicated by compensated intestinal obstruction, perifocal abscesses, and unsatisfactory preoperative bowel preparation (fecal contamination). Furthermore, the reconstructive phase following primary anastomosis is technically less complex and less traumatic, offering reduced surgical complexity and invasiveness.

Keywords: Hartmann's procedure, primary anastomosis, protective stoma, intestinal obstruction, perifocal abscess, colostomy, diverticulosis, colon tumors

Conflict of interest. The authors declare no conflict of interest.
Sponsorship data. This work is not funded.
Author contributions. The authors contributed equally to this article.

For citation: Totikov V.Z., Totikov Z.V., Toboev D.V., Khallaev R.A. Hartmann's procedure versus primary anastomosis with protective proximal stoma after distal colon resection and anterior rectal resection in elective and delayed surgical interventions. Creative Surgery and Oncology. 2025;15(2):12–18. https://doi.org/10.24060/2076-3093-2025-15-2-12-18

Received: 06.05.2025
Revised: 12.05.2025
Accepted: 15.05.2025

ВВЕДЕНИЕ

Вопрос оптимального завершения хирургического вмешательства после резекции дистальных отделов ободочной и проксимальных отделов прямой кишки при плановых и отсроченных операциях у пациентов с перифокальными абсцессами, гнойно-воспалительными образованиями малого таза, а также при неудовлетворительной предоперационной подготовке толстой кишки остается предметом активной научной дискуссии [1–5].

Согласно данным ряда исследователей, при компенсированных и хронических формах кишечной непроходимости возможно выполнение первичных колоректальных анастомозов [1, 2, 5–7]. В противоположность данной позиции другая группа специалистов отстаивает целесообразность выполнения обструктивных резекций по типу операции Гартмана как более безопасной альтернативы [1].

Наличие перифокальных абсцессов и гнойных скоплений в полости малого таза рассматривается рядом хирургов как абсолютное или относительное противопоказание к формированию первичного анастомоза [5, 6, 8]. В таких случаях радикальный этап вмешательства, как правило, завершается формированием одноствольной колостомы (операция Гартмана) [2, 5]. Подобный подход аргументируется снижением технической сложности операции, исключением непосредственного контакта анастомоза с инфицированными тканями и соответственно снижением вероятности несостоятельности швов.

Дополнительным ограничивающим фактором для формирования первичного анастомоза после резекции левых отделов ободочной кишки или передней резекции прямой кишки, даже в условиях планового или отсроченного хирургического вмешательства, является наличие каловых масс в просвете кишки, выраженное расширение ее просвета, а также гипертрофия и воспалительная инфильтрация кишечной стенки в зоне предполагаемого анастомоза [3, 8, 9].

Следует подчеркнуть, что каждый из способов завершения оперативного вмешательства имеет как преимущества, так и недостатки [1, 2, 6, 10]. В частности, выполнение операции Гартмана нередко сопряжено с существенными техническими трудностями на этапе восстановления кишечной непрерывности, а в отдельных случаях, особенно у пациентов с выраженной сопутствующей патологией, одноствольная колостома остается постоянной [2, 5, 6].

Выполнение первичного анастомоза у пациентов с хронической или компенсированной кишечной непроходимостью, наличием перифокальных гнойных образований, выраженной дилатацией кишки, гипертрофией ее стенки и присутствием каловых масс ассоциировано с повышенным риском развития несостоятельности швов [3, 4, 8, 10].

Вместе с тем в современной литературе представлены данные, свидетельствующие о возможности выполнения первичного анастомоза у данной категории пациентов с обязательной протекцией проксимальной разгрузочной стомой [1, 2, 5]. Согласно этим исследованиям описанные выше факторы не являются решающими в патогенезе несостоятельности анастомоза. Применение разгрузочной стомы и адекватной дренажной системы позволяет нивелировать последствия частичной несостоятельности швов и в ряде случаев избежать повторного хирургического вмешательства, что способствует снижению общей летальности [1, 2, 5, 7].

Кроме того, восстановительный этап после вмешательств с формированием протекционного анастомоза является менее травматичным и технически более простым по сравнению с реконструкцией кишечной непрерывности после операции Гартмана [1, 6].

Цель исследования. Провести сравнительный анализ результатов хирургического лечения после выполнения операции Гартмана, резекций дистальных отделов ободочной кишки или передней резекции прямой кишки с формированием первичного анастомоза под протекционной стомой у пациентов с компенсированными и хроническими формами толстокишечной непроходимости (ХТКН), наличием перифокальных абсцессов, гипертрофией стенок анастомозируемых участков и неудовлетворительной предоперационной подготовкой толстой кишки.

МАТЕРИАЛЫ И МЕТОДЫ

Проведен ретроспективный сравнительный анализ историй болезни 97 пациентов, проходивших лечение в РКБСМП г. Владикавказа и КБ г. Грозного в период с 2011 по 2020 г. В исследование включены две группы больных. В первую группу вошли пациенты, которым на радикальном этапе была выполнена операция Гартмана. Во вторую группу — пациенты, перенесшие резекцию дистальных отделов ободочной кишки или переднюю резекцию прямой кишки с формированием первичного анастомоза и наложением протекционной стомы (до- или интраоперационно). Анализ результатов лечения проводился с момента выполнения основного хирургического вмешательства (операция Гартмана, или Резекция с анастомозом) до этапа выписки после восстановления непрерывности кишечного тракта и естественного пассажа кишечного содержимого.

Критерии включения в исследование (на радикальном этапе вмешательства):

— физическое состояние I–III класса по классификации ASA;

— выполнение левосторонней гемиколэктомии, резекции сигмовидной кишки или передней резекции прямой кишки;

— наличие компенсированной или хронической формы толстокишечной непроходимости;

— выявление перифокальных абсцессов или гнойников малого таза;

— хроническое расширение просвета приводящей или отводящей кишки;

— гипертрофия стенки кишки в зоне предполагаемого анастомоза;

— наличие каловых масс в просвете приводящей кишки.

В результате в первую группу вошли 43 больных, во вторую — 54 пациента. Причины, послужившие ос-

нованием к проведению оперативных вмешательств, представлены в таблице 1.

Следует отметить, что радикальный этап оперативного вмешательства у пациентов обеих групп выполнялся в плановом или отсроченном порядке. У 16 (29,6 %) пациентов второй группы предварительно, за 10–15 суток до основного вмешательства, были наложены декомпрессионные стомы через минидоступ. В частности, у 4 (7,4 %) пациентов выполнены двуствольные трансверзостомы в правом подреберье, у 12 (22,2 %) — двуствольные илеостомы в правой подвздошной области (в точке Ленца).

У остальных 38 пациентов (70,4 %) второй группы оперативное вмешательство завершалось наложением проксимальной разгрузочной стомы и ушиванием лапаротомной раны. Из них у 31 больного (57,4 %) сформирована двуствольная трансверзостома в правом подреберье, а у 7 пациентов с ожирением II–III степени (12,9 %) — двуствольная илеостома в точке Ленца справа.

Время начала операции, а также продолжительность и последовательность выполнения ее этапов определялись на основании данных описания оперативного вмешательства из анестезиологических карт.

Возраст пациентов в первой группе варьировал от 37 до 86 лет, средний возраст составил 71,0 ± 5,2 года. Во второй группе возраст пациентов находился в диапазоне от 49 до 89 лет, средний возраст составил 67,0 ± 4,9 года. В обеих группах преобладали пациенты с сердечно-сосудистыми заболеваниями.

Только у 32,5 % пациентов первой группы и 35,1 % — второй группы масса тела соответствовала норме или была ниже нее. У остальных индекс массы тела (ИМТ) превышал физиологические значения. Преобладающее большинство пациентов в обеих группах имело II степень тяжести физического состояния согласно классификации ASA (табл. 2).

В обеих анализируемых группах чаще выполнялись левосторонние гемиколэктомии (табл. 3).

Объем резекции определялся локализацией и распространенностью основного заболевания. Вместе с тем во второй группе для формирования анастомоза между менее измененными участками кишечника объем резекции мог быть расширен как в проксимальном, так и в дистальном направлении.

Восстановление естественного пассажа кишечного содержимого было выполнено у 34 (79,1 %) пациентов первой группы и у 51 (94,4 %) пациента второй группы. После операций по типу Гартмана восстановительные вмешательства проводились в сроки от 2,5 до 6 месяцев. Во второй группе у 16 пациентов, которым стомы

Причины выполнение операции	*1-я группа*	*2-я группа*	*p*
Дивертикулез + абсцесс	*7 (16,3 %)*	*14 (25,9 %)*	*0,248*
Дивертикулез + абсцесс + компенсированная или ХТКН	*5 (11,5 %)*	*6 (11,1 %)*	*0,937*
Опухоли толстой кишки + перифокальный абсцесс	*15 (34,9 %)*	*11 (11,1 %)*	*0,109*
Опухоль толстой кишки + перифокальный абсцесс + ХТКН	*3 (7,0 %)*	*5 (9,3 %)*	*0,683*
Опухоль толстой кишки + каловые массы в приводящей петле	*6 (14,0 %)*	*8 (14,8 %)*	*0,905*
Опухоль толстой кишки + расширенный просвет и гипертрофия стенки кишки	*7 (16,3 %)*	*10 (18,5 %)*	*0,773*
ВСЕГО	*43 (100,0 %)*	*54 (100,0 %)*	

Таблица 1. Причины выполнения операций Гартмана или резекций с формированием анастомозов и протективной стомой
Table 1. Indications for Hartmann's procedure or resection with anastomosis and protective stoma

Степень тяжести по ASA	*1-я группа*	*2-я группа*	*p*
I	*6 (14,0 %)*	*9 (16,7 %)*	*0,713*
II	*26 (60,5 %)*	*31 (57,4 %)*	*0,762*
III	*11 (25,5 %)*	*14 (25,9 %)*	*0,970*
IV	*0*	*0*	
Всего	*43 (100,0 %)*	*54 (100,0 %)*	

Таблица 2. Тяжесть физического состояния перед основным этапом в 1-й и 2-й группах
Table 2. Physical status severity before primary intervention in Groups 1 and 2

Виды операций	*1-я группа*	*2-я группа*	*p*
Левосторонняя гемиколэктомия	*21 (48,8 %)*	*31 (57,4 %)*	*0,401*
Сигмоидэктомия	*8 (18,6 %)*	*6 (11,1 %)*	*0,299*
Передняя резекция прямой кишки	*14 (32,6 %)*	*17 (31,5 %)*	*0,911*
Всего	*43 (100,0 %)*	*54 (100,0 %)*	

Таблица 3. Виды оперативных вмешательств в сравниваемых группах
Table 3. Types of surgical interventions in comparative groups

были наложены с целью декомпрессии и последующей защиты анастомоза, они закрывались в ранние сроки — через 2–3 недели после выполнения радикального этапа лечения. У остальных 38 пациентов восстановление пассажа кишечного содержимого происходило в сроки от 4 недель до 4 месяцев. Более длительные интервалы между основным вмешательством и восстановительной операцией в обеих группах были обусловлены проведением курсов химиотерапии.

РЕЗУЛЬТАТЫ И ОБСУЖДЕНИЕ

На радикальном этапе в обеих группах применялась идентичная техника мобилизации кишечного сегмента, пораженного опухолевым или воспалительным процессом. Также были едиными показания к определению объема удаляемого участка кишки.

У пациентов обеих групп при наличии перифокальных абсцессов или гнойников малого таза выполнялась аспирация гнойного содержимого. При наличии технической возможности пораженный сегмент кишечника вместе с перифокальными изменениями удаляли единым блоком. В случае невозможности применяли поэтапное удаление фиброзной капсулы и фиброзных наложений с последующей санацией малого таза.

Отличительной особенностью второй группы было проведение санации просвета приводящей кишки перед наложением анастомоза: жидкое содержимое удаляли аспирационно, плотные каловые массы — путем смещения в дистальном направлении на 10–15 см.

В первой группе у 29 (67,4 %) пациентов просвет приводящей и отводящей культей закрывался аппаратом УО-60 с последующим погружением скрепочного шва в непрерывный обвивной шов. У 14 (32,6 %) больных выполнялось ручное ушивание: двурядный непрерывный шов в дистальной культе и однорядный в приводящей, с выведением последней через дополнительный разрез в левой подвздошной области, дренированием малого таза и формированием стомы.

Во второй группе у 35 (64,8 %) пациентов просветы культи закрывались аппаратом УО-60. Анастомоз формировался наложением двурядного непрерывного шва после резекции участков с наложенными скрепками. У 4 (7,4 %) пациентов с выраженной разницей диаметров приводящей и отводящей кишки (50–60 %) анастомоз накладывался после гофрирования приводящего сегмента.

У 12 (22,2 %) больных просвет приводящей культи ушивался однорядным швом, а отводящая кишка пережималась зажимом. После резекции участка с ранее наложенным швом формировался двурядный анастомоз. У 2 (3,7 %) пациентов при более чем двукратной разнице диаметров накладывался анастомоз «конец в бок» после двурядного ушивания дистальной культи. У 1 (1,8 %) пациента с резко расширенной приводящей кишкой выполнялся аналогичный анастомоз после ушивания культи.

У 16 (29,6 %) пациентов с ранее сформированными декомпрессионными стомами последние сохранялись как протекционные. У остальных 38 (70,4 %) пациентов формировались проксимальные стомы, включая 31 (57,4 %) двуствольную трансверзостому в правом подреберье и 7 (12,9 %) двуствольных илеостом в точке Ленца справа у больных с ожирением II–III степени.

Операции во всех случаях выполнялись хирургами первой и высшей квалификационной категории со стажем более 10 лет. Наибольшие технические трудности возникали при мобилизации резецируемого сегмента. В случае выраженного несоответствия диаметров культи (во второй группе) применялись описанные методы коррекции.

Средняя продолжительность операции Гартмана в первой группе составила 104 ± 27 минут, во второй группе — 118 ± 24 минут. При наличии ранее наложенных декомпрессионных стом продолжительность вмешательства составляла 91 ± 17 минут, в то время как при формировании анастомоза и наложении новой протекционной стомы — 122 ± 32 минут.

На этап формирования одноствольной колостомы в левой подвздошной области в первой группе затрачивалось в среднем 17 ± 7 минут, тогда как наложение двурядного шва во второй группе занимало 14 ± 8 минут.

Послеоперационная летальность составила 1 (2,3 %) случай в первой группе (острая сердечно-сосудистая недостаточность) и 1 (1,8 %) случай во второй (тромбоэмболия легочной артерии).

Воспалительные осложнения в первой группе возникли у 6 (13,9 %) пациентов: свищ культи прямой кишки — 1 (2,3 %), несостоятельность культи и затек — 2 (4,6 %), нагноение раны — 3 (6,9 %), в одном случае с частичной ретракцией стомы. Все осложнения купированы консервативно.

Во второй группе воспалительные осложнения выявлены у 9 (16,7 %) пациентов. Несостоятельность анастомоза диагностирована у 6 (11,1 %) больных, включая 4 случая субклинических затеков по данным проктографии и 2 случая выделения кишечного содержимого по дренажам. Еще у 3 больных зафиксированы местные нагноения в области стомы. Все осложнения также устранены консервативно.

Восстановительные операции в первой группе выполнялись через 2,5–6 месяцев, во второй — в сроки от 2 недель до 4 месяцев. Более поздние сроки в обеих группах были обусловлены проведением химиотерапии и в меньшей степени — наличием длительно незаживающих ран передней брюшной стенки.

В первой группе восстановительные операции выполнены у 34 (79,1 %) из 42 пациентов. Восемь (19,0 %) больных с тяжелой сердечно-сосудистой патологией отказались от вмешательства из-за высокого операционно-анестезиологического риска.

У всех оперированных пациентов первой группы при повторной операции обнаружены спайки в брюшной полости различной степени выраженности, преимущественно в малом тазу, иногда с переходом в фиброз. Особенно выраженные трудности возникали у больных после передней резекции прямой кишки, когда после выделении дистальной культи, вскрытия ее просвета и создания «площадки» для анастомоза уровень наложение анастомоза опускался дистальнее в малый таз.

Ручные анастомозы наложены у 19 (55,9 %) больных (у 17 — «конец в конец», у 2 — «конец в бок»). Аппаратные — у 15 (44,1 %) пациентов. Средняя продолжительность вмешательства составила 137 ± 31 минут, 143 ± 36 минут при ручных анастомозах и 124 ± 28 минут при аппаратных. Летальных исходов не зафиксировано. Воспалительные осложнения возникли у 8 (21,1 %) пациентов, включая 5 (13,2 %) случаев несостоятельности анастомоза. Один пациент с перитонитом потребовал релапаротомии и формирования повторной колостомы. У 4 больных по данным контрольной проктографии выявлены незначительные затеки. Еще у 5 пациентов отмечено нагноение операционной раны.

Во второй группе восстановительный этап выполнялся через 2 недели — 4 месяца, при этом задержка операций, как правило, была обусловлена локальными воспалительными изменениями или декомпенсацией сопутствующих заболеваний. Восстановительные вмешательства выполнены у всех 53 пациентов.

У 34 (64,1 %) больных с двуствольными трансверзостомами, учитывая сохраненную заднюю брыжеечную полуокружность, проводилось ушивание противобрыжеечной полуокружности двурядным швом. У 14 (26,4 %) пациентов с илеостомами выполнялся анастомоз «бок в бок», а у 5 (9,4 %) — «конец в бок» восходящей кишки. Средняя продолжительность вмешательства составила 37 ± 16 минут, 31 ± 11 минут при трансверзостомах и 43 ± 14 минут при илеостомах.

Летальных исходов не было. Воспалительные осложнения в виде нагноения раны возникли у 5 пациентов. У 8 (15,1 %) больных с илеостомами развился анастомозит с явлениями острой тонкокишечной непроходимости, купированной консервативно в течение 3–5 суток. Все вмешательства проводились хирургами первой и высшей категории.

На сегодняшний день, как показывает анализ литературы, остается предметом дискуссии оптимальная стратегия завершения хирургического вмешательства у пациентов с компенсированными и хроническими формами толстокишечной непроходимости, наличием перифокальных абсцессов, гипертрофией стенок анастомозируемых участков и неудовлетворительной предоперационной подготовкой толстой кишки из-за отсутствия крупных рандомизированных исследований с высокой степенью доказательности [1, 3, 5, 11].

Наиболее часто оперативное вмешательство у этой категории больных завершается либо формированием первичного анастомоза под прикрытием проксимальной стомы, либо резекцией по типу операции Гартмана [11–13]. Зачастую решение о наложении первичного анастомоза или выполнении обструктивной резекции принимается индивидуально, с учетом общего состояния пациента, состояния толстой кишки и личных предпочтений хирурга [14].

В последние годы все больше исследователей, сравнивающих обе методики, склоняются в пользу выбора первичного анастомоза вместо операции Гартмана, поскольку между обеими операциями не обнаруживается статистически значимых различий в частоте послеоперационных осложнений и летальных исходов [12, 14]. В то время как у пациентов с первичным анастомозом и дивертивной стомой вероятность восстановления естественного пассажа существенно выше, чем у больных после обструктивных резекций, из-за меньшей сложности выполнения реконструктивной операции, а также меньших рисков связанных с ней осложнений [11, 12, 14, 15].

Однако этот вопрос требует дальнейшего изучения и продолжения исследований, чтобы получить более высокий уровень доказательной базы для выработки четких рекомендаций для практического применения.

ЗАКЛЮЧЕНИЕ

Наложение первичного анастомоза под прикрытием проксимальной стомы у пациентов с опухолями толстой кишки, осложненными компенсированными формами кишечной непроходимости, перифокальными абсцессами и при неудовлетворительной предоперационной подготовке толстой кишки (каловыми массами в просвете кишки), не увеличивает частоту несостоятельности швов, воспалительных осложнений и летальности по сравнению с операцией Гартмана.

Радикальный этап при использовании первичного анастомоза с протекционной стомой не требует значительного увеличения времени вмешательства (118 ± 24 минуты против 104 ± 27 минут в группе операций Гартмана), а при наличии ранее наложенной стомы может даже сокращаться (91 ± 17 минут). Восстановительный этап после операции Гартмана технически более сложен и травматичен, занимает больше времени (137 ± 31 минута) и зачастую недоступен для выполнения у части пациентов. В то время как закрытие двуствольных стом технически более просто, менее травматично и сопровождается меньшими операционно-анестезиологическими рисками, что делает метод резекции с анастомозом под защитой стомы предпочтительным у данной категории больных.

СПИСОК ЛИТЕРАТУРЫ

1 Bergamini C., Giordano A., Maltinti G., Alemanno G., Cianchi F., Coratti A., et al. Obstructive left side colon cancer: time for a tailored operative approach? Minerva Chir. 2020;75(4):244–54. DOI: 10.23736/S0026-4733.20.08299-1

2 Edomskis P.P., Hoek V.T., Stark P.W., Lambrichts D.P.V., Draaisma W.A., Consten E.C.J., et al. Hartmann's procedure versus sigmoidectomy with primary anastomosis for perforated diverticulitis with purulent or fecal peritonitis: Three-year follow-up of a randomised controlled trial. Int J Surg. 2022;98:e106221. DOI: 10.1016/j.ijsu.2021.106221

3 Hayden D.M., Mora Pinzon M.C., Francescatti A.B., Saclarides T.J. Patient factors may predict anastomotic complications after rectal cancer surgery: Anastomotic complications in rectal cancer. Ann Med Surg (Lond). 2014;(13):11–6. DOI: 10.1016/j.amsu.2014.12.002

4 Ho Y.H., Ashour M.A.T. Techniques for colorectal anastomosis. World J. Gastroenterol. 2010;16(13):1610–21. DOI: 10.3748/wjg.v16.i13.1610

5 Lambrichts D.P., Edomskis P.P., van der Bogt R.D., Kleinrensink G.J., Bemelman W.A., Lange J.F. Sigmoid resection with primary anastomosis versus the Hartmann's procedure for perforated diverticulitis with purulent or fecal peritonitis: a systematic review and meta-analysis. Int J Colorectal Dis. 2020;35(8):1371–86. DOI: 10.1007/s00384-020-03617-8

6 Тотиков В.З., Тотиков З.В. Рак ободочной кишки, осложненный непроходимостью. Владикавказ: СОГМА; 2013.

7 Merabishvili G., Mosidze B., Demetrashvili Z., Agdgomelashvili I. Comparison of Hartmann's procedure versus resection with primary

anastomosis in management of left sided colon cancer obstruction: a prospective cohort study. Georgian Med News. 2022;324:21–5. PMID: 35417858

8 Черкасов М.Ф., Дмитриев А.В., Грошилин В.С., Перескоков С.В., Козыревский М.А., Урюпина А.А. Несостоятельность колоректального анастомоза: факторы риска, профилактика, диагностика, лечебная тактика. Российский журнал гастроэнтерологии, гепатологии, колопроктологии. 2019;29(2):27–34. DOI: 10.22416/1382-4376-2019-29-2-27-34

9 Тотиков З.В., Тотиков В.З., Качмазов А.К., Медоев В.В., Калицова М.В., Мальсагов Р.Ю. Способ профилактики несостоятельности анастомоза после передних резекций прямой кишки и реконструктивно-восстановительных операций. Кубанский научный медицинский вестник. 2013;4(139):109–11.

10 Тотиков З.В., Тотиков В.З., Ибрагимов Л.А., Абдурзаков М.С.А.С., Тарамов У.У., Сарбашева М.М. и др. Несостоятельность колоректальных анастомозов: состояние проблемы. Современная наука: актуальные проблемы теории и практики. Серия: Естественные и технические науки. 2022;9:271–9. DOI: 10.37882/2223-2966.2022.09.41

11 Galetin T., Galetin A., Vestweber K.H., Rink A.D. Systematic review and comparison of national and international guidelines on diverticular disease. Int J Color Dis. 2018;33:261–72. DOI: 10.1007/s00384-017-2960-z

12 Vermeulen J., Gosselink M.P., Busschbach J.J., Lange J.F. Avoiding or reversing Hartmann's procedure provides improved quality of life after perforated diverticulitis. J Gastrointest Surg. 2010;14:651–7. DOI: 10.1007/s11605-010-1155-5

13 Hallam S., Mothe B.S, Tirumulaju R.. Hartmann's procedure, reversal and rate of stoma-free survival. Ann R Coll Surg Engl. 2018;100(4):301–7. DOI: 10.1308/rcsann.2018.0006

14 Kartal K., Citgez B., Koksal M.H., Besler E., Akgun İ.E., Mihmanli M. Colostomy reversal after a Hartmann's procedure Effects of experience on mortality and morbidity. Ann Ital Chir. 2019;90:539–44. PMID: 31270277

15 Farah M., Sorelli P., Kerwat R., Oke O., Ng P. Correlation between ASA Grade with reversal of Hartmann's procedure — a retrospective study. J Med Life. 2021;14(6):756–61. DOI: 10.25122/jml-2020-0158

REFERENCES

1 Bergamini C., Giordano A., Maltinti G., Alemanno G., Cianchi F., Coratti A., et al. Obstructive left side colon cancer: time for a tailored operative approach? Minerva Chir. 2020;75(4):244–54. DOI: 10.23736/S0026-4733.20.08299-1

2 Edomskis P.P., Hoek V.T., Stark P.W., Lambrichts D.P.V., Draaisma W.A., Consten E.C.J., et al. Hartmann's procedure versus sigmoidectomy with primary anastomosis for perforated diverticulitis with purulent or fecal peritonitis: Three-year follow-up of a randomised controlled trial. Int J Surg. 2022;98:e106221. DOI: 10.1016/j.ijsu.2021.106221

3 Hayden D.M., Mora Pinzon M.C., Francescatti A.B., Saclarides T.J. Patient factors may predict anastomotic complications after rectal cancer surgery: Anastomotic complications in rectal cancer. Ann Med Surg (Lond). 2014;(13):11–6. DOI: 10.1016/j.amsu.2014.12.002

4 Ho Y.H., Ashour M.A.T. Techniques for colorectal anastomosis. World J. Gastroenterol. 2010;16(13):1610–21. DOI: 10.3748/wjg.v16.i13.1610

5 Lambrichts D.P., Edomskis P.P., van der Bogt R.D., Kleinrensink G.J., Bemelman W.A., Lange J.F. Sigmoid resection with primary anastomosis versus the Hartmann's procedure for perforated diverticulitis with purulent or fecal peritonitis: a systematic review and meta-analysis. Int J Colorectal Dis. 2020;35(8):1371–86. DOI: 10.1007/s00384-020-03617-8

6 Totikov V.Z., Totikov Z.V. Colon cancer complicated by obstruction. Vladikavkaz: SOSMA; 2013 (In Russ.).

7 Merabishvili G., Mosidze B., Demetrashvili Z., Agdgomelashvili I. Comparison of Hartmann's procedure versus resection with primary anastomosis in management of left sided colon cancer obstruction: a prospective cohort study. Georgian Med News. 2022;324:21–5. PMID: 35417858

8 Cherkasov M.F., Dmitriev A.V., Groshilin V.S., Pereskokov S.V., Kozyrevskiy M.A., Urupina A.A. Failure of colorectal anastomosis: risk factors, prevention, diagnosis, therapeutic tactics. Russian Journal of Gastroenterology, Hepatology, Coloproctology. 2019;29(2):27–34 (In Russ.). DOI: 10.22416/1382-4376-2019-29-2-27-34

9 Totikov Z.V., Totikov V.Z., Kachmazov A.K., Medoev V.V., Kalitsova M.V., Malsagov R.U. Method of preventing anastomosis failure after anterior resection of the rectum and reconstructive surgery. Kuban Scientific Medical Bulletin. 2013;(4(139):109–11 (In Russ.).

10 Totikov Z.V., Totikov V.Z., Ibragimov L.A., Abdurzakov M.A., Taramov U.U., Sarbasheva M.M., et al. Colorectal anastomotic leak: state of the problem. Modern science: actual problems of theory and practice. Series of "Natural and technical sciences". 2022;9:271–9 (In Russ.). DOI: 10.37882/2223-2966.2022.09.41

11 Galetin T., Galetin A., Vestweber K.H., Rink A.D. Systematic review and comparison of national and international guidelines on diverticular disease. Int J Color Dis. 2018;33:261–72. DOI: 10.1007/s00384-017-2960-z

12 Vermeulen J., Gosselink M.P., Busschbach J.J., Lange J.F. Avoiding or reversing Hartmann's procedure provides improved quality of life after perforated diverticulitis. J Gastrointest Surg. 2010;14:651–7. DOI: 10.1007/s11605-010-1155-5

13 Hallam S., Mothe B.S, Tirumulaju R.. Hartmann's procedure, reversal and rate of stoma-free survival. Ann R Coll Surg Engl. 2018;100(4):301–7. DOI: 10.1308/rcsann.2018.0006

14 Kartal K., Citgez B., Koksal M.H., Besler E., Akgun İ.E., Mihmanli M. Colostomy reversal after a Hartmann's procedure Effects of experience on mortality and morbidity. Ann Ital Chir. 2019;90:539–44. PMID: 31270277

15 Farah M., Sorelli P., Kerwat R., Oke O., Ng P. Correlation between ASA Grade with reversal of Hartmann's procedure — a retrospective study. J Med Life. 2021;14(6):756–61. DOI: 10.25122/jml-2020-0158

© Тотиков В.З., Тотиков З.В., Тобоев Д.В., Халлаев Р.А, 2025
© Totikov V.Z., Totikov Z.V., Toboev D.V., Khallaev R.A., 2025

https://doi.org/10.24060/2076-3093-2025-15-2-19-27

CC BY 4.0

Check for updates

Анализ и функциональная значимость белка TRAP1 при глиобластоме

И.Ф. Гареев[1,2], О.А. Бейлерли[1,6], Хонгли Жанг[3,4], С.А. Румянцев[2,5]*

[1] Центральная научно-исследовательская лаборатория, Башкирский государственный медицинский университет, Россия, Республика Башкортостан, Уфа
[2] Российский национальный исследовательский медицинский университет имени Н.И. Пирогова, Россия, Москва
[3] Первый аффилированный госпиталь Харбинского медицинского университета, Китай, Харбин
[4] Институт нейронаук провинции Хэйлунцзян, Китай, Харбин
[5] Национальный медицинский исследовательский центр эндокринологии, Россия, Москва
[6] Российский университет дружбы народов имени Патриса Лумумбы, Россия, Москва

*** Контакты:** Гареев Ильгиз Фанилевич, e-mail: ilgiz_gareev@mail.ru

Гареев Ильгиз Фанилевич — *к.м.н., старший научный сотрудник, orcid.org/0000-0002-4965-0835*

Бейлерли Озал Арзуман оглы — *к.м.н., старший научный сотрудник, orcid.org/0000-0002-6149-5460*

Жанг Хонгли — *младший научный сотрудник, отделение нейрохирургии, orcid.org/0009-0001-4036-519X*

Румянцев Сергей Александрович — *д.м.н., профессор, член-корр. РАН, orcid.org/0000-0002-7418-0222*

Аннотация

Введение. Глиобластома характеризуется высоким уровнем агрессивности и сложными механизмами формирования лекарственной резистентности. Белок 1, ассоциированный с рецептором TNF (TRAP1), задействован в регуляции метаболических процессов и устойчивости опухолевых клеток к апоптозу, однако его роль в глиобластоме остается недостаточно изученной. **Материалы и методы.** Использовали клеточные линии глиомы T98G и астроциты головного мозга человека (HBA) в качестве контроля. Подавление экспрессии TRAP1 осуществляли методом лентивирусной трансдукции короткой шпилечной РНК (кшРНК). Экзосомы выделяли ультрацентрифугированием из культуральной среды и подтверждали их идентификацию по типичным маркерам (TSG101, CD63 и ALIX). Уровень экспрессии TRAP1 на уровне белка и ключевых гликолитических ферментов анализировали методом вестерн-блот анализа. Оценку жизнеспособности опухолевых клеток проводили с помощью МТТ-теста, уровень апоптоза — с помощью аннексина V-FITC/PI и продукцию АТФ — методом биолюминесцентного анализа. **Результаты и обсуждение.** Показано, что в клетках T98G TRAP1 сверхэкспрессирован, в том числе и в экзосомах, тогда как в HBA уровень TRAP1 был умеренным или низким. Подавление TRAP1 у T98G приводило к снижению экспрессии гликолитических ферментов, росту уровня апоптоза и уменьшению жизнеспособности опухолевых клеток. Повышенная экспрессия TRAP1 усиливала метаболическое перепрограммирование опухолевых клеток в сторону аэробного гликолиза и снижала синтез АТФ. Экзосомальный TRAP1, вероятно, участвует в межклеточной коммуникации, способствуя адаптации опухоли к стрессовым условиям и формированию проопухолевого микроокружения. **Заключение.** Результаты исследования подтверждают важность TRAP1 в регуляции метаболического статуса глиобластомы и поддержании ее агрессивного фенотипа. Таргетное подавление TRAP1 может рассматриваться как перспективная стратегия терапии глиобластомы, направленная на снижение жизнеспособности опухолевых клеток и ограничение их метаболической гибкости.

Ключевые слова: глиобластома, TRAP1, метаболическое перепрограммирование, кшРНК, экзосомы, гликолиз, апоптоз

Информация о конфликте интересов. Конфликт интересов отсутствует.
Информация о спонсорстве. Данная работа не финансировалась.
Вклад авторов. Все авторы внесли эквивалентный вклад в подготовку публикации.

Для цитирования: Гареев И.Ф., Бейлерли О.А., Хонгли Жанг, Румянцев С.А. Анализ и функциональная значимость белка TRAP1 при глиобластоме. Креативная хирургия и онкология. 2025;15(2):19–27. https://doi.org/10.24060/2076-3093-2025-15-2-19-27

Поступила в редакцию: 11.04.2025
Поступила после рецензирования и доработки: 21.04.2025
Принята к публикации: 25.04.2025

Analysis and Functional Significance of TRAP1 in Glioblastoma

Ilgiz F. Gareev — *Cand. Sci. (Med.), Senior Researcher, orcid.org/0000-0002-4965-0835*

Ozal A. Beylerli — *Cand. Sci. (Med.), Senior Researcher, orcid.org/0000-0002-6149-5460*

Hongli Zhang — *Junior Research Assistant, Neurosurgery Unit, orcid.org/0009-0001-4036-519X*

Sergey A. Roumiantsev — *Dr. Sci. (Med.), Prof., Corresponding Member of the Russian Academy of Sciences, orcid.org/0000-0002-7418-0222*

Ilgiz F. Gareev[1,2], Ozal A. Beylerli[1,6], Hongli Zhang[3,4], Sergey A. Roumiantsev[2,5]*

[1] Central Research Laboratory, Bashkir State Medical University, Ufa, Russian Federation
[2] Pirogov Russian National Research Medical University, Moscow, Russian Federation
[3] First Affiliated Hospital of Harbin Medical University, Harbin, China
[4] Heilongjiang Province Neuroscience Institute, Harbin, China
[5] National Medical Endocrinology Research Centre, Moscow, Russian Federation
[6] RUDN University, Moscow, Russian Federation

*** Correspondence to:** Ilgiz F. Gareev, e-mail:ilgiz_gareev@mail.ru

Abstract

Introduction. Glioblastoma exhibits high aggressiveness and complex mechanisms of therapy resistance. Tumor necrosis factor receptor-associated protein 1 (TRAP1) participates in metabolic regulation and tumor cell resistance to apoptosis; however, its role in glioblastoma remains understudied. **Materials and methods.** Glioma cell lines T98G and human brain astrocytes (HBA) were used as controls. TRAP1 expression was suppressed via the lentiviral transduction method using short hairpin RNA (shRNA). Exosomes were isolated from culture medium by ultracentrifugation and subsequently identified by typical markers (TSG101, CD63, and ALIX). The protein-level expression of TRAP1 and key glycolytic enzymes was analyzed by western blot analysis. Cell viability was assessed using the MTT assay, while apoptosis levels were measured using Annexin V-FITC/PI staining. In addition, ATP production was analyzed using bioluminescent methods. **Results and discussion.** TRAP1 was overexpressed in T98G cells, including in exosomes, while HBA exhibited moderate to low TRAP1 levels. The suppression of TRAP1 in T98G cells resulted in a decrease in glycolytic enzyme expression, an increase in apoptosis, and a decrease in cell viability. TRAP1 overexpression facilitated metabolic reprogramming toward aerobic glycolysis, along with reducing ATP synthesis. Exosomal TRAP1 likely participates in intercellular communication, promoting tumor adaptation to stress and the formation of a pro-tumor microenvironment. **Conclusion.** These findings support the pivotal role of TRAP1 in regulating metabolic status and maintaining aggressive phenotypes in glioblastoma. The targeted inhibition of TRAP1 may become a promising therapeutic strategy for glioblastoma, aimed at reducing tumor cell viability and limiting metabolic flexibility.

Keywords: glioblastoma, TRAP1, metabolic reprogramming, shRNA, exosomes, glycolysis, apoptosis

Conflict of interest. The authors declare no conflict of interest.
Sponsorship data. This work is not funded.
Author contributions. The authors contributed equally to this article.

For citation: Gareev I.F., Beylerli O.A., Hongli Zhang, Roumiantsev S.A. Analysis and functional significance of TRAP1 in glioblastoma. Creative Surgery and Oncology. 2025;15(2):19–27. https://doi.org/10.24060/2076-3093-2025-15-2-19-27

Received: 11.04.2025
Revised: 21.04.2025
Accepted: 25.04.2025

Аббревиатуры

ALIX — ALG-2-Interacting Protein X
ATP — Adenosine Triphosphate (аденозинтрифосфат)
CD63 — Cluster of Differentiation 63 (кластер дифференцировки 63)
ЦТК — Цикл трикарбоновых кислот (TCA cycle)
DMEM — Dulbecco's Modified Eagle Medium (модифицированная среда Дульбекко)
FBS — Fetal Bovine Serum (фетальная бычья сыворотка)
FITC — Fluorescein Isothiocyanate (флуоресцеин-изотиоцианат)
ГБ (GB) — Глиобластома (Glioblastoma)
HBA — Human Brain Astrocytes (линия астроцитов головного мозга человека)
HK1/2 — Hexokinase 1/2 (гексокиназа 1/2)
HSP90 — Heat Shock Protein 90 (белок теплового шока 90-го семейства)
кшРНК (shRNA) — Короткая шпилечная РНК (short hairpin RNA)
LDHA — Lactate Dehydrogenase A (лактатдегидрогеназа A)
MTT — 3- (4,5-диметилтиазол-2-ил)-2,5-дифенилтетразолийбромид (тест для оценки жизнеспособности клеток)
PBS — Phosphate-Buffered Saline (фосфатно-солевой буфер)
PFKP — Phosphofructokinase, Platelet (фосфофруктокиназа тромбоцитов)
PI — Propidium Iodide (пропидий йодид)
PKM1/2 — Pyruvate Kinase M1/2 (пируваткиназа M1/M2)
T98G — Линия клеток глиобластомы T98G
TRAP1 — Tumor Necrosis Factor Receptor-Associated Protein 1 (белок 1, ассоциированный с рецептором TNF)
TSG101 — Tumor Susceptibility Gene 101 (белок, связанный с геном предрасположенности к опухолям 101)
ВВ — Внеклеточные везикулы (Extracellular Vesicles)

ВВЕДЕНИЕ

Глиобластома по-прежнему остается одной из наиболее злокачественных опухолей центральной нервной системы (ЦНС), характеризуясь крайне неблагоприятным прогнозом, несмотря на достижения в области диагностики и лечения [1, 2]. Успехи в изучении молекулярной природы глиобластомы позволили выявить ряд ключевых сигнальных путей и генетических изменений, однако гетерогенность опухоли, а также сложность ее микроокружения затрудняют разработку универсальных и высокоэффективных терапевтических стратегий [3, 4]. Ключевым аспектом прогрессирования глиобластомы является способность опухолевых клеток к быстрому метаболическому переориентированию и адаптации к изменяющимся условиям среды, в частности к гипоксии, характерной для обширных некротических зон внутри самой опухоли [5–7]. Такое перепрограммирование метаболизма обеспечивает интенсивный рост и пролиферацию клеток, а также нередко ведет к формированию лекарственной устойчивости. В контексте этих процессов возрастающий интерес вызывает семейство шаперонов HSP90, к которому относится белок 1, ассоциированный с рецептором TNF (TRAP1) [8–10]. TRAP1 изначально рассматривался как регулятор митохондриального гомеостаза и апоптоза, однако последующие исследования показали, что он обладает гораздо более широкими функциями, включая участие в процессах трансдукции сигнала, поддержании энергетического баланса, а также формировании резистентности опухолевых клеток к химио- и лучевой терапии [11, 12]. Многие работы указывают на то, что TRAP1 может переключать метаболизм опухолевых клеток с окислительного фосфорилирования на аэробный гликолиз, давая опухоли дополнительные преимущества в условиях гипоксии и ограниченных энергетических ресурсов [13, 14]. Особенно интересно, что данная перестройка метаболического статуса часто сопровождается повышением устойчивости к апоптотическим сигналам, что еще более усугубляет проблему лечения глиобластомы [11].

Экзосомы являются наиболее широко изученной группой среди двух основных подгрупп (экзосомы и микровезикулы) внеклеточных везикул (ВВ), высвобождаемых из клеток млекопитающих. Экзосомы возникают из мембран мультивезикулярных телец (МВТ) и имеют чашеобразную морфологию под электронным микроскопом с диаметром от 50 до 150 нм. Экзосомы широко изучались на предмет их роли во внутриклеточной коммуникации, особенно во время развития и прогрессирования опухоли. Ассоциированные с экзосомами РНК, некодирующие РНК, белки, ДНК и даже метаболиты могут изменять судьбу клеток-реципиентов посредством аутокринной и паракринной сигнализации. Доставляемые опухолевыми экзосомами биологические компоненты взаимодействуют со стромальными клетками в микроокружении опухоли, модулируют прогрессирование опухоли, ангиогенез, метастазирование и уклонение от иммунного ответа. Измененный ме-

таболизм клеток является одним из признаков злокачественных новообразований, в том числе глиобластома. Экзогенные экзосомы могут вызывать метаболическое перепрограммирование и тем самым поддерживать рост опухоли. Экзосомальный TRAP1, модулирующий опухолевый метаболизм, представляет интерес как потенциальная терапевтическая мишень для изучения его роли в онкогенезе глиобластомы, а также для улучшения диагностики и терапии. Более того, повышенное содержание TRAP1 в экзосомах может служить маркером прогрессирования глиобластомы и коррелировать с неблагоприятным клиническим исходом. В этой связи блокирование TRAP1 или воздействие на механизмы экзосомального транспорта могут стать перспективными направлениями в создании новых противоопухолевых препаратов.

Настоящее исследование нацелено на углубленный анализ роли TRAP1 в метаболическом перепрограммировании клеток глиобластомы и изучение вклада экзосомального TRAP1 в агрессивность опухоли. Выявление ключевых молекулярных взаимодействий, лежащих в основе метаболической пластичности глиобластомы, может способствовать разработке новых методов терапии, направленных на снижение резистентности опухоли к лечению, а также на подавление межклеточных коммуникационных механизмов, способствующих прогрессированию глиобластомы.

МАТЕРИАЛЫ И МЕТОДЫ

Культивирование клеток

Клеточная линия глиом T98G и клеточная линия астроцитов головного мозга человека (HBA) были получены из Китайской национальной инфраструктуры ресурсов клеточных линий (http://www.cellresource.cn/, Китай). Клеточные линии хранили в Модифицированной среде Орла Дульбекко (DMEM) с высоким содержанием глюкозы, дополненной 10 % фетальной бычьей сывороткой (FBS) и 100 ЕД/мл пенициллина или 0,1 мг/мл стрептомицина, а также было подтверждено отсутствие контаминации микоплазмой. Клетки хранили во влажном инкубаторе, содержащем 5 % атмосферу CO_2, при температуре 37 °C в колбе для культивирования клеток, стандартной для адгезивных клеток. Клетки обычно субкультивировали при достижении 80 %-го слияния с использованием 0,25 %-го раствора трипсина-ЭДТА. Образование сфероидов опухоли наблюдалось в течение 4 дней для T98G. Формирование опухолевых сфероидов ежедневно подтверждали визуально с помощью тринокулярного обратного микроскопа Optika XDS-2, оснащенного камерой ISH500, а их средние диаметры анализировали с помощью программного обеспечения «ImageJ версии 1.53.e».

Изоляция экзосом из клеток и их идентификация

Ультрацентрифугирование является «золотым стандартом» выделения экзосом из клеток. Основное преимущество этого современного метода заключается в том, что он производит высокообогащенные фракции экзосом, а также позволяет собирать дополнительные фракции BB, а затем супернатант, не содержащий экзосомы, который образуется после высокоскоростного отжима. Первые шаги предназначены для лизиса клеток и удаления мертвых клеток их остатков путем последовательного центрифугирования с возрастающей скоростью. На каждом из этих этапов осадок выбрасывают, а надосадочную жидкость используют на следующем этапе. Конечный супернатант затем подвергают ультрацентрифугированию при 100 000 × g для осаждения небольших везикул, соответствующих экзосомам. Осадок промывают большим объемом натрий-фосфатного буфера (PBS) для удаления примесей белков и центрифугируют последний раз на той же высокой скорости. Основная часть экзосом, полученных из T98G или HBA, имела размеры около 100 нм и морфологические особенности сферических, двухслойных, связанных с мембраной экзосом, что соответствует морфологическим характеристикам экзосом.

Экстракция белка из экзосом

Набор Total Exosome RNA & Protein Isolation Kit (Invitrogen), номер каталога 4478545, для экстракции тотальной РНК и белка из экзосом предназначен для выделения белков из одного обогащенного препарата экзосом. Процедура экстракция белка TRAP1 из экзосом, полученных из клеточной линии глиомы T98G или HBA, была проведена согласно инструкции Total Exosome RNA & Protein Isolation Kit (Invitrogen).

Анализ жизнеспособности клеток

Посев клеточной линии глиомы T98G подсчитывали через 2, 3 и 4 дня под инвертированным фазово-контрастным микроскопом. Для анализа 3-(4,5-диметилтиазол-2-ил)-2,5-дифенилтетразолий-бромид (MTT)-теста в каждую лунку добавляли реагент MTT в дозе 5 мг/мл (Roche Diagnostics, Шанхай, Китай) и дополнительно инкубировали в течение 2 ч при 37 °C. Супернатант удаляли, и в лунки добавляли 200 мкл 0,1 % DMSO для растворения фиолетовых кристаллов формазана. Количественную оценку проводили путем измерения поглощения при 540 нм с помощью просвечивающей электронной микроскопии. Результаты представлены как средние значения из трех независимых экспериментов, проведенных в трех повторах.

Анализ гибели клеток с помощью аннексина V-FITC/PI

Набор для определения апоптоза клеток аннексин V-флуоресцеин-5-изотиоцианат (FITC) (5 мкл) и пропидий йодид (PI) (5 мкл) (KeyGen Biotech, Китай) был использован для измерения апоптоза клеточной линии глиом T98G. Опухолевые клетки с плотностью 3×10^5 клеток были высеяны на 6-луночные планшеты в течение 24 ч. Как плавающие, так и адгезивные клетки собирали и дважды промывали холодным PBS. Затем клетки ресуспендировали в 500 мкл связывающего буфера и инкубировали с 5 мкл Annexin V-FITC и 5 мкл PI в течение 15 мин при комнатной температуре в темноте. Клетки анализировали с помощью проточной цито-

метрии (BD Biosciences, Сан-Хосе, Калифорния, США) и скорость апоптоза клеток анализировали с помощью пакета програмного обеспечения FLOWJO для анализа данных проточной цитометрии (v10; BD Biosciences).

АТФ-мониторинг

АТФ определяли с помощью набора ATP Bioluminescence Assay Kit HS II от компании Roshe в соответствии с инструкциями производителя и нормализовали уровень АТФ на микрограмм белка.

Вестерн-блот анализ

Для проведения вестерн-блот анализа использовали следующие антитела: 1) β-актин (1:1000; Zhongshan, Пекин, Китай); 2) первичное мышиное анти-TRAP1 (1:1000; OriGene Technologies Inc., Роквилл, Мэриленд, США), антитело против гена предрасположенности к опухолям 101 (англ. tumor susceptibility gene 101, TSG101) [EPR7130 (B)] (1:1000); ab125011, Abcam), антитело против белка, взаимодействующее с ALG-2 (связанный с апоптозом ген 2) X (англ. ALG-2 (apoptosis-linked gene 2)-interacting protein X, ALIX)) [EPR23653–32] (1:1000; ab275377, Abcam), антитело против CD63 [EPR5702] (1:1000; ab134045, Abcam), моноклональные антитела к гексокиназе I (C35C4) кролика (1:1000; #2024, Cell Signaling Technology), кроличьи mAb к гексокиназе II (C64G5) (1:1000; #2867, Cell Signaling Technology), PKM1 и PKM2 (C103A3) кроличьи mAb (1: 1000; #3190, Cell Signaling Technology), PKM2 (D78A4) Кроличьи mAb XP® (1:1000; # 4053S, Cell Signaling Technology), кроличьи mAb LDHA (C4B5) (1:1000; #3582, Cell Signaling Technology), моноклональные антитела кролика фосфофруктокиназа, тромбоциты (англ. phosphofructokinase, platelet, PFKP) (D4B2) (1:1000; #8164, Cell Signaling Technology), кроличьи моноклональные антитела к пируватдегидрогеназе (C54G1) (1:1000; #3205, Cell Signaling Technology) и β-актин (1:1000; Zhongshan, Пекин, Китай). Количественную оценку полос вестерн-блот анализа проводили с использованием программного обеспечения Odyssey v1.2 (Gene Company Limited, Гонконг, Китай) путем измерения интенсивности полосы для каждой группы и нормализации ее по β-актину в качестве внутреннего контроля.

Лентивирусная трансдукция

Стабильное снижение экспрессии TRAP1 осуществляли с помощью лентивирусных частиц (pGFP-C-shLenti), содержащих гены, кодирующие короткую шпилечную РНК (кшРНК), нацеленные на TRAP1 (#1: 5'-CGACATGAAACCGTCCATGTT-3'; #2: 5'-AAACATGAGTTCCAGGCCGAG-3') (GenePharma Co., Шанхай, Китай). Трансдукцию лентивирусных частиц проводили с клетками в среде, содержащей 8 мкг/мл полибрена (Solarbio). Через 18 часов эффективность трансдукции проверяли методом проточной цитометрии. Трансдуцированные клетки культивировали в среде, свободной от лентивирусных частиц, в течение еще 72 часов, а затем использовали 1 мкг/мл пуромицина (Solarbio) для отбора клонов со стабильной экспрессией кшРНК. Вестерн-блот использовали для подтверждения снижения экспрессии белка TRAP1.

Статистический анализ

Статистический анализ проводился с использованием программного обеспечения SPSS версии 22.0 и различных пакетов программного обеспечения R (версия v.3.6.1). Графики были построены с использованием программного обеспечения GraphPad Prism версии 8.0. При необходимости применяли *t*-критерий Стьюдента, ANOVA, анализ хи-квадрат или критерий Манна — Уитни. Вероятность $p < 0{,}05$ (*) или $p < 0{,}001$ (**) считалась статистически значимой.

РЕЗУЛЬТАТЫ

Изменение уровня экспрессии TRAP1 на уровне белка при глиобластоме

Чтобы изучить взаимосвязь между экспрессией эндогенного (клеточного) TRAP1 и экзосомальным TRAP1 на уровне белка, мы использовали клеточную линию глиомы T98G и HBA как негативный контроль с помощью вестерн-блот анализа. Стабильное снижение экспрессии TRAP1 осуществляли с помощью лентивирусных частиц, содержащих гены, кодирующие кшРНК, нацеленные на TRAP1 (кшРНК TRAP1). Экзосомы были очищены из супернатанта клеточной культуры T98G для наблюдения за морфологией с помощью трансмиссионной электронной микроскопии. Кроме того, вестерн-блот анализ был проведен для выявления экспрессии типичных поверхностных маркеров экзосом (кластер дифференцировки 63 (CD63), ALIX и TSG101) и выявления экспрессии TRAP1 на уровне белка. Результаты продемонстрировали, что в клеточной линии HBA (негативный контроль) TRAP1 имел умеренный уровень экспрессии, а экзосомы — сниженный уровень экспрессии TRAP1. Более того, применение кшTRAP1 по отношению к клеточной линии T98G продемонстрировало снижение экспрессии TRAP1 в клетках. Кроме того, экзосомы, изолированные из клеточной линии T98G, также содержали низкий уровень экспрессии TRAP1 после трансфекции кшTRAP1 (рис. 1). Данные результаты показывают, что нормальные клетки HBA демонстрируют умеренный уровень экспрессии или его практическое отсутствие в выделяемых ими экзосомах. Тем не менее использование кшTRAP1 практически полностью инактивирует TRAP1 как в опухолевых клетках, так и в выделяемых ими экзосомах. Это говорит о том, что TRAP1 сверхэкспрессирован.

TRAP1 как потенциальный ключевой регулятор метаболического перепрограммирования при глиобластоме

Чтобы исследовать функцию экзосом с высокой экспрессией белка TRAP1, мы провели результаты вестерн-блот анализа для выбранных гликолитических ферментов. Экспрессия гексокиназы 1 (HK1/2), M1/2 пируваткиназы (PKM1/2), лактатдегидрогеназы A (ЛДГА), фосфофруктокиназы тромбоцитов (PFKP) и пируватдегидрогеназы в пути гликолиза была обнару-

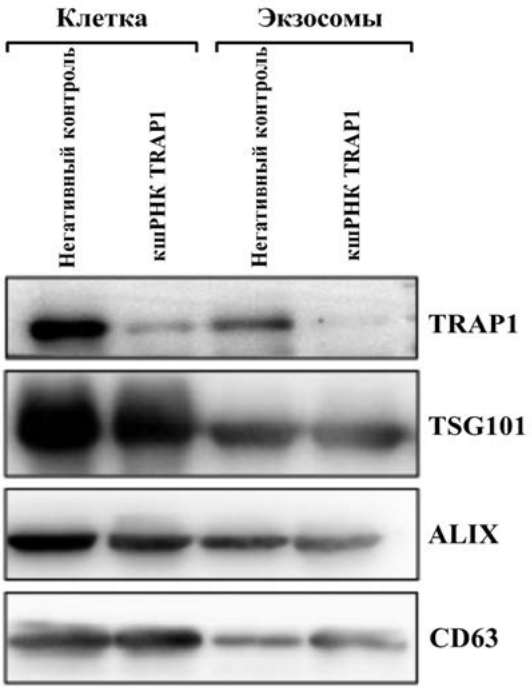

Рисунок 1. Вестерн-блот анализ изучения экспрессии эндогенного (клеточное) и экзосомального TRAP1 на уровне белка. Короткая шпилечная РНК (кшРНК), нацеленная на TRAP1, использовалась в клеточной культуре T98G как исследуемая группа; клеточная культура HBA использовалась как негативный контроль

Figure 1. Western blot analysis of endogenous (cellular) and exosomal TRAP1 protein expression. Short hairpin RNA (shRNA) targeting TRAP1 was used in T98G cell culture as the experimental group; HBA cell culture served as a negative control.

жена с помощью вестерн-блот анализа (рис. 2). Результаты показали, что высокая экспрессия TRAP1 способствует экспрессии этих гликолитических ферментов, тогда как снижение экспрессии TRAP1 с помощью кшРНК TRAP1 снижает их экспрессию. Обработка клеток экзосомами с высокой экспрессией TRAP1 повышала экспрессию этих гликолитических ферментов (рис. 2).

Следовательно, высокая экспрессия TRAP1 способствует гликолизу. Чтобы выяснить, входит ли пируват в результате гликолиза непосредственно в цикл трикарбоновых кислот (ЦТК) или катализируется лактатдегидрогеназой с образованием молочной кислоты, мы измерили АТФ, вырабатываемый этими клетками (рис. 3).

Мы обнаружили, что высвобождение АТФ уменьшалось в клетках глиомы с высокой экспрессией TRAP1 и увеличивалось после снижения экспрессии TRAP1, а обработка клеток экзосомами с высокой экспрессией TRAP1 также снижала высвобождение АТФ. Таким образом, TRAP1 усиливает пути гликолиза в клетках глиобластомы.

Ингибирование TRAP1 и анализ жизнеспособности опухолевых клеток

С помощью МТТ-анализа мы провели оценку влияния экспрессии эндогенного (клеточного) TRAP1 на жизнеспособность клеточной линии глиом T98G в течение 12, 24, 36 и 48 часов. Было выяснено, что по сравнению с HBA (негативный контроль) трансфекция клеток T98G кшРНК TRAP1 привела к значительному снижению жизнеспособности опухолевых клеток в районе 36 и 48 часов (рис. 4 A). Более того, понижение экспрес-

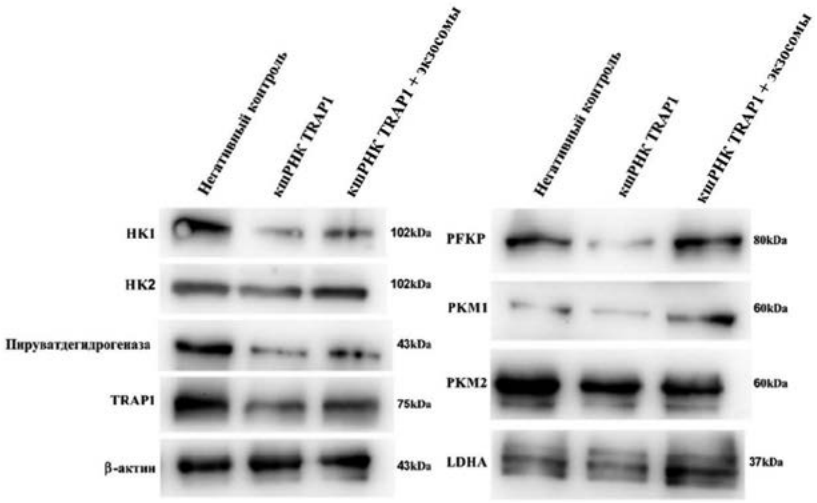

Рисунок 2. Вестерн-блот анализ изучения изменения экспрессии TRAP1 на уровне белка и гликолитических ферментов. Короткая шпилечная РНК (кшРНК), нацеленная на TRAP1, использовалась в клеточной культуре T98G как исследуемая группа, клеточная культура HBA использовалась как негативный контроль, в которой белок TRAP1 не экспрессируется или уровень экспрессии в норме

Figure 2. Western blot analysis of TRAP1 and glycolytic enzyme expression changes. TRAP1-targeting shRNA was applied to T98G cell culture as the experimental group; HBA cells were used as a negative control, showing normal or no TRAP1 expression

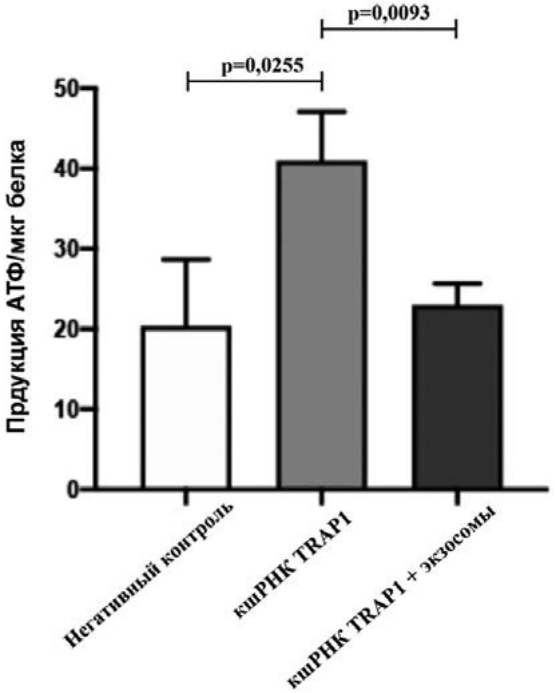

Рисунок 3. Продукция АТФ из клеток

Figure 3. ATP production in cells

сии TRAP1 в клетках T98G коррелировало с усилением апоптоза (рис. 4 Б). Мы считаем, что нарушение регуляции экспрессии TRAP1 является отличительной чертой глиобластомы, включая устойчивость опухолевых клеток к гибели и перепрогрраммирование энергетического метаболизма. Это указывает на то, что возможно и эффективно регулировать развитие и прогрессирование глиобластомы путем ингибирования TRAP1.

ОБСУЖДЕНИЕ

Полученные нами данные подтверждают ключевую роль белка TRAP1 в регуляции метаболических процессов и устойчивости клеток глиобластомы к индуцированному апоптозу. Во-первых, мы продемонстрировали, что в клеточной линии глиом T98G TRAP1 обладает выраженной сверхэкспрессией по сравнению с НВА, что согласуется с ранее опубликованными результатами, указывающими на тесную связь между высоким уровнем TRAP1 и агрессивным фенотипом опухоли [11, 12]. Во-вторых, обнаружение TRAP1 в составе экзосом, выделяемых T98G, указывает на возможную вовлеченность этого белка в межклеточную коммуникацию, которая, согласно ряду работ, играет решающую роль в метаболической перестройке опухолевых клеток и их взаимодействии со стромальными элементами микроокружения [15–17].

Высокий уровень TRAP1 в сочетании с повышенной экспрессией гликолитических ферментов, таких как HK1/2, PKM1/2, LDHA и PFKP, и сниженным синтезом АТФ демонстрирует, что глиобластома активно переключается на аэробный гликолиз (эффект Варбурга), что обеспечивает быстрый рост и пролиферацию, а также формирует условия для развития лекарственной устойчивости [5, 6, 13, 14]. При этом подавление экспрессии TRAP1 методами генетического нокдауна приводило к снижению жизнеспособности опухолевых клеток и к возрастанию уровня апоптоза, что отражает высокую зависимость глиобластомы от этого шаперона для поддержания энергетического баланса и выживания [7, 11]. Данные результаты согласуются с утверждением, что TRAP1 способен регулировать митохондриальные функции и метаболические пути, влияя на баланс между окислительным фосфорилированием и гликолизом [8–10, 12].

Присутствие TRAP1 в экзосомах согласуется с современными представлениями о том, что ВВ активно вовлечены в формирование опухолевого микроокружения и могут транспортировать широкий спектр белков, микроРНК и других сигнальных молекул [15, 16, 18]. Подобный перенос биоматериала через экзосомы способен усиливать проопухолевые сигналы и способствовать инвазии, ангиогенезу и развитию резистентности клеток к терапии [17, 19]. Более того, ряд современных исследований подчеркивает растущую значимость экзосом в контексте таргетной терапии глиобластомы, включая использование ингибиторов Hsp90-семейства

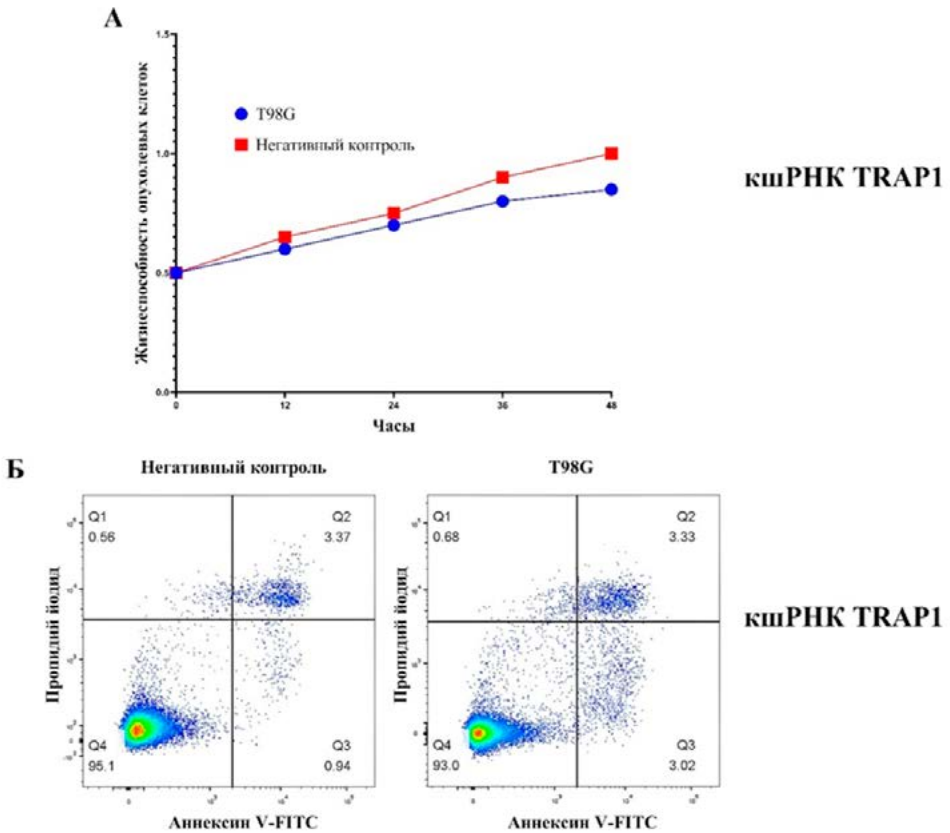

Рисунок 4. Ингибирование TRAP1 на уровне транскрипции и анализ жизнеспособности клеточной линии глиомы T98G (А и Б)
Figure 4. Transcriptional inhibition of TRAP1 and viability analysis in T98G glioma cell lines (A and B)

и подавление передачи различных метаболических факторов [20, 21].

Наши данные свидетельствуют, что TRAP1 может быть одной из ключевых молекул в этих процессах, поскольку он непосредственно задействован в поддержании митохондриального гомеостаза и регуляции энергетического метаболизма [22–24]. Особо стоит отметить, что перекрестная регуляция TRAP1 и гликолитических ферментов не только формирует «быстрый» способ получения энергии в условиях гипоксии, но и обеспечивает опухолевым клеткам дополнительные строительные блоки для синтеза нуклеотидов, белков и липидов, необходимых для их активного размножения [13, 14]. Это объясняет, почему нарушение экспрессии TRAP1 может приводить к быстрому подавлению роста опухолевых клеток и усилению проапоптотических сигналов. С другой стороны, сверхэкспрессия TRAP1, вероятно, способствует поддержанию клеточного гомеостаза в условиях терапевтического воздействия, что может объяснять возникновение резистентности к химио- и лучевой терапии [11, 25]. Современные работы подчеркивают, что модуляция активности TRAP1 способна влиять на ряд сигнальных каскадов, формирующих устойчивость опухоли и ее способность к быстрому метаболическому переключению [26]. Наконец, учитывая, что одна из возможных стратегий борьбы с глиобластомой — это подавление метаболических путей опухоли, блокирование функции TRAP1 или снижение его уровня экспрессии может рассматриваться как потенциально перспективный подход к терапии [5, 23]. В ряде экспериментальных исследований показано, что ингибиторы Hsp90-семейства, а также вмешательства, влияющие на биогенез экзосом, способны снижать опухолевую агрессивность и уменьшать риск метастазирования ряда опухолей [15, 16, 18, 24]. С учетом полученных нами результатов воздействие на активность TRAP1 может сочетаться с существующими методами лечения, повышая их эффективность за счет нарушения метаболической адаптации и межклеточной коммуникации [27, 28].

Таким образом, результаты данного исследования подтверждают информацию о центральной роли белка TRAP1 в метаболическом перепрограммировании и устойчивости клеток глиобластомы. Обнаруженный нами факт участия TRAP1 в составе экзосом указывает на дополнительные механизмы поддержания проопухолевого фенотипа, включающие межклеточный транспорт шаперона и модуляцию микроокружения. Углубленное понимание этих процессов может способствовать разработке новых таргетных препаратов, направленных на подавление TRAP1 и блокировку ключевых этапов межклеточной коммуникации в глиобластоме.

ЗАКЛЮЧЕНИЕ

Проведенное исследование демонстрирует, что белок TRAP1 играет значимую роль в развитии и прогрессировании глиобластомы за счет регуляции метаболического перепрограммирования и поддержания выживаемости опухолевых клеток. Сверхэкспрессия TRAP1 в клетках глиомы T98G сопровождается повышением уровня гликолитических ферментов, снижением синтеза АТФ и, как следствие, усилением «гликолитического» фенотипа. Подавление экспрессии TRAP1 с помощью кшРНК приводит к снижению выживаемости опухолевых клеток и активации апоптоза, что подтверждает важность данной мишени для роста и сохранения метаболического статуса глиобластомы. Дополнительно выявлено, что TRAP1 присутствует в экзосомах, что дает основания полагать, что экзосомальный TRAP1 вовлечен в межклеточную коммуникацию и может способствовать опухолевому метаболическому перепрограммированию в микроокружении. В нашем исследовании есть некоторые ограничения. В нашем будущем исследовании мы подтвердим эти результаты с помощью экспериментальных методов на животных моделях, других линиях клеток человека и тканях/жидкостях. Все полученные результаты указывают на потенциальную терапевтическую ценность ингибирования TRAP1 как стратегии борьбы с глиобластомой, позволяющей существенно снизить ее агрессивность и повысить эффективность существующих методов лечения. В дальнейшем изучение механизмов, посредством которых экзосомальный TRAP1 влияет на клетки-реципиенты, а также разработка специфических ингибиторов TRAP1 могут открыть новые подходы к диагностике и терапии данного заболевания.

СПИСОК ЛИТЕРАТУРЫ / REFERENCES

1 Bush N.A., Chang S.M., Berger M.S. Current and future strategies for treatment of glioma. Neurosurg Rev. 2017;40(1):1–14. DOI: 10.1007/s10143-016-0709-8

2 Lim M., Xia Y., Bettegowda C., Weller M. Current state of immunotherapy for glioblastoma. Nat Rev Clin Oncol. 2018;15(7):422–42. DOI: 10.1038/s41571-018-0003-5

3 Brennan C.W., Verhaak R.G., McKenna A., Campos B., Noushmehr H., Salama S.R., et al. The somatic genomic landscape of glioblastoma. Cell. 2013;155(2):462–77. DOI: 10.1016/j.cell.2013.09.034

4 Tan A.C., Ashley D.M., López G.Y., Malinzak M., Friedman H.S., Khasraw M. Management of glioblastoma: state of the art and future directions. CA Cancer J Clin. 2020;70(4):299–312. DOI: 10.3322/caac.21613

5 Yilmaz S., Cizmecioglu O. PI3K signaling at the crossroads of lipid metabolism and cancer. Adv Exp Med Biol. 2025;1479:139–64. DOI: 10.1007/5584_2024_832

6 Chinopoulos C. Mitochondrial consumption of cytosolic ATP: not so fast. FEBS Lett. 2011;585(9):1255–9. DOI: 10.1016/j.febslet.2011.04.004

7 Wang S.F., Tseng L.M., Lee H.C. Role of mitochondrial alterations in human cancer progression and cancer immunity. J Biomed Sci. 2023;30(1):61. DOI: 10.1186/s12929-023-00956-w

8 Altieri D.C. Survivin and IAP proteins in cell-death mechanisms. Biochem J. 2010;430(2):199–205. DOI: 10.1042/BJ20100814

9 Hoter A., El-Sabban M.E., Naim H.Y. The HSP90 Family: structure, regulation, function, and implications in health and disease. Int J Mol Sci. 2018;19(9):2560. DOI: 10.3390/ijms19092560

10 Ramkumar B., Dharaskar S.P., Mounika G., Paithankar K., Sreedhar A.S. Mitochondrial chaperone, TRAP1 as a potential pharmacological target to combat cancer metabolism. Mitochondrion. 2020;50:42–50. DOI: 10.1016/j.mito.2019.09.011.

11 Chae Y.C., Angelin A., Lisanti S., Kossenkov A.V., Speicher K.D., Wang H., et al. Landscape of the mitochondrial Hsp90 metabolome in tumours. Nat Commun. 2013;4:2139. DOI: 10.1038/ncomms3139

12 Masgras I., Sanchez-Martin C., Colombo G., Rasola A. The Chaperone TRAP1 as a modulator of the mitochondrial adaptations in cancer cells. Front Oncol. 2017;7:58. DOI: 10.3389/fonc.2017.00058

13 Matassa D.S., Agliarulo I., Avolio R., Landriscina M., Esposito F. TRAP1 Regulation of cancer metabolism: dual role as oncogene or tumor suppressor. Genes (Basel). 2018;9(4):195 DOI: 10.3390/genes9040195

14 Wengert L.A., Backe S.J., Bourboulia D., Mollapour M., Woodford M.R. TRAP1 chaperones the metabolic switch in cancer. Biomolecules. 2022;12(6):786. DOI: 10.3390/biom12060786

15 Kalluri R., McAndrews K.M. The role of extracellular vesicles in cancer. Cell. 2023;186(8):1610–26. DOI: 10.1016/j.cell.2023.03.010

16 Whiteside T.L. Exosome and mesenchymal stem cell cross-talk in the tumor microenvironment. Semin Immunol. 2018;35:69–79. DOI: 10.1016/j.smim.2017.12.003

17 Akers J.C., Gonda D., Kim R., Carter B.S., Chen C.C. Biogenesis of extracellular vesicles (EV): exosomes, microvesicles, retrovirus-like vesicles, and apoptotic bodies. J Neurooncol. 2013;113(1):1–11. DOI: 10.1007/s11060-013-1084-8

18 Kalluri R., LeBleu V.S. The biology, function, and biomedical applications of exosomes. Science. 2020;367(6478):eaau6977. DOI: 10.1126/science.aau6977

19 Fridman E.S., Ginini L., Gil Z. The role of extracellular vesicles in metabolic reprogramming of the tumor microenvironment. Cells. 2022;11(9):1433. DOI: 10.3390/cells11091433

20 Yang E., Wang X., Gong Z., Yu M., Wu H., Zhang D. Exosome-mediated metabolic reprogramming: the emerging role in tumor microenvironment remodeling and its influence on cancer progression. Signal Transduct Target Ther. 2020;5(1):242. DOI: 10.1038/s41392-020-00359-5

21 van Ommeren R., Staudt M.D., Xu H., Hebb M.O. Advances in HSP27 and HSP90-targeting strategies for glioblastoma. J Neurooncol. 2016;127(2):209–19. DOI: 10.1007/s11060-016-2070-8

22 Li X., Jing Z., Li X., Liu L., Xiao X., Zhong Y., et al. The role of exosomes in cancer-related programmed cell death. Immunol Rev. 2024;321(1):169–80. DOI: 10.1111/imr.13286

23 Matassa D.S., Amoroso M.R., Lu H., Avolio R., Arzeni D., Procaccini C., et al. Oxidative metabolism drives inflammation-induced platinum resistance in human ovarian cancer. Cell Death Differ. 2016;23(9):1542–54. DOI: 10.1038/cdd.2016.39

24 Chen S., Cao G., Wu W., Lu Y., He X., Yang L., et al. Mining novel cell glycolysis related gene markers that can predict the survival of colon adenocarcinoma patients. Biosci Rep. 2020;40(8):BSR20201427. DOI: 10.1042/BSR20201427

25 Jhaveri K., Modi S. HSP90 inhibitors for cancer therapy and overcoming drug resistance. Adv Pharmacol. 2012;65:471–517. DOI: 10.1016/B978-0-12-397927-8.00015-4

26 Karami Fath M., Azami J., Masoudi A., Mosaddeghi Heris R., Rahmani E., Alavi F., et al. Exosome-based strategies for diagnosis and therapy of glioma cancer. Cancer Cell Int. 2022;22(1):262. DOI: 10.1186/s12935-022-02642-7

27 Porporato P.E., Filigheddu N., Pedro J.M.B., Kroemer G., Galluzzi L. Mitochondrial metabolism and cancer. Cell Res. 2018;28(3):265–80. DOI: 10.1038/cr.2017.155

28 Indira Chandran V., Gopala S., Venkat E.H., Kjolby M., Nejsum P. Extracellular vesicles in glioblastoma: a challenge and an opportunity. NPJ Precis Oncol. 2024;8(1):103. DOI: 10.1038/s41698-024-00600-2

© Гареев И.Ф., Бейлерли О.А., Хонгли Жанг, Румянцев С.А., 2025

© Gareev I.F., Beylerli O.A., Hongli Zhang, Roumiantsev S.A., 2025

CC BY 4.0

https://doi.org/10.24060/2076-3093-2025-15-2-28-42

Check for updates

Повреждение и восстановление ДНК при глиобластоме: новые перспективы терапии

И.Ф. Гареев[1,2], О.А. Бейлерли[1,4], С.А. Румянцев[2,3]*

[1] Центральная научно-исследовательская лаборатория, Башкирский государственный медицинский университет, Россия, Республика Башкортостан, Уфа
[2] Российский национальный исследовательский медицинский университет имени Н.И. Пирогова, Россия, Москва
[3] Национальный медицинский исследовательский центр эндокринологии, Россия, Москва
[4] Российский университет дружбы народов имени Патриса Лумумбы, Россия, Москва

*** Контакты:** Гареев Ильгиз Фанилевич, e-mail: ilgiz_gareev@mail.ru

Гареев Ильгиз Фанилевич — *к.м.н., старший научный сотрудник, orcid.org/0000-0002-4965-0835*

Бейлерли Озал Арзуман оглы — *к.м.н., старший научный сотрудник, orcid.org/0000-0002-6149-5460*

Румянцев Сергей Александрович — *д.м.н., профессор, член-корр. РАН, orcid.org/0000-0002-7418-0222*

Аннотация

Агрессивная и устойчивая к терапии природа глиобластомы делает ее одним из самых смертельных злокачественных новообразований у людей. Полная хирургическая резекция сложна, и для лечения оставшихся опухолевых клеток за пределами границы опухоли используется комбинация химио- и лучевой терапии, вызывающая повреждение ДНК опухолевой клетки и активирующая пути апоптоза. К сожалению, рецидивы являются обычным явлением и серьезным препятствием в лечении, часто встречающимся при более агрессивной и устойчивой к лечению глиобластоме. Известно, что репарация или восстановление ДНК и сигнальные пути повреждения ДНК имеют решающее значение для поддержания геномной стабильности. Дефекты путей репарации ДНК и сигнализации повреждения способствуют возникновению опухолей, но также делают опухолевые клетки уязвимыми к повреждению ДНК и зависимыми от остаточной репарационной и сигнальной активности. Понимание молекулярных элементов этих механизмов и выявление потенциальных терапевтических/фармакологических мишеней стали важнейшими задачами для эффективного лечения пациентов с глиобластомой. Доказано, что субпопуляция стволоподобных клеток, обозначенная как опухолевые стволовые клетки (ОСК) глиобластомы, ответственны не только за возникновение, поддержание и рецидив опухоли, они же поддерживают устойчивость к химиолучевой терапии из-за их повышенной способности к восстановлению ДНК. Более того, есть доказательства связей между углеводным метаболизмом и путями восстановления ДНК, что может открыть новые терапевтические возможности при глиобластоме. В данной работе обсуждаются современные стратегии изучения молекулярных механизмов целенаправленных путей репарации повреждения ДНК при глиобластоме. Мы суммируем недавний прогресс в наших знаниях о путях и факторах, вовлеченных в устранение повреждений ДНК, вызванных ионизирующим излучением и темозоломидом (TMZ) в частности. Наконец, мы представляем терапевтические стратегии, основанные на ингибиторах путей репарации ДНК, которые в настоящее время тестируются в преклинических или в клинических испытаниях.

Ключевые слова: глиобластома, репарация ДНК, повреждение ДНК, онкогенез, химиолучевая терапия, метаболизм, опухолевые стволовые клетки, ингибиторы DDR, персонализированная медицина

Информация о конфликте интересов. Конфликт интересов отсутствует.
Информация о спонсорстве. Данная работа не финансировалась.
Вклад авторов: Гареев И. Ф. — концепция и дизайн исследования, написание статьи; Бейлерли О. А. — обзор публикаций, анализ полученных данных; Румянцев С. А. — редактирование статьи.

Для цитирования: Гареев И.Ф., Бейлерли О.А., Румянцев С.А. Повреждение и восстановление ДНК при глиобластоме: новые перспективы терапии. Креативная хирургия и онкология. 2025;15(2):28–42. https://doi.org/10.24060/2076-3093-2025-15-2-28-42

Поступила в редакцию: 30.03.2025
Поступила после рецензирования и доработки: 14.04.2025
Принята к публикации: 17.04.2025

DNA Damage and Repair in Glioblastoma: Emerging Therapeutic Perspectives

Ilgiz F. Gareev[1,2], Ozal A. Beylerli[1,4], Sergey A. Roumiantsev[2,3]*

[1] Central Research Laboratory, Bashkir State Medical University, Ufa, Russian Federation
[2] Pirogov Russian National Research Medical University, Moscow, Russian Federation
[3] Endocrinology Research Centre, Moscow, Russian Federation
[4] RUDN University, Moscow, Russian Federation
*** Correspondence to:** Ilgiz F. Gareev, e-mail:ilgiz_gareev@mail.ru

Ilgiz F. Gareev — *Cand. Sci. (Med.), Senior Researcher, orcid.org/0000-0002-4965-0835*

Ozal A. Beylerli — *Cand. Sci. (Med.), Senior Researcher, orcid.org/0000-0002-6149-5460*

Sergey A. Roumiantsev — *Dr. Sci. (Med.), Prof., Corresponding Member of the Russian Academy of Sciences, orcid.org/0000-0002-7418-0222*

Abstract

Aggressive and therapy-resistant glioblastoma is among the most lethal malignant tumors in humans. Complete surgical resection is often unachievable; therefore, combination chemoradiotherapy is used to target tumor cells residual beyond the resection margin. This approach induces DNA damage in tumor cells and activates the apoptosis pathway. Unfortunately, recurrence remains a major clinical challenge, frequently manifesting as more aggressive and treatment-resistant glioblastoma phenotypes. The DNA repair and damage response (DDR) pathways are critical for maintaining genome stability. While defects in these mechanisms contribute to oncogenesis, they also make tumor cells vulnerable to DNA-damaging therapy, as the cells become dependent on residual repair capacity. It is of paramount importance to understand the molecular components of these mechanisms and to identify potential therapeutic/pharmacological targets for improving outcomes in glioblastoma patients. A subpopulation of stem-like cells, designated as glioblastoma cancer stem cells (CSCs), has been identified as a critical factor in the initiation, maintenance, and recurrence of tumors. These cells exhibit therapy resistance due to enhanced DNA repair capacity. In addition, emerging evidence suggests a link between carbohydrate metabolism and DNA repair pathways, thereby revealing novel therapeutic vulnerabilities in glioblastoma. This review examines current strategies targeting DNA repair mechanisms in glioblastoma. We present a synopsis of recent advancements in research concerning the mechanisms and factors involved in the elimination of DNA damage induced by ionizing radiation and temozolomide (TMZ). Furthermore, we explore the potential of DNA repair pathway inhibitors under investigation in preclinical and clinical trials.

Keywords: glioblastoma, DNA repair, DNA damage, oncogenesis, chemoradiotherapy, metabolism, cancer stem cells, DDR inhibitors, personalized medicine

Conflict of interest. The authors declare no conflict of interest.
Sponsorship data. This work is not funded.
Author contributions: Gareev I.F. — conceptualization, methodology, original draft preparation; Beylerli O.A. — literature review, data curation; Roumiantsev S.A. — draft reviewing and editing.

For citation: Gareev I.F., Beylerli O.A., Roumiantsev S.A. DNA damage and repair in glioblastoma: Emerging therapeutic perspectives. Creative Surgery and Oncology. 2025;15(2):28–42. https://doi.org/10.24060/2076-3093-2025-15-2-28-42

Received: 30.03.2025
Revised: 14.04.2025
Accepted: 17.04.2025

ВВЕДЕНИЕ

Глиобластома (глиома 4-й степени по классификации Всемирной организации здравоохранения (ВОЗ) 2021 года) представляет собой наиболее частую и агрессивную злокачественную первичную опухоль головного мозга у взрослых. В плане терапии пациенты с глиобластомой обычно подвергаются максимальной резекции опухолевой массы с последующей одновременной лучевой и химиотерапией с использованием алкилирующего агента темозоломида (TMZ) [1]. Эти методы лечения, хотя и являются стандартными, однако сталкиваются со значительными трудностями, особенно из-за способности опухоли широко проникать в окружающие ткани мозга и наличия гематоэнцефалического барьера (ГЭБ), который ограничивает эффективность многих системных методов лечения [2]. Кроме того, гетерогенность глиобластомы и высокая частота рецидивов создают дополнительные препятствия для лечения [2]. Поэтому, изучение и получение новой информации о молекулярных механизмах развития и прогрессирования глиобластомы, а также о задействованных в них сигнальных путях могут иметь решающее значение для разработки новых терапевтических методов. Устойчивость к лучевой и химиотерапии характерна для многих типов злокачественных новообразований; однако неясно, приобретается ли устойчивость во время прогрессирования опухоли или она заранее связана с генетическими изменениями, которые изначально приводят к развитию опухоли.

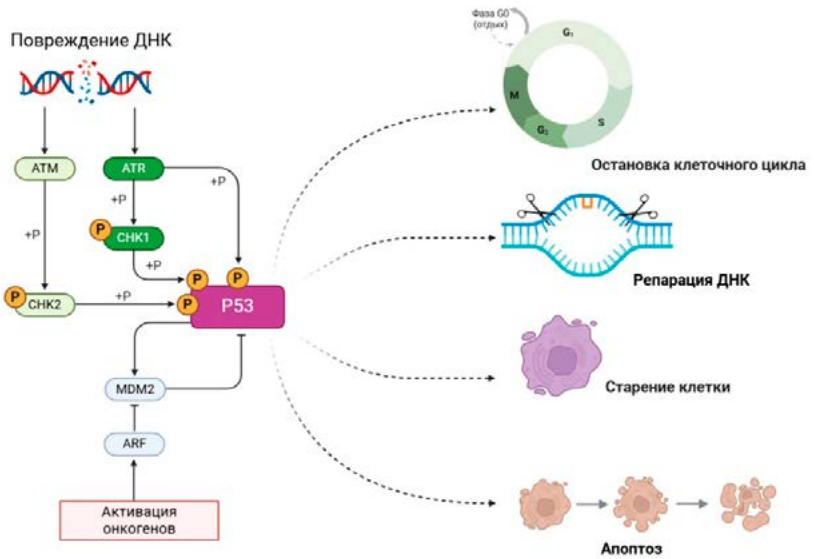

Рисунок 1. p53 Регулирование и сигнализация
Регуляция и сигнализация p53 включают контроль и передачу сигналов, опосредованных белком — супрессором опухолей p53. p53 регулирует прогрессирование клеточного цикла, восстановление ДНК и апоптоз для поддержания геномной стабильности и предотвращения образования опухолей. Нарушение регуляции функции P53 часто встречается при опухолях (в том числе глиобластоме), что приводит к неконтролируемому росту клеток. Исследование механизмов регуляции и сигнализации p53 дает ценные знания для разработки целевых терапевтических подходов против опухоли
Figure 1. p53 regulation and signaling
The tumor protein p53 regulates cell cycle progression, DNA repair, and apoptosis, thereby maintaining genome stability and preventing tumor formation. The dysregulation of p53 function is common in tumors, including glioblastoma, leading to uncontrolled cell proliferation. Research into p53 regulation and signaling provides critical insights for the development of targeted anti-tumor therapies

Повреждение ДНК от воздействия различных факторов окружающей среды, а также эндогенных токсичных агентов, таких как свободные радикалы, может поставить под угрозу стабильность генома и вызвать или способствовать возникновению многих заболеваний, в том числе опухолей. Поскольку ДНК является основным генетическим материалом, она жизненно важна для обеспечения целостности структуры и функции клеток для поддержания нормальной жизнедеятельности и стабильных характеристик вида. Действительно, при воздействии эндогенных или экзогенных стрессов клетки могут генерировать различные типы повреждений ДНК. Распространенные экзогенные факторы, такие как токсичные тяжелые металлы и ионизирующее излучение, были хорошо изучены и, как было установлено, вызывают серьезные повреждения ДНК. Эндогенные вещества часто высвобождаются во время метаболизма экзогенных веществ в организме или после повреждения клеток и потери целостности клеточной мембраны. Повреждение ДНК может происходить двумя путями, а именно прямыми и косвенными эффектами. В прямом пути эндогенные или экзогенные вещества напрямую контактируют с ДНК, что приводит к разрыву химических связей в молекулах ДНК и, таким образом, изменению структуры и активности ДНК [3, 4].

Пути репарации или восстановления ДНК являются одними из важнейших ключевых игроков онкогенных мутаций в глиобластоме, связанных с устойчивостью как к химио-, так и к лучевой терапии. Например, наиболее распространенными изменениями путей репарации ДНК в глиобластоме являются снижение регуляции сигнальных путей p53, снижение регуляции сигнальных путей ретинобластомы и метилирование промотора O6-метилгуанин-ДНК-метилтрансферазы (MGMT) (рис. 1) [5–7].

Кроме того, инактивация сигнальных путей фосфатазы с двойной субстратной специфичностью (PTEN) и активация рецепторов эпидермального фактора роста (EGFR)/фосфоинозитид-3-киназы (PI3K) сигнального пути, которые обнаружены примерно в одной трети случаев у пациентов с глиобластомой, как считается, усиливают пути ответа на повреждение ДНК в глиобластоме [8]. Высокая частота этих изменений в глиобластоме предполагает, что пути репарации повреждений ДНК играют важную роль в онкогенезе глиобластомы и что поиск новых сигнальных путей, ответственных за глиомагенез, может обеспечить новые подходы к эффективной терапии для пациентов с глиобластомой.

Химио- и лучевая терапия напрямую или косвенно вызывают гибель клеток через повреждение ДНК, и на успех терапии влияют несколько биохимических путей. Кроме того, генетический фон значительно влияет на результат лечения. Клеточный ответ включает сложный сигнальный каскад, называемый реакцией на повреждение ДНК (DDR), который отвечает за распознавание, сигнализацию и исправление повреждения ДНК. Различные виды повреждений, образующихся в ДНК, требуют специфических путей репарации повреждений ДНК, которые позволяют устранить по-

вреждения и могут способствовать радио- и химиорезистентности глиобластомы [9]. В этой связи было разработано множество подходов к лечению, направленных на новые молекулярные мишени, которые можно использовать в качестве терапевтических альтернатив. Тем не менее большинство из них терпят неудачу во время клинических испытаний, что свидетельствует о том, что единая стратегия нацеливания не улучшает терапевтические результаты. Неудачи, связанные с этими подходами, могут быть связаны с компенсаторными механизмами DDR, высокой системной токсичностью, отсутствием стабильности препаратов и недостаточностью исследований *in vitro* и *in vivo*, демонстрирующих эффективность новых препаратов [10, 11].

Пути репарации повреждений ДНК и их роль в биологии опухоли

Различные эндогенные и экзогенные агенты, повреждающие ДНК, такие как ионизирующее излучение и химиотерапевтические агенты, могут приводить к повреждениям ДНК, включая одноцепочечные разрывы (SSB) и двухцепочечные разрывы (DSB), химические модификации оснований или сахаров, а также межцепочечные или внутрицепочечные сшивки [12]. Если повреждение ДНК не исправить, оно вызовет геномную нестабильность и мутацию, что является одним из признаков онкогенеза. Чтобы предотвратить эту ситуацию, в процессе эволюции клетки млекопитающих выработали ряд механизмов, называемых DDR, для борьбы с такими повреждениями. DDR — это сложная сеть, которая функционирует по-разному, чтобы воздействовать на различные повреждения ДНК, включая передачу сигнала, регуляцию транскрипции, контрольные точки клеточного цикла, индукцию апоптоза, процессы толерантности к повреждениям и множественные пути восстановления ДНК. Пути восстановления повреждений ДНК имеют два противоположных аспекта: с одной стороны, они защищают целостность генетического материала нормальных клеток, с другой стороны, они способствуют устойчивости опухолевых клеток к генотоксической терапии [3, 4]. В начале формирования опухоли механизм DDR постоянно активируется репликацией, вызванной онкогенами, и окислительным стрессом и действует как защитный механизм, предотвращающий распространение злокачественных клонов; однако во время трансформации опухолевые клетки могут накапливать и переносить повреждения генома и перестройки из-за аберраций DDR [13]. Поскольку системы репарации ДНК снижают эффективность генотоксических методов лечения, понимание и характеристика механизмов репарации имеют первостепенное значение для разработки новых терапевтических стратегий [13].

Известно, что в клетках млекопитающих двумя основными органеллами, содержащими ДНК, являются ядро и митохондрии. Системы восстановления ядерной ДНК делятся на следующие основные пути: 1) прямая реверсия, которая в основном восстанавливает повреждения, вызванные алкилирующими агентами; 2) эксцизионная репарация оснований (BER), направленная на SSB и необъемные поврежденные основания ДНК; 3) эксцизионная репарация нуклеотидов (NER), исправляющая объемные, искажающие спираль повреждения ДНК; 4) репарация ошибочно спаренных нуклеотидов (MMR); 5) рекомбинационная репарация, которая далее подразделяется на репарацию посредством гомологичной рекомбинации (HRR) и негомологичное соединение концов (NHEJ), в основном функционирующие при DSB; 6) альтернативное негомологичное соединение концов (alt-NHEJ), участвующее в восстановлении DSB; 7) транслезионный синтез, который, скорее всего, является механизмом устойчивости к повреждению ДНК. Пути восстановления митохондриальной ДНК, включая прямую репарацию, BER, MMR, транслезионный синтез и репарацию DSB, могут восстанавливать поврежденную ДНК, поддерживая генетическую целостность митохондрий, защищая митохондриальную ДНК от окислительного повреждения и способствуя выживанию клеток (рис. 2) [14–16].

Пути репарации ДНК играют важную роль в поддержании стабильности и целостности генома посредством исправления поврежденной ДНК, которая может способствовать запуску онкогенеза. Многочисленные исследования показали, что некоторые виды опухолей, в том числе глиобластома, связаны с дефектом или мутацией в белках ядерных или митохондриальных путей репарации ДНК [17]. Люди, которые являются носителями мутации гена *MMR*, имеют повышенный риск развития самых разных видов опухолей, чем их родственники, не являющиеся носителями. Например, два важных гена, связанных с репарацией ДНК HRR, ген рака молочной железы 1 (*BRCA1*) и ген рака молочной железы 2 (*BRCA2*), обусловливают генетическую предрасположенность к раку молочной железы, раку яичников и раку поджелудочной железы [18]. Кроме того, микроокружение опухоли, где характерно наличие гипоксии, низкого pH и дефицита питательных веществ, может привести к геномной нестабильности и прогрессированию опухоли посредством подавления

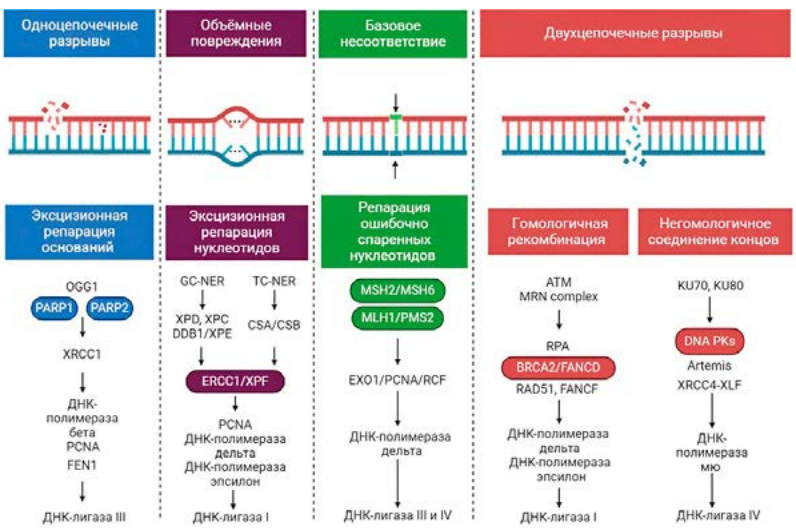

Рисунок 2. Механизмы восстановления или репарации ДНК после ее повреждения
Figure 2. DNA repair mechanisms following DNA damage

пути репарации ДНК [19]. Сообщалось, что условия гипоксии могут привести к снижению экспрессии mutL гомолог 1 (MLH1), основного белка в пути MMR [20]. Понижение экспрессии RAD51 (ключевой медиатор HRR), вызванное гипоксией, наблюдалось во многих типах опухолевых клеток, что позволяет предположить, что гипоксическое микроокружение опухоли может подавлять путь HRR, вызывая генетическую нестабильность [20]. Недавние исследования показали, что внеклеточные питательные вещества оказывают значительное влияние на целостность генома. Глутамин является основным источником углерода и азота для опухолевых клеток. Недостаток глутамина приводит к повреждению алкилирования ДНК путем ингибирования активности альфа-кетоглутарат-зависимой диоксигеназы (ALKBH) и увеличения чувствительности опухолевых клеток к алкилирующим агентам. Глюкозное голодание также усиливает чувствительность к лучевой терапии опухолевых клеток путем снижения репарации DSB [21, 22]. Таким образом, нарушение регуляции путей репарации ДНК может способствовать развитию опухоли, способствуя геномной нестабильности и мутации в клетках млекопитающих.

Резистентность к терапии путем активации путей репарации повреждений ДНК

Известно, что непосредственная роль DDR в онкогенезе и резистентности глиобластомы к стандартной терапии тесно зависит от сроков оценки и типа повреждения ДНК. Более того, в начале своего формирования DDR может останавливать экспансию опухолевых клеток. Однако когда опухолевые клетки и опухолевая ниша глиобластомы установлены, DDR способствует выдержке геномной нестабильности и исправлению повреждений ДНК, вызванных влиянием химиопрепаратов и лучевой терапии [23]. Как лучевая, так и химиотерапия может быть нацелена на создание условий прямого повреждения ДНК, вызывающего непосредственно гибель опухолевых клеток. Сложный клеточный каскад активируется в ответ на различные повреждения ДНК, чтобы опосредовать клеточные изменения (например, остановку клеточного цикла) и напрямую восстановить повреждение ДНК. К тому же клетки организма человека активируют различные механизмы восстановления ДНК в зависимости от клеточного контекста и типа субстрата или повреждения, которые необходимо исправить. Механизмы репарации ДНК способствуют выживанию опухолевых клеток и связаны с процессом резистентности к существующей терапии и рецидивом глиобластом.

Существуют три основных пути репарации повреждений ДНК, которые обрабатывают повреждения алкилирования TMZ: прямая репарация MGMT, BER и MMR [14–16]. MGMT является основным ферментом, ответственным за устойчивость глиобластомы к TMZ. Экспрессия MGMT коррелирует с устойчивостью к TMZ, в основном потому, что MGMT удаляет метильную группу из O6-метилгуанина (O6-MG), восстанавливая целостность гуаниновых оснований в ДНК. Преимущества алкилирующих агентов в значительной степени ограничены пациентами, чьи опухоли показывают метилирование промотора MGMT [24]. Если MGMT не исправляет неправильное включение тимина, которое произошло во время репликации O6-MG, активируется путь MMR. Этот процесс входит в «бесполезный цикл», который заменяет неправильно включенный тимин другим тимином, что приводит к энергозатратным циклам, остановке репликативной вилки и разрывам ДНК [25]. Преобразование ошибок неправильного включения в DSB активирует пути восстановления DSB, и, если восстановление не удается, запускается апоптоз. Большинство повреждений, вызванных TMZ, таких как повреждения N3-метиладенина и N7-метилгуанина, в первую очередь восстанавливаются путем BER. Следовательно, функциональный путь BER способствует устойчивости к TMZ и связан с худшим прогнозом при глиобластоме. Помимо повреждений алкилирования, окислительные повреждения в основаниях ДНК обычно восстанавливаются BER [26, 27].

В отличие от поражений, связанных с TMZ, лучевая терапия вызывает множественные типы повреждений ДНК, включая повреждение нуклеиновой кислоты, сахара и фосфатного остова. В конечном счете эти повреждения, если их не восстановить, преобразуются в DSB. Как упоминалось ранее, DSB являются высокотоксичными радиационно-индуцированными повреждениями ДНК, и их восстановление может вызвать геномные перестройки и мутации или апоптоз. Ионизирующее излучение оказывает как прямое, так и косвенное воздействие на ДНК. Прямое воздействие заключается в том, что ДНК повреждается путем прямого поглощения энергии излучения, тогда как косвенное воздействие заключается в том, что другие молекулы вокруг ДНК поглощают энергию излучения и производят аномально активные свободные радикалы, которые взаимодействуют с ДНК и другими крупными молекулами, вызывая повреждение [28, 29].

Когда излучение проходит через генетический материал, отложение энергии вызывает обширное повреждение ДНК, и этот тип повреждения имеет форму DSB. Этот вид повреждения ДНК может представлять непреодолимый барьер для адаптации клеток глиобластомы от апоптоза. Однако для борьбы с данным типом повреждения ДНК был разработан сложный и точный набор регуляторных механизмов, в первую очередь многочисленные пути репарации, такие как репарация несоответствий, репарация удаления оснований, репарация удаления нуклеотидов и репарация DSB. NHEJ и HRR являются двумя ключевыми модальностями репарации DSB [16]. Контрольные точки повреждения ДНК активируются одновременно, что задерживает начало митоза и обеспечивает больше времени для репарации ДНК.

В ходе эволюции клеток глиобластомы множественные интегрированные молекулярные сигнальные пути приводят к повышению устойчивости опухолевых клеток к лучевой терапии. Поэтому понимание того, как клетки глиобластомы активируют и реализуют пути восстановления повреждений ДНК, имеет решающее значение для предотвращения восстановления

ДНК опухолевых клеток и, таким образом, индукции некроза и апоптоза клеток глиобластомы. Датчики повреждения ДНК, такие как ATRIP, Rad24p, γH2AX, NBS1, BRCA1/2, Ku70/80 и РНК-полимераза, распознают сигналы повреждения, привлекают основную киназу ответа на DDR мутировавшую атаксию-телеангиэктазию» (ATM), связанную с ATM и Rad3 (ATR), ДНК-зависимую протеинкиназу (DNA-PK) и другие регуляторные факторы к местам разрыва ДНК и катализируют активацию различных нисходящих сигнальных молекул, тем самым способствуя восстановлению повреждений ДНК [30–32]. Кроме того, восприимчивость клеток глиобластомы к лучевой терапии и выбранный процесс репарации ДНК изменяются с активацией ряда онкогенов (например, белка 6 B-клеточной лимфомы (BCL6) и рецептора эпидермального фактора роста варианта III (EGFRvIII)) или инактивацией онкосупрессоров (например, опухолевыого супрессора p53-связывающего белок 1 (53BP1)), участвующих в повреждении и репарации ДНК, транслокациях, взаимодействиях и взаимной регуляции [33, 34]. Важным исследовательским методом для повышения эффективности терапии глиобластомы является нацеливание на ключевые регуляторы в пути DDR и снижение толерантности опухолевых клеток к лучевой терапии путем нарушения регуляторной системы DDR.

Стволовые клетки глиобластомы

Глиобластома демонстрирует значительную фенотипическую, морфологическую и клеточную гетерогенность и, как полагают, содержит популяцию самообновляющихся опухолевых стволовых клеток (ОСК), которые способствуют возникновению резистентности к терапии и склонности глиобластом к рецидивированию [35]. Одним из объяснений резистентности, опосредованных влиянием ОСК, является высокий уровень стресса репликации ДНК, вызванного воздействием радиации, который активирует DDR [36]. ОСК постоянно демонстрируют стрессовую репликацию, вызванную столкновениями репликации/транскрипции и последующей активацией DDR, что запускает резистентность к лучевой терапии. Известно, что ОСК глиобластом функционально охарактеризованы на основе их экспрессии маркера клеточной поверхности кластера дифференцировки 133 (CD133) [37]. Ряд исследований показали, что клетки $CD133^+$ демонстрируют значительно повышенную устойчивость к стандартным методам терапии. Кроме того, эктопическая сверхэкспрессия CD133 стимулирует способность к самообновлению и пролиферации. Учитывая бесспорную — хотя и не исключительную — роль клеток $CD133^+$ в самообновлении и устойчивости к терапии, можно предположить, что нацеливание на ОСК глиобластом через CD133 может быть многообещающей стратегией [38]. Предыдущие исследования обнаружили связь между резистентностью к лучевой терапии и статусом CD133, где результаты показали, что популяции клеток $CD133^+$ увеличивают базальный ответ на DSB, демонстрируя активное фосфорилирование белков, связанных с контрольными точками клеточного цикла, такими как Rad17, киназа контрольной точки 1 (CHK1) и киназа контрольной точки 2 (CHK2) [39, 40].

Как уже было сказано выше, TMZ и облучение являются важнейшими компонентами современной мультимодальной стандартной терапии глиобластом. Воздействие ионизирующего излучения на опухолевую клетку вызывает необратимое кластерное повреждение ДНК, а именно межцепочечные сшивки (SSB и DSB); в то время как влияние TMZ вызывает несоответствие пар оснований. Таким образом, TMZ и ионизирующее излучение действуют, повреждая ДНК, и используются для запуска гибели клеток [41]. Однако после терапии первичной глиобластомы очень часто неизбежно происходит рецидив, и это во многом связано с резистентными ОСК. Ранние исследования показали выраженную резистентность ОСК к химиотерапевтическим агентам, включая TMZ. ОСК глиобластомы демонстрируют эффективные системы восстановления повреждений ДНК, поскольку клетки $CD133^+$ демонстрируют повышенную экспрессию MGMT, псевдогена 1 кластера точек разрыва (BCRP1) и антиапоптотических белков, которые способствуют сильному повышению устойчивости клеток $CD133^+$ к TMZ по сравнению с их аналогами $CD133^-$. В то время как MGMT-отрицательные ОСК оказались чувствительными к лечению TMZ, MGMT-экспрессирующие ОСК были довольно устойчивы, поскольку TMZ не мог блокировать их способность к самообновлению [42, 43].

Отсутствие уникального и однозначного маркера ОСК глиобластом не позволяет прийти к окончательному ответу об эффективности алкилирующих препаратов. В ОСК глиобластом существует сложное взаимодействие между активацией сигнализации PI3K/Akt, потерей активности PTEN и резистентностью к терапии (рис. 3).

Ингибиторы Akt или индукция экспрессии PTEN могут обратить резистентность и сенсибилизировать ОСК глиобластом к химио- и лучевой терапии, нарушая пути репарации повреждений ДНК.

Клеточный метаболизм и пути репарации повреждения ДНК

Репарация ДНК и метаболические пути жизненно важны для поддержания клеточного гомеостаза в нормальных клетках человека. Однако оба эти пути претерпевают значительные изменения во время онкогенеза, включая модификации, способствующие быстрому росту, генетической гетерогенности и выживанию. Хотя эти две области исследований остаются относительно разными, появляется все больше доказательств того, что эти пути взаимозависимы и неразрывно связаны. Терапевтические вмешательства, нацеленные на метаболизм или системы репарации ДНК, вошли в клиническую практику в последние годы, подчеркивая потенциал нацеливания на эти пути при некоторых типах опухолей [44, 45]. Высокое потребление глюкозы является общей характеристикой большинства солидных опухолей, и это явление было впервые описано в 1920 году Отто Варбургом. Это наблюдение, называемое эффектом Варбурга, описывает, как опухолевые

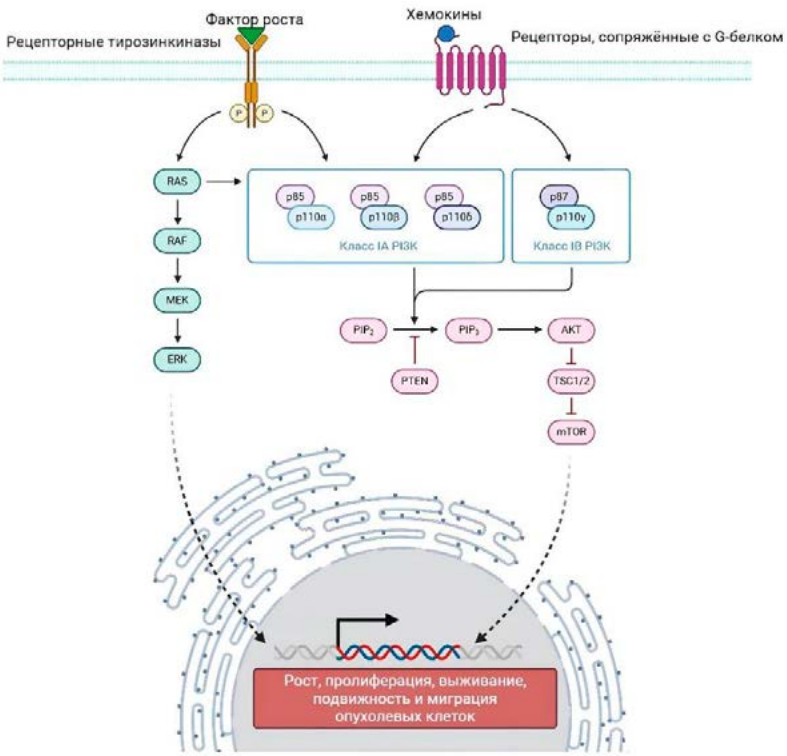

Рисунок 3. Сигнальный путь фосфоинозитид-3-киназа (PI3K)/Akt при глиобластоме. Изоформы PI3K класса I представляют собой гетеродимеры, состоящие из субъединиц p110 и p85 или p87/p101. PI3K класса IA могут активироваться рецепторными тирозинкиназами, рецепторами, сопряженными с G-белком, RAS и другими адаптерными белками, в то время как PI3K класса IB активируется исключительно рецепторами, сопряженными с G-белком. Когда PI3K активируется сигналами восходящего потока, фосфатидилинозитол 3,4,5-бисфосфат генерируется из фосфатидилинозитол 4,5-бисфосфата и активирует сигнальные пути нисходящего потока, такие как путь Akt/мишень рапамицина у млекопитающих (mTOR). Активированный путь PI3K в конечном счете способствует росту опухолевых клеток, пролиферации, выживанию, подвижности и миграции

Figure 3. PI3K/Akt Signaling Pathway in Glioblastoma. Class I Phosphoinositide 3-kinases (PI3Ks) isoforms are heterodimers consisting of p110 and p85 or p87/p101 subunits. Class IA PI3K can be activated by receptor tyrosine kinases, G protein-coupled receptors, RAS, and other adaptor proteins, while class IB PI3K is exclusively activated by G protein-coupled receptors. Upon upstream signal activation, PI3K generates phosphatidylinositol 3,4,5-trisphosphate from phosphatidylinositol 4,5-bisphosphate, triggering downstream pathways such as Akt/mammalian target of rapamycin (mTOR). Ultimately, the activated PI3K pathway promotes tumor cell growth, proliferation, survival, motility, and migration

клетки переключают свой преобладающий метаболический путь с окислительного фосфорилирования на анаэробный гликолиз, в результате чего вырабатывается большое количество молочной кислоты посредством ферментации (рис. 4) [46].

Недавние исследования показали, что повышенное производство молочной кислоты может вызывать устойчивость к основным методам противоопухолевой терапии, включая химио- и лучевую терапию, посредством многочисленных механизмов [47, 48]. Кроме того, повышенное производство молочной кислоты способствует развитию кислой микросреды опухоли, что связано с повышенной метастатической способностью и скоростью роста в подгруппе агрессивных опухолей, в том числе глиобластом. В опухолевых клетках, которые подвергаются метаболическому перепрограммированию, наблюдается заметное увеличение активации путей репарации на повреждение ДНК, которые впоследствии запускают синтез нуклеотидов и анаболический метаболизм глюкозы. Пути ответа на повреждение ДНК очень активны в опухолевых клетках, впоследствии способствуя их быстрому росту и выживанию. Реакция на повреждение ДНК состоит из нескольких путей репарации ДНК, и каждый путь представляет собой определенный механизм для восстановления определенного типа повреждения ДНК. Инициирование и прогрессирование путей репарации ДНК считается пространственно-временным регулируемым процессом, в котором белки перемещаются к участкам повреждения ДНК после ремоделирования хроматина [44, 45]. С точки зрения химио- и лучевой терапии, восстановление DSB через NHEJ и HRR является важным фактором, поскольку многие методы лечения, включая лучевую терапию, ингибиторы топоизомеразы, такие как доксорубицин (DOX), и ингибиторы поли (АДФ-рибоза) полимеразы (PARP), индуцируют DSB ДНК [49]. Следовательно, дефектное функционирование путей восстановления DSB может существенно влиять на реакцию опухоли на эти методы лечения. Например, снижение экспрессии белков BRCA1 и BRCA2 может приводить к дефектам в HRR DSB ДНК, повышая чувствительность опухолевых клеток к ингибиторам PARP и лучевой терапии, которые вызывают повреждения, требующие HRR для восстановления [50].

Результаты некоторых исследований показали, что вероятность развития резистентности к лучевой терапии зависит от нескольких факторов, включая метаболические изменения и повышение активности путей репарации ДНК [51, 52]. Метаболическое перепрограммирование может позволить опухолевым клеткам усилить синтез нуклеотидов посредством повышения активности пентозофосфатного пути (PPP), что впоследствии повышает устойчивость к традиционным методам лечения опухолей [53]. В поддержку этого ряд исследований показали, что повышение активности метаболических ферментов или метаболических процессов повышает активность путей репарации ДНК. Например, в результате повышенной гликолитической активности некоторые опухоли генерируют высокий уровень лактата, который может способствовать устойчивости к цисплатину посредством повышения активности репарации ДНК [54, 55]. Как обсуждалось ранее, несколько метаболических ферментов гликолиза и PPP играют прямую роль в путях репарации ДНК, и ингибирование ключевых ферментов обоих путей не только подавляло клеточную пролиферацию, но и восстанавливало чувствительность к лучевой терапии за счет снижения активности репарации ДНК. Связь между резистентностью к лучевой терапии и измененным метаболизмом в глиобластоме до конца не изучена, но результаты некоторых исследований демонстрируют, что снижение метаболической активности ключевых ферментов, участвующих в путях PPP и гликолиза, может восстановить чувствительность некоторых резистентных опухолей к традиционным методам лечения [56–58].

При глиобластоме два гликолитических фермента, гексокиназа 2 (HK2) и изоформа M2 пируваткиназы (PKM2), были предложены в качестве перспективных целей из-за их положительной корреляции с химио- и лучевой резистентностью через антиапоптотические

и клеточные механизмы выживания [59]. Например, существует четыре изоформы пируваткиназы; однако изоформа PKM2 является ключевым регулятором гликолиза в опухолевых клетках и, таким образом, является наиболее потенциальным кандидатом для восстановления чувствительности к терапии [59]. Подтверждая это, ингибирование PKM2 в клетках глиобластомы приводит к снижению жизнеспособности клеток, остановке клеточного цикла G2/M и способствует апоптозу [60]. Кроме того, ингибирование PKM2 может вызывать чувствительность к лучевой терапии, как продемонстрировано в исследовании, которое показало, что инактивация PKM2 снижает фосфорилирование Akt и киназы пируватдегидрогеназы 1 (PDK1), что впоследствии способствует чувствительности к лучевой терапии [61].

L-лактат вырабатывается в результате гликолиза и, как было обнаружено, экспрессируется в глиобластоме. Высокий уровень лактата также был связан с устойчивостью к химиотерапии у пациентов с глиобластомой [62]. Недавние исследования показали, что лактат может ингибировать активность гистондеацетилаз (HDAC), что приводит к изменениям в структуре хроматина и транскрипции. HDAC удаляют ацетильные группы из гистонов, и их ингибирование приводит к увеличению ацетилирования гистонов, которые обычно связаны с более открытой структурой хроматина для содействия транскрипции. Также предполагается, что это открытое состояние хроматина увеличивает доступность белков репарации ДНК к участкам повреждения, в свою очередь увеличивая скорость репарации ДНК [63]. Таким образом, характерное увеличение уровня лактата в клетках глиобластомы приводит к повышению активности репарации ДНК. Лактатдегидрогеназа (LDHA) — ключевой метаболический белок, обнаруженный почти во всех тканях человека, который необходим для превращения пирувата в молочную кислоту, играя важную роль на последних этапах гликолиза. Повышенная экспрессия LDHA вызывает гипоксическую среду, которая связана с метастазами, плохой общей выживаемостью и резистентностью к химиолучевой терапии у пациентов с глиобластомой [64, 65]. На основании этих результатов можно предположить, что ингибирование активности LDHA может придавать клеткам глиобластомы чувствительность к агентам, повреждающим ДНК. Дальнейшее изучение связей между метаболическими и репарационными путями ДНК может открыть новые терапевтические подходы против глиобластомы в будущем.

Стратегии разработки ингибиторов DDR для пациентов с глиобластомой

Важность путей DDR в поддержании жизнеспособности клеток и предотвращении неоплазии подчеркивается дополнительными неотъемлемыми ролями этих путей в регуляции клеточного цикла, ремоделирования хроматина, метаболизма, иммуногенности и апоптоза. Например, обнаружение повреждения ДНК приводит к активации контрольных точек, которые обеспечивают остановку клеточного цикла, чтобы предоставить

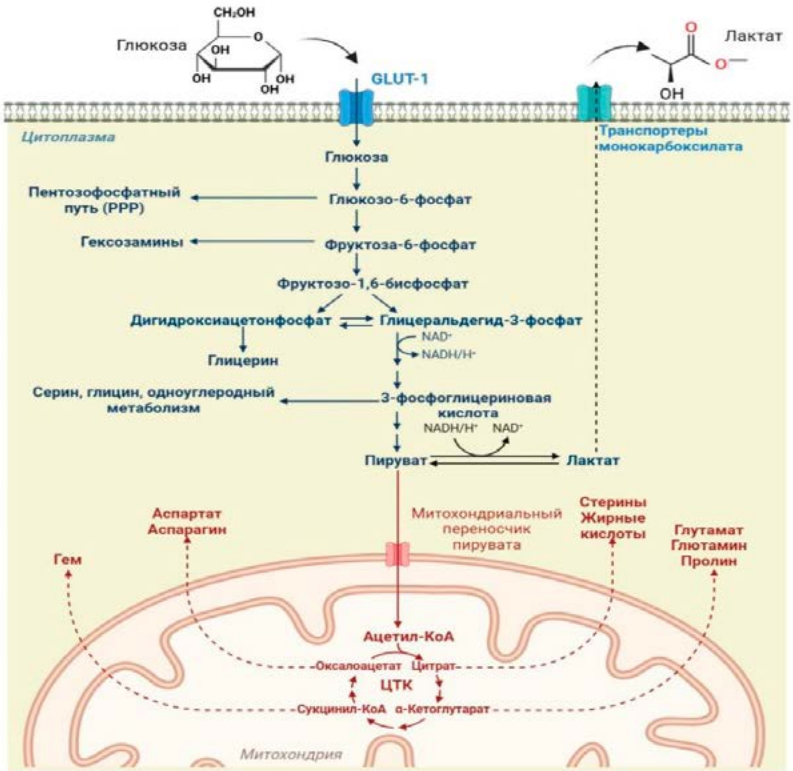

Рисунок 4. Эффект Варбурга
Figure 4. Warburg effect

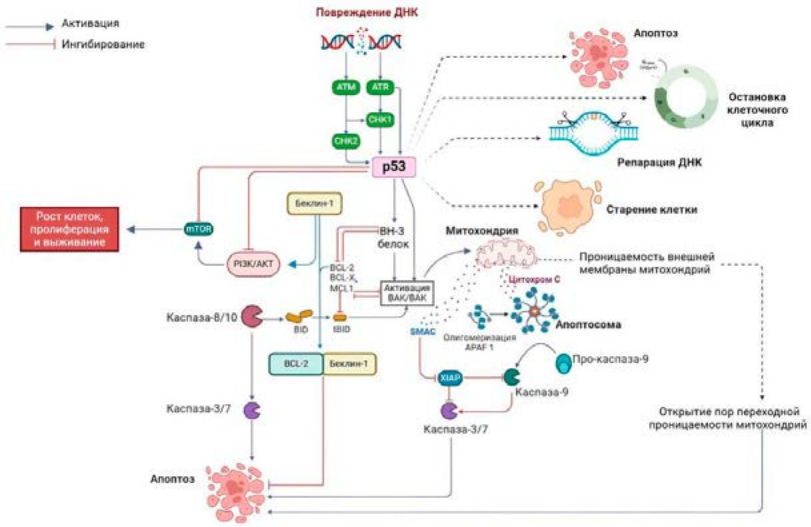

Рисунок 5. Повреждение ДНК и апоптоз. P53 является главным регулятором клеточной смерти и активируется через различные клеточные процессы, например в ответ на повреждение ДНК. Активация p53 приводит к апоптозу. Кроме того, апоптоз может активироваться в зависимости от состояния клетки. Потенциал внешней мембраны митохондрий нарушается при активации внутреннего пути апоптоза, что приводит к открытию пор переходной проницаемости митохондрий. В этой ситуации количество пораженных митохондрий определяет судьбу клетки. Если поражено только несколько митохондрий, активность аутофагии может устранить их, что приводит к выживанию клетки. Однако когда поражено больше митохондрий, клеточной судьбой будет апоптотическая смерть

Figure 5. DNA damage and apoptosis. The p53 protein is a primary regulator of programmed cell death (apoptosis) and can be activated in response to various cellular processes, such as DNA damage. p53 activation induces apoptosis, which may also be triggered depending on cellular state. The activation of intrinsic apoptosis involves a decrease in mitochondrial outer membrane potential, which in turn leads to mitochondrial permeability transition pore opening. The extent of mitochondrial damage dictates cell fate: if only a few are affected, autophagy might eliminate them, promoting cell survival. However, extensive mitochondrial damage results in apoptotic death

время, необходимое для восстановления ДНК перед делением клетки; пути DDR также тесно связаны с апоптотическим механизмом, чтобы обеспечить устранение клеток с невосстановленным повреждением ДНК (рис. 5) [66–68].

Таким образом, пути DDR в конечном счете обеспечивают выживание клеток в условиях геномной нестабильности и репликативного стресса или направляют непоправимо поврежденные клетки на старение или запрограммированную смерть. Геномная нестабильность является ключевым признаком любой опухоли и возникает в результате высокой скорости деления клеток и связанного с этим быстрого накопления аберраций на фоне нарушенных процессов DDR, которые способствуют возникновению и прогрессированию опухоли. Следовательно, дефекты в генах DDR играют множественную роль в содействии роста опухоли посредством накопления драйверных мутаций, генерации гетерогенности опухоли и уклонения от апоптоза [66]. Как было сказано выше, существует противоопухолевая терапия посредством использования ДНК-повреждающей лучевой терапии и ряда химиопрепаратов при глиобластоме, а в последнее время идет разработка мощных и селективных молекулярно-таргетных агентов против ключевых компонентов различных путей DDR (далее именуемых ингибиторами DDR). Однако разработка аналитически и клинически подтвержденных анализов для надежной оценки прогностических биомаркеров ответа и/или устойчивости к ингибиторам DDR отстает.

Стратегии прямого воздействия на DDR

PARP-ингибиторы

Ингибиторы PARP недавно были исследованы в качестве сенсибилизирующих препаратов для усиления эффективности TMZ. PARP — это класс ферментов, который участвует в пути BER, а также в пути MGMT, физически взаимодействуя с MGMT и в конечном итоге PARилирует в ответ на химиотерапию TMZ для устранения аддуктов O6-MG из поврежденного сегмента ДНК. Во-вторых, PARP работает как сенсор, запуская пути ответа BER. Препараты — ингибиторы PARP блокируют связывание PARP-MGMT или PARилируют MGMT, снижая функцию MGMT и предотвращая восстановление O6-MG. В результате функция MGMT снижается, что приводит к сенсибилизации TMZ и дает обоснование для сенсибилизации [69, 70].

Препараты — ингибиторы PARP исследовались у пациентов с глиобластомой в ряде клинических испытаний. Однако множество факторов затрудняют клиническую разработку этих ингибиторов. Ингибиторы PARP могут вызывать синтетическую летальность в опухолевых клетках с существующими дефектами в путях репарации HRR, таких как вредные мутации генов — супрессоров BRCA1 и BRCA2. BRCA1 и BRCA2 играют роль в восстановлении ДНК и необходимы для стабильности генома. Более того, поскольку наличие функционального белка BRCA1 и BRCA2, по-видимому, является предиктивным биомаркером неблагоприятного исхода выживания пациентов с глиобластомами, возможно, что агенты, которые подавляют экспрессию BRCA1 и BRCA2, могут быть использованы в качестве новой терапевтической стратегии для пациентов с глиобластомой с нормальным или высоким уровнем белка BRCA1/2, сенсибилизируя их к лечению, повреждающему ДНК [71–73]. Проще говоря, нацеливание на BRCA1/2 может модулировать восстановление ДНК и потенциально повышать эффективность лучевой терапии и алкилирующих агентов у пациентов с глиобластомой (рис. 6).

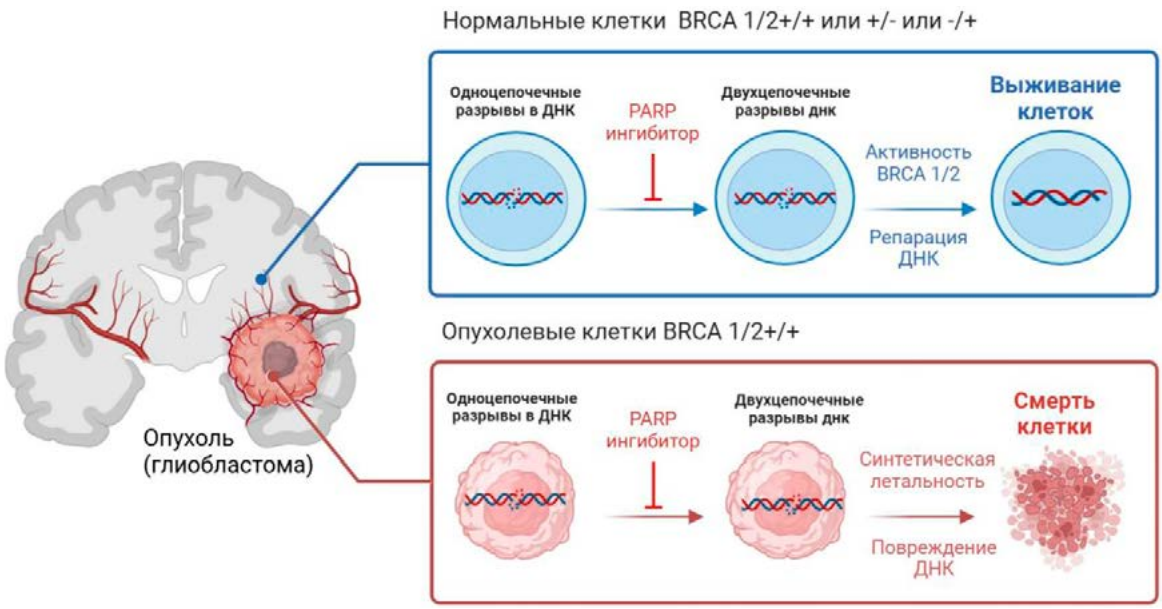

Рисунок 6. Потенциал использования ингибиторов поли (АДФ-рибоза) полимеразы (PARP) у пациентов с глиобластомами и вредными мутациями гена рака молочной железы 1 (BRCA1) и гена рака молочной железы 1 (BRCA2)

Figure 6. Therapeutic potential of poly (ADP-ribose) polymerase (PARP) inhibitors for glioblastoma patients harboring deleterious breast cancer gene 1 (BRCA1) or breast cancer gene 2 (BRCA2) mutations

Примеры активно действующих ингибиторов PARP против глиобластомы с их доклинической и клинической значимостью приведены в таблице 1 [74–83] и таблице 2 (https://clinicaltrials.gov/).

Ингибиторы ATM

ATM, незаменимая киназа, регулирующая HRR, повсеместно экспрессируется в опухолевых клетках [84]. ATM является перспективной терапевтической мишенью, поскольку ее ингибирование, вероятно, сенсибилизирует опухоли к повреждающему ДНК эффекту лучевой терапии и ряда химиопрепаратов [85]. MMR преобразует аддукты ДНК, индуцированные TMZ, во вторичные поражения, которые блокируют репликативную вилку, тем самым приводя к DSB и активации ферментов DDR [14, 16]. Было показано, что TMZ активирует сигнальные пути, зависимые от ATM [85]. Например, было продемонстрировано, что в клетках глиобластомы, обладающих MMR, воздействие низкой дозы TMZ активирует ATM и приводит к фосфорилированию CHK1, CHK2 и p53 и остановке клеточного цикла G2/M [86].

Существуют доклинические исследования, доказывающие роль p53 как биомаркера ответа на ингибирование ATM при глиобластоме. Например, генетическая инактивация кофактора ATM (ATMIN) подавляет образование глиобластомы *in vivo* с дефицитом p53 [87]. Кроме того, сочетание ингибиторов ATM и ингибиторов рецептора фактора роста тромбоцитов альфа (PDGFRA) снижает выживаемость клеток глиобластомы с мутацией p53, что указывает на роль ингибиторов ATM в лечении пациентов с глиобластомой с мутациями

Препарат	*Описание*	*Литература*
Рукапариб	Показано, что препарат эффективен в сенсибилизации клеток глиобластом, резистентных к иринотекану и TMZ без усиления миелотоксических эффектов *in vivo*. Сообщается о полной регрессии опухоли в течение более 60 дней при применении в сочетании с TMZ *in vivo*	***[74, 75]***
Олапариб	Увеличение чувствительности к лучевой терапии глиобластом, эпендимом и медуллобластомы	***[76]***
Нирапариб	При одновременном применении с лучевой терапией наблюдалось постепенное улучшение показателей выживаемости мышей в моделях глиобластомы и диффузной внутренней глиомы моста	***[77]***
Талазопариб	Сообщается о чувствительности к EFGR-амплифицированным клеткам глиобластомы, формирующим нейросферы. В опухолях с дефицитом репарации ДНК наблюдалось синергическое действие с препаратами на основе платины и TMZ	***[78, 79]***
Велипариб	Сообщается о высокой эффективности в сочетании с TMZ против клеток глиобластомы с дефицитом PTEN *in vivo*. Также обнаружено, что препарат эффективен при лечении моделей ксенотрансплантатов, полученных от пациентов, и клеточных линий глиобластом с неметилированным MGMT при применении вместе с лучевой терапией	***[80–82]***
Памипариб	В исследованиях *in vivo* продемонстрирована отличная проницаемость через ГЭБ и улучшение времени выживания при сочетании с TMZ	***[83]***

Таблица 1. Преклинические исследования использования ингибиторов поли (АДФ-рибоза) полимеразы (PARP) в терапии глиобластомы
Table 1. Preclinical studies of PARP inhibitors in glioblastoma treatment

Препарат	*Фаза*	*Описание*	*Номер клинического исследования*
Памипариб	***Фаза 2***	Исследовали эффективность препарата у пациентов с впервые диагностированной глиобластомой (неметилированный промотор MGMT) и у пациентов с рецидивирующей глиобластомой	***NCT04614909***
Олапариб	***Фаза 2***	Определить безопасность и эффективность олапариба и TMZ в комбинации; посмотреть, насколько хорошо эти препараты работают при совместном применении у людей с глиобластомой, которые либо не реагировали на предыдущее лечение, либо произошел рецидив после лечения	***NCT05188508***
		Целью этого исследования было посмотреть, насколько эффективен препарат у пациентов с рецидивирующей глиобластомой и мутацией IDH на основе их 6-месячной выживаемости. Оценить эффективность комбинированной терапии, сосредоточившись на средней частоте ответа и частоте профилактики заболеваний. Считается, что сочетание дурвалумаба и олапариба будет более полезным для пациентов с мутацией IDH с солидными опухолями, чем каждый из препаратов по отдельности	***NCT03561870***
		В этом исследовании изучается эффективность препарата при лечении холангиокарциномы и глиом, которые имеют мутацию в гене *IDH1* или *IDH2* (не поддаются лечению или контролю с помощью современных методов лечения)	***NCT03991832***
Нирапариб	***Фаза 2***	Испытание проводилось для оценки эффективности, а также безопасности препарата с полями для лечения опухолей (TTFields) у пациентов с рецидивирующей глиобластомой	***NCT04221503***
		Изучалоась безопасность и эффективность препарата в сочетании с лучевой терапией у лиц с рецидивирующей глиобластомой	***NCT04715620***
Велипариб	***Фаза 2***	Изучался комбинированный эффект препарата и TMZ, а также лучевой терапии при недавно выявленной глиобластоме без мутаций в *BRAFV600* или *H3K27M*	***NCT03581292***
		Сравнение эффективности препарата и TMZ в комбинации и по отдельности при лечении недавно диагностированной глиобластомы	***NCT02152982***

Таблица 2. Клинические исследования использования ингибиторов поли (АДФ-рибоза) полимеразы (PARP) в терапии глиобластомы
Table 2. Clinical trials of PARP inhibitors in glioblastoma therapy

p53 [88]. Аналогично, использование KU60019, аналога ингибитора ATM второго поколения, приводит к более выраженной чувствительности к лучевой терапии в клеточной линии глиобластомы U87 с мутацией p53, чем в генетически соответствующих клетках дикого типа [89]. Кроме того, эффективность KU60019 была связана с ингибированием фосфорилирования основных эффекторов повреждения ДНК p53, H2AX, KAP1 и Akt. Известно, что KU60019 необычайно стабилен, но не может пересекать ГЭБ.

Ингибиторы ATM нового поколения, такие как AZ32 и AZD1390 (AstraZeneca), специально разработаны для пересечения ГЭБ [90]. По сравнению с лучевой терапией в отдельности, комбинация AZD1390 и лучевой терапии вызывает значительную регрессию глиобластомы [91]. AZD1390, наиболее клинически продвинутый ингибитор ATM для лечения глиобластомы и метастатических опухолей в головной мозг, проходит испытания в фазе I (NCT03423628) (https://clinicaltrials.gov/). Испытание оценивает безопасность и переносимость AZD1390 в сочетании с модулированной по интенсивности лучевой терапией у пациентов с рецидивирующей глиобластомой (35 Гр в течение 2 недель) или недавно диагностированной первичной глиобластомой (60 Гр в течение 6 недель) и в сочетании с полной или частичной лучевой терапией мозга (30 Гр в течение 2 недель) у пациентов с метастазами в головной мозг.

Ингибиторы ATR

Сигнальный путь ATR-CHK1, основной эффектор контрольных точек репликации и повреждения ДНК, предотвращает вступление клеток с поврежденной ДНК в митоз [85]. ATR представляет особый интерес в терапии глиобластомы, поскольку он играет доминирующую роль в защите опухолевых клеток от TMZ [92]. Как и в случае с другими ингибиторами DDR, существуют некоторые опасения относительно токсичности ингибиторов ATR для нормальных клеток, поскольку ATR необходим для выживания многих типов клеток. Снижение ATR усиливает апоптоз, вызванный TMZ, в клетках глиобластомы. Помимо индукции апоптоза, TMZ также активирует пути выживания, такие как старение. Отличительными признаками клеточного старения являются активация DDR и остановка клеточного цикла, что позволяет клеткам выживать без пролиферации и способствует рецидиву. Старение, вызванное TMZ, в клетках глиобластомы зависит от активации сигнального пути ATR-CHK1 [93, 94]. Имеются доказательства того, TMZ активирует ATR зависимым от MGMT образом и что использование TMZ в клетках глиобластомы с дефицитом MGMT увеличивает чувствительность к ингибиторам ATR в моделях глиобластомы *in vitro* и *in vivo* [95].

Насколько нам известно, в настоящее время не проводятся клинические испытания ингибиторов ATR для глиобластомы (www.clinicaltrials.org). M6220 также изучается в сочетании с лучевой терапией у пациентов с немелкоклеточным раком легких с метастазами в головной мозг (NCT02589522). Новый мощный селективный ингибитор ATR, Элимусертиб (BAY1895344), по-видимому, имеет приемлемый профиль безопасности в качестве монотерапии у пациентов с прогрессирующими солидными опухолями.

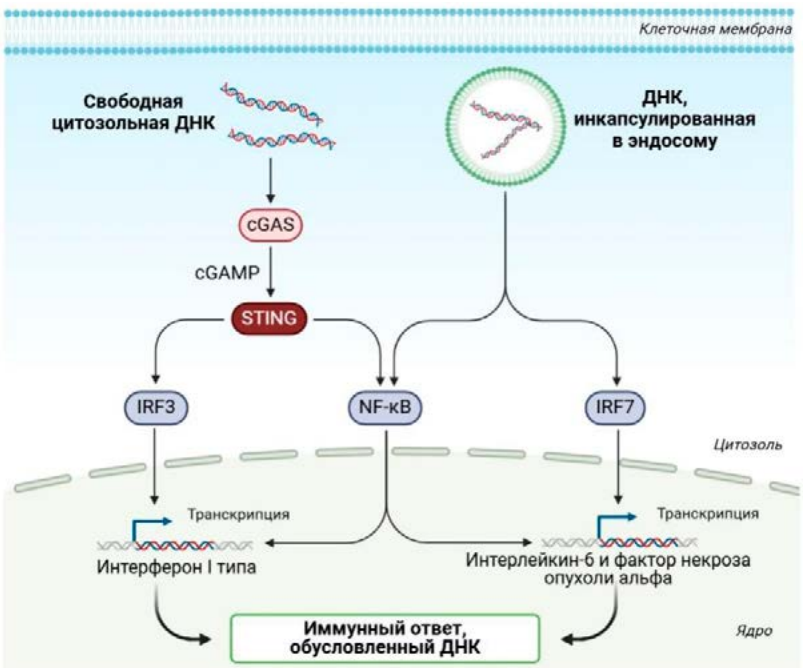

Рисунок 7. Циклическая ГМФ-АМФ-синтаза (cGAS)-стимулятор генов интерферона (STING) ДНК-детекция

Figure 7. Cyclic GMP-AMP synthase (cGAS)–stimulator of interferon genes (STING) DNA detection

Стратегии непрямого воздействия на DDR

Помимо прямого комбинированного воздействия на факторы DDR, сопоставимый подход может заключаться в воздействии на другие сигнальные пути, которые влияют на активность и/или емкость DDR. Например, было установлено, что нарушение функциональных сигнальных путей фактора роста эндотелия сосудов (VEGF) и Akt влияет на баланс между NHEJ и активностью восстановления разрывов ДНК HR в ОСК глиобластом, что приводит к повышению чувствительности к лучевой терапии [96]. Это особенно интересно, учитывая, что таргетная терапия против VEGF с помощью бевацизумаба в целом не смогла улучшить общую выживаемость пациентов с глиобластомой в крупных клинических испытаниях [97]. Аналогично выявлению неклассических стратегий нацеливания на пути DDR недавно был идентифицирован с помощью киномного скрининга РНК-интерференции митоген-активируемая протеинкиназа 7 (ERK5)/киназа-активируемая протеинкиназа 5 (MAPK5) сигнальный путь как новый фактор устойчивости к TMZ с инактивацией ERK5 в клетках глиобластомы, что в итоге привело к дефектной способности к восстановлению ДНК, вероятно, из-за ненадлежащей активности NHEJ перед митозом [98]. Интересно, что ERK5 недавно был идентифицирован как ключевой фактор в содействии росту клеток и выживанию клеток в агрессивных диффузных внутренних понтинных глиомах, что подтверждает недавние данные о ERK5 как о новой терапевтической мишени [99].

Недавние открытия выявили ключевые молекулярные и функциональные связи между DDR, сигнализацией репликационного стресса и иммунными путями циклической ГМФ-АМФ-синтаза (cGAS)-стимулятор генов интерферона (STING), а также то, что нацеливание на сигнализацию репликационного стресса может синергировать с иммунотерапией глиобластом (рис. 7) [100–102].

После открытия того, что cGAS-STING распознает эндогенную ДНК, высвобождаемую из умирающих опухолевых клеток, и индуцирует интерферон I типа и противоопухолевые реакции Т-клеток, были предприняты попытки понять и терапевтически воздействовать на путь STING при опухолях. По сравнению с другими типами злокачественных новообразований иммунная микросреда глиобластомы содержит мало инфильтрирующих Т-клеток, но большое количество миелоидных клеток, ассоциированных с опухолью, что, возможно, объясняет неутешительные ответы на терапию блокадой иммунных контрольных точек у групп пациентов с глиобластомой. Примечательно, что в отличие от большинства экстракраниальных опухолей экспрессия STING отсутствует в глиобластоме, вероятно, из-за метилирования промотора STING. Тем не менее несколько доклинических исследований показывают, что индуцирование cGAS-STING сигнализации в иммунной микросреде глиобластомы может быть терапевтически полезным, и было показано, что cGAS-STING сигнализация опосредует воспалительные и противоопухолевые эффекты других модальностей, которые либо используются, либо разрабатываются для терапии глиобластомы, включая лучевую терапию и онколитическую виротерапию.

ЗАКЛЮЧЕНИЕ

Способность клеток восстанавливать ДНК после повреждений из эндогенных или экзогенных источников имеет важное значение для поддержания их нормальной жизнеспособности. Различные виды повреждений возникают из разных источников и требуют определенных путей репарации повреждений ДНК, позволяющих восстановить исходную последовательность. Повреждения, оставшиеся невосстановленными, могут быть унаследованы после деления клетки, вызывая постоянные генетические изменения. Накопление этих мутаций приводит к старению клеток или апоптозу и может предрасполагать к развитию опухолей, в том числе глиобластом. Более того, в процессе старения способность клеток к восстановлению ДНК снижается, а также претерпевает метаболические изменения, вызванные клеточными и эндокринными изменениями. В случае глиобластомы дальнейшие исследования могут также выявить новые терапевтические мишени, которые могут быть нацелены как на метаболизм, так и на восстановление ДНК одновременно.

Нестабильность генома клеток глиобластом возникает из-за различных дефектов в механизме репарации ДНК, которые делают их более восприимчивыми к агентам, воздействующим на ДНК. Взаимосвязь между дефицитом репарации ДНК и повышенным эффектом агентов, воздействующих на ДНК, подчеркивает DSB, которая включает пути HRR и NHEJ. Препараты, воздействующие на ДНК, являются многообещающими терапевтическими средствами с точным применением на фоне специфической для опухоли неудачи репарации ДНК. Исследование и понимание механизмов химиолучевой резистентности в клетках глиобластом имеет фундаментальное значение для разработки новых эффективных стратегий лечения, поскольку модуляция способности репарации ДНК может быть средством повышения клеточной чувствительности к генотоксическим агентам. Поэтому контролируемое целевое ингибирование факторов DDR в сочетании с химиотерапевтическими препаратами будет представлять собой полезную стратегию для предотвращения временной остановки клеточного цикла и восстановления повреждений ДНК, для содействия гибели опухолевых клеток и улучшения результатов лечения пациентов с глиобластомой.

СПИСОК ЛИТЕРАТУРЫ / REFERENCES

1 Roda D., Veiga P., Melo J.B., Carreira I.M., Ribeiro I.P. Principles in the Management of Glioblastoma. Genes (Basel). 2024;15(4):501. DOI: 10.3390/genes15040501

2 Read R.D., Tapp Z.M., Rajappa P., Hambardzumyan D. Glioblastoma microenvironment-from biology to therapy. Genes Dev. 2024;38(9–10):360–79. DOI: 10.1101/gad.351427.123

3 Németh E., Szüts D. The mutagenic consequences of defective DNA repair. DNA Repair (Amst). 2024;139:103694. DOI: 10.1016/j.dnarep.2024.103694

4 Hopkins J.L., Lan L., Zou L. DNA repair defects in cancer and therapeutic opportunities. Genes Dev. 2022;36(5–6):278–93. DOI: 10.1101/gad.349431.122

5 Ikliptikawati D.K., Hirai N., Makiyama K., Sabit H., Kinoshita M., Matsumoto K., et al. Nuclear transport surveillance of p53 by nuclear pores in glioblastoma. Cell Rep. 2023;42(8):112882. DOI: 10.1016/j.celrep.2023.112882

6 Le Rhun E., Preusser M., Roth P., Reardon D.A., van den Bent M., Wen P., et al. Molecular targeted therapy of glioblastoma. Cancer Treat Rev. 2019;80:101896. DOI: 10.1016/j.ctrv.2019.101896

7 Butler M., Pongor L., Su Y.T., Xi L., Raffeld M., Quezado M., et al. MGMT Status as a clinical biomarker in glioblastoma. Trends Cancer. 2020;6(5):380–91. DOI: 10.1016/j.trecan.2020.02.010

8 Hashemi M., Etemad S., Rezaei S., Ziaolhagh S., Rajabi R., Rahmanian P., et al. Progress in targeting PTEN/PI3K/Akt axis in glioblastoma therapy: Revisiting molecular interactions. Biomed Pharmacother. 2023;158:114204. DOI: 10.1016/j.biopha.2022.114204

9 Oksenych V., Kainov D.E. DNA Damage Response. Biomolecules. 2021;11(1):123. DOI: 10.3390/biom11010123

10 Chappidi N., Quail T., Doll S., Vogel L.T., Aleksandrov R., Felekyan S., et al. PARP1-DNA co-condensation drives DNA repair site assembly to prevent disjunction of broken DNA ends. Cell. 2024;187(4):945–61.e18. DOI: 10.1016/j.cell.2024.01.015

11 Cheng B., Pan W., Xing Y., Xiao Y., Chen J., Xu Z. Recent advances in DDR (DNA damage response) inhibitors for cancer therapy. Eur J Med Chem. 2022;230:114109. DOI: 10.1016/j.ejmech.2022.114109

12 Chatterjee N., Walker G.C. Mechanisms of DNA damage, repair, and mutagenesis. Environ Mol Mutagen. 2017;58(5):235–63. DOI: 10.1002/em.22087

13 Jurkovicova D., Neophytou C.M., Gašparović A.Č., Gonçalves A.C. DNA Damage Response in Cancer Therapy and Resistance: Challenges and Opportunities. Int J Mol Sci. 2022;23(23):14672. DOI: 10.3390/ijms232314672

14 Alghoul E., Basbous J., Constantinou A. Compartmentalization of the DNA damage response: Mechanisms and functions. DNA Repair (Amst). 2023;128:103524. DOI: 10.1016/j.dnarep.2023.103524

15 Vernì F. DNA damage response (DDR) and DNA repair. Int J Mol Sci. 2022;23(13):7204. DOI: 10.3390/ijms23137204

16 Wu L., Sowers J.R., Zhang Y., Ren J. Targeting DNA damage response in cardiovascular diseases: from pathophysiology to therapeutic

implications. Cardiovasc Res. 2023;119(3):691–709. DOI: 10.1093/cvr/cvac080

17 Sareen H., Ma Y., Becker T.M., Roberts T.L., de Souza P., Powter B. Molecular Biomarkers in Glioblastoma: A Systematic Review and Meta-Analysis. Int J Mol Sci. 2022;23(16):8835. DOI: 10.3390/ijms23168835

18 Lee Y.C., Lee Y.L., Li C.Y. BRCA Genes and Related Cancers: A Meta-Analysis from Epidemiological Cohort Studies. Medicina (Kaunas). 2021;57(9):905. DOI: 10.3390/medicina57090905

19 Jing X., Yang F., Shao C., Wei K., Xie M., Shen H., et al. Role of hypoxia in cancer therapy by regulating the tumor microenvironment. Mol Cancer. 2019;18(1):157. DOI: 10.1186/s12943-019-1089-9

20 Scanlon S.E., Glazer P.M. Multifaceted control of DNA repair pathways by the hypoxic tumor microenvironment. DNA Repair (Amst). 2015;32:180–9. DOI: 10.1016/j.dnarep.2015.04.030

21 Li M., Thorne R.F., Shi R., Zhang X.D., Li J., Li J., et al. DDIT3 directs a dual mechanism to balance glycolysis and oxidative phosphorylation during glutamine deprivation. Adv Sci (Weinh). 2021;8(11):e2003732. DOI: 10.1002/advs.202003732

22 Tran T.Q., Ishak Gabra M.B., Lowman X.H., Yang Y., Reid M.A., Pan M., et al. Glutamine deficiency induces DNA alkylation damage and sensitizes cancer cells to alkylating agents through inhibition of ALKBH enzymes. PLoS Biol. 2017;15(11):e2002810. DOI: 10.1371/journal.pbio.2002810

23 Goldstein M., Kastan M.B. The DNA damage response: implications for tumor responses to radiation and chemotherapy. Annu Rev Med. 2015;66:129–43. DOI: 10.1146/annurev-med-081313-121208

24 Shaw R., Basu M., Karmakar S., Ghosh M.K. MGMT in TMZ-based glioma therapy: Multifaceted insights and clinical trial perspectives. Biochim Biophys Acta Mol Cell Res. 2024;1871(3):119673. DOI: 10.1016/j.bbamcr.2024.119673

25 Brawanski K.R., Sprung S., Freyschlag C.F., Hoeftberger R., Ströbel T., Haybaeck J., et al. Influence of MMR, MGMT promotor methylation and protein expression on overall and progression-free survival in primary glioblastoma patients treated with temozolomide. Int J Mol Sci. 2023;24(7):6184. DOI: 10.3390/ijms24076184

26 Fahrer J., Christmann M. DNA Alkylation Damage by Nitrosamines and Relevant DNA Repair Pathways. Int J Mol Sci. 2023;24(5):4684. DOI: 10.3390/ijms24054684

27 Tang J.B., Svilar D., Trivedi R.N., Wang X.H., Goellner E.M., Moore B., et al. N-methylpurine DNA glycosylase and DNA polymerase beta modulate BER inhibitor potentiation of glioma cells to temozolomide. Neuro Oncol. 2011;13(5):471–86. DOI: 10.1093/neuonc/nor011

28 Liu J., Bi K., Yang R., Li H., Nikitaki Z., Chang L. Role of DNA damage and repair in radiation cancer therapy: a current update and a look to the future. Int J Radiat Biol. 2020;96(11):1329–38. DOI: 10.1080/09553002.2020.1807641

29 Ghosh S., Ghosh A. Activation of DNA damage response signaling in mammalian cells by ionizing radiation. Free Radic Res. 2021;55(5):581–94. DOI: 10.1080/10715762.2021.1876853

30 Carusillo A., Mussolino C. DNA damage: from threat to treatment. Cells. 2020;9(7):1665. DOI: 10.3390/cells9071665

31 Choi J.E., Chung W.H. Synthetic lethal interaction between oxidative stress response and DNA damage repair in the budding yeast and its application to targeted anticancer therapy. J Microbiol. 2019;57(1):9–17. DOI: 10.1007/s12275-019-8475-2

32 Vitale I., Kroemer G. Spontaneous DNA damage propels tumorigenicity. Cell Res. 2017;27(6):720–1. DOI: 10.1038/cr.2017.43

33 Graziano S., Gonzalo S. Mechanisms of oncogene-induced genomic instability. Biophys Chem. 2017;225:49–57. DOI: 10.1016/j.bpc.2016.11.008

34 Campisi J. Aging, cellular senescence, and cancer. Annu Rev Physiol. 2013;75:685–705. DOI: 10.1146/annurev-physiol-030212-183653

35 Yabo Y.A., Niclou S.P., Golebiewska A. Cancer cell heterogeneity and plasticity: A paradigm shift in glioblastoma. Neuro Oncol. 2022;24(5):669–82. DOI: 10.1093/neuonc/noab269

36 Li C., Qiu S., Liu X., Guo F., Zhai J., Li Z., et al. Extracellular matrix-derived mechanical force governs breast cancer cell stemness and quiescence transition through integrin-DDR signaling. Signal Transduct Target Ther. 2023;8(1):247. DOI: 10.1038/s41392-023-01453-0

37 Barzegar Behrooz A., Syahir A., Ahmad S. CD133: beyond a cancer stem cell biomarker. J Drug Target. 2019;27(3):257–69. DOI: 10.1080/1061186X.2018.1479756

38 Min D.W., Kim H.P., Kim J., Wen X., Kim S., Cho Y.W., et al. Phenotype-based single cell sequencing identifies diverse genetic subclones in CD133 positive cancer stem cells. Biochem Biophys Res Commun. 2021;558:209–15. DOI: 10.1016/j.bbrc.2020.09.005

39 Ropolo M., Daga A., Griffero F., Foresta M., Casartelli G., Zunino A., et al. Comparative analysis of DNA repair in stem and nonstem glioma cell cultures. Mol Cancer Res. 2009;7(3):383–92. DOI: 10.1158/1541-7786.MCR-08-0409

40 Bao S., Wu Q., McLendon R.E., Hao Y., Shi Q., Hjelmeland A.B., et al. Glioma stem cells promote radioresistance by preferential activation of the DNA damage response. Nature. 2006;444(7120):756–60. DOI: 10.1038/nature05236

41 Cantidio F.S., Gil G.O.B., Queiroz I.N., Regalin M. Glioblastoma — treatment and obstacles. Rep Pract Oncol Radiother. 2022;27(4):744–53. DOI: 10.5603/RPOR.a2022.0076

42 Liu G., Yuan X., Zeng Z., Tunici P., Ng H., Abdulkadir I.R., et al. Analysis of gene expression and chemoresistance of CD133+ cancer stem cells in glioblastoma. Mol Cancer. 2006;5:67. DOI: 10.1186/1476-4598-5-67

43 Beier D., Schulz J.B., Beier C.P. Chemoresistance of glioblastoma cancer stem cells — much more complex than expected. Mol Cancer. 2011;10:128. DOI: 10.1186/1476-4598-10-128

44 Puigvert J.C., Sanjiv K., Helleday T. Targeting DNA repair, DNA metabolism and replication stress as anti-cancer strategies. FEBS J. 2016;283(2):232–45. DOI: 10.1111/febs.13574

45 Efimova E.V., Takahashi S., Shamsi N.A., Wu D., Labay E., Ulanovskaya O.A., et al. Linking cancer metabolism to DNA repair and accelerated senescence. Mol Cancer Res. 2016;14(2):173–84. DOI: 10.1158/1541-7786.MCR-15-0263

46 Barba I., Carrillo-Bosch L., Seoane J. Targeting the Warburg Effect in Cancer: Where Do We Stand? Int J Mol Sci. 2024;25(6):3142. DOI: 10.3390/ijms25063142

47 Liu X., Li Z., Zhao Q., Zhou X., Wang Y., Zhao G., et al. Capsaicin reverses cisplatin resistance in tongue squamous cell carcinoma by inhibiting the Warburg effect and facilitating mitochondrial-dependent apoptosis via the AMPK/AKT/mTOR axis. Cell Biol Int. 2024;48(8):1097–110. DOI: 10.1002/cbin.12169

48 Wen S.S., Wu Y.J., Wang J.Y., Ni Z.X., Dong S., Xie X.J., et al. BRAFV600E/p-ERK/p-DRP1(Ser616) promotes tumor progression and reprogramming of glucose metabolism in papillary thyroid cancer. Thyroid. 2024;34(10):1246–59. DOI: 10.1089/thy.2023.0700

49 Pothuri B., Brodsky A.L., Sparano J.A., Blank S.V., Kim M., Hershman D.L., et al. Phase I and pharmacokinetic study of veliparib, a PARP inhibitor, and pegylated liposomal doxorubicin (PLD) in recurrent gynecologic cancer and triple negative breast cancer with long-term follow-up. Cancer Chemother Pharmacol. 2020;85(4):741–51. DOI: 10.1007/s00280-020-04030-2

50 Dibitetto D., Widmer C.A., Rottenberg S. PARPi, BRCA, and gaps: controversies and future research. Trends Cancer. 2024;10(9):857–69. DOI: 10.1016/j.trecan.2024.06.008

51 Cucchi D., Gibson A., Martin S.A. The emerging relationship between metabolism and DNA repair. Cell Cycle. 2021;20(10):943–59. DOI: 10.1080/15384101.2021.1912889

52 Koo S.Y., Park E.J., Noh H.J., Jo S.M., Ko B.K., Shin H.J., et al. Ubiquitination Links DNA Damage and Repair Signaling to Cancer Metabolism. Int J Mol Sci. 2023;24(9):8441. DOI: 10.3390/ijms24098441

53 Helleday T., Rudd S.G. Targeting the DNA damage response and repair in cancer through nucleotide metabolism. Mol Oncol. 2022;16(21):3792–810. DOI: 10.1002/1878-0261.13227

54 Govoni M., Rossi V., Di Stefano G., Manerba M. Lactate upregulates the expression of DNA repair genes, causing intrinsic resistance of cancer cells to cisplatin. Pathol Oncol Res. 2021;27:1609951. DOI: 10.3389/pore.2021.1609951

55 Fan Z., Ye M., Liu D., Zhou W., Zeng T., He S., et al. Lactate drives the ESM1-SCD1 axis to inhibit the antitumor CD8+ T-cell response by activating the Wnt/β-catenin pathway in ovarian cancer cells and inducing cisplatin resistance. Int Immunopharmacol. 2024;137:112461. DOI: 10.1016/j.intimp.2024.112461

56 Kathagen-Buhmann A., Schulte A., Weller J., Holz M., Herold-Mende C., Glass R., et al. Glycolysis and the pentose phosphate pathway are differentially associated with the dichotomous regulation of glioblastoma cell migration versus proliferation. Neuro Oncol. 2016;18(9):1219–29. DOI: 10.1093/neuonc/now024

57 Marin-Valencia I., Cho S.K., Rakheja D., Hatanpaa K.J., Kapur P., Mashimo T., et al. Glucose metabolism via the pentose phosphate pathway, glycolysis and Krebs cycle in an orthotopic mouse model of human brain tumors. NMR Biomed. 2012;25(10):1177–86. DOI: 10.1002/nbm.2787

58 Zhu Z., Kiang K.M., Li N., Liu J., Zhang P., Jin L., et al. Folate enzyme MTHFD2 links one-carbon metabolism to unfolded protein response

in glioblastoma. Cancer Lett. 2022;549:215903. DOI: 10.1016/j.canlet.2022.215903

59 Yuen C.A., Asuthkar S., Guda M.R., Tsung A.J., Velpula K.K. Cancer stem cell molecular reprogramming of the Warburg effect in glioblastomas: a new target gleaned from an old concept. CNS Oncol. 2016;5(2):101–8. DOI: 10.2217/cns-2015-0006

60 Mukherjee J., Ohba S., See W.L., Phillips J.J., Molinaro A.M., Pieper R.O. PKM2 uses control of HuR localization to regulate p27 and cell cycle progression in human glioblastoma cells. Int J Cancer. 2016;139(1):99–111. DOI: 10.1002/ijc.30041

61 Goidts V., Bageritz J., Puccio L., Nakata S., Zapatka M., Barbus S., et al. RNAi screening in glioma stem-like cells identifies PFKFB4 as a key molecule important for cancer cell survival. Oncogene. 2012;31(27):3235–43. DOI: 10.1038/onc.2011.490

62 Khan F., Lin Y., Ali H., Pang L., Dunterman M., Hsu W.H., et al. Lactate dehydrogenase A regulates tumor-macrophage symbiosis to promote glioblastoma progression. Nat Commun. 2024;15(1):1987. DOI: 10.1038/s41467-024-46193-z

63 Nguyen T.T.T., Zhang Y., Shang E., Shu C., Torrini C., Zhao J., et al. HDAC inhibitors elicit metabolic reprogramming by targeting super-enhancers in glioblastoma models. J Clin Invest. 2020;130(7):3699–716. DOI: 10.1172/JCI129049

64 Guyon J., Fernandez-Moncada I., Larrieu C.M., Bouchez C.L., Pagano Zottola A.C., Galvis J., et al. Lactate dehydrogenases promote glioblastoma growth and invasion via a metabolic symbiosis. EMBO Mol Med. 2022;14(12):e15343. DOI: 10.15252/emmm.202115343

65 Valvona C.J., Fillmore H.L., Nunn P.B., Pilkington G.J. The Regulation and function of lactate dehydrogenase a: therapeutic potential in brain tumor. Brain Pathol. 2016;26(1):3–17. DOI: 10.1111/bpa.12299

66 Malaquin N., Carrier-Leclerc A., Dessureault M., Rodier F. DDR-mediated crosstalk between DNA-damaged cells and their microenvironment. Front Genet. 2015;6:94. DOI: 10.3389/fgene.2015.00094

67 Wang J.Y.J. Cell death response to DNA damage. Yale J Biol Med. 2019;92(4):771–9. PMID: 31866794

68 Bigge J., Koebbe L.L., Giel A.S., Bornholdt D., Buerfent B., Dasmeh P., et al. Expression quantitative trait loci influence DNA damage-induced apoptosis in cancer. BMC Genomics. 2024;25(1):1168. DOI: 10.1186/s12864-024-11068-6

69 Wu S., Li X., Gao F., de Groot J.F., Koul D., Yung W.K.A. PARP-mediated PARylation of MGMT is critical to promote repair of temozolomide-induced O6-methylguanine DNA damage in glioblastoma. Neuro Oncol. 2021;23(6):920–31. DOI: 10.1093/neuonc/noab003

70 Yuan A.L., Meode M., Tan M., Maxwell L., Bering E.A., Pedersen H., et al. PARP inhibition suppresses the emergence of temozolomide resistance in a model system. J Neurooncol. 2020;148(3):463–72. DOI: 10.1007/s11060-020-03561-1

71 Xavier M.A., Rezende F., Titze-de-Almeida R., Cornelissen B. BRCAness as a biomarker of susceptibility to PARP inhibitors in glioblastoma multiforme. Biomolecules. 2021;11(8):1188. DOI: 10.3390/biom11081188

72 Meimand S.E., Pour-Rashidi A., Shahrbabak M.M., Mohammadi E., Meimand F.E., Rezaei N. The prognostication potential of BRCA genes expression in gliomas: a genetic survival analysis study. World Neurosurg. 2022;157:e123–8. DOI: 10.1016/j.wneu.2021.09.107

73 Sun P., Li Y., Chao X., Li J., Luo R., Li M., et al. Clinical characteristics and prognostic implications of BRCA-associated tumors in males: a pan-tumor survey. BMC Cancer. 2020;20(1):994. DOI: 10.1186/s12885-020-07481-1

74 Nile D.L., Rae C., Hyndman I.J., Gaze M.N., Mairs R.J. An evaluation in vitro of PARP-1 inhibitors, rucaparib and olaparib, as radiosensitisers for the treatment of neuroblastoma. BMC Cancer. 2016;16:621. DOI: 10.1186/s12885-016-2656-8

75 Parrish K.E., Cen L., Murray J., Calligaris D., Kizilbash S., Mittapalli R.K., et al. Efficacy of PARP inhibitor rucaparib in orthotopic glioblastoma xenografts is limited by ineffective drug penetration into the central nervous system. Mol Cancer Ther. 2015;14(12):2735–43. DOI: 10.1158/1535-7163.MCT-15-0553

76 van Vuurden D.G., Hulleman E., Meijer O.L., Wedekind L.E., Kool M., Witt H., et al. PARP inhibition sensitizes childhood high grade glioma, medulloblastoma and ependymoma to radiation. Oncotarget. 2011;2(12):984–96. DOI: 10.18632/oncotarget.362

77 Chornenkyy Y., Agnihotri S., Yu M., Buczkowicz P., Rakopoulos P., Golbourn B., et al. Poly-ADP-Ribose polymerase as a therapeutic target in pediatric diffuse intrinsic pontine glioma and pediatric high-grade astrocytoma. Mol Cancer Ther. 2015;14(11):2560–8. DOI: 10.1158/1535-7163.MCT-15-0282

78 Wu S., Gao F., Zheng S., Zhang C., Martinez-Ledesma E., Ezhilarasan R., et al. EGFR amplification induces increased DNA damage response and renders selective sensitivity to talazoparib (PARP Inhibitor) in glioblastoma. Clin Cancer Res. 2020;26(6):1395–407. DOI: 10.1158/1078-0432.CCR-19-2549

79 Sachdev E., Tabatabai R., Roy V., Rimel B.J., Mita M.M. PARP inhibition in cancer: an update on clinical development. Target Oncol. 2019;14(6):657–79. DOI: 10.1007/s11523-019-00680-2

80 Lin F., de Gooijer M.C., Roig E.M., Buil L.C., Christner S.M., Beumer J.H., et al. ABCB1, ABCG2, and PTEN determine the response of glioblastoma to temozolomide and ABT-888 therapy. Clin Cancer Res. 2014;20(10):2703–13. DOI: 10.1158/1078-0432.CCR-14-0084

81 Wagner L.M. Profile of veliparib and its potential in the treatment of solid tumors. Onco Targets Ther. 2015;8:1931–9. DOI: 10.2147/OTT.S69935

82 Barazzuol L., Jena R., Burnet N.G., Meira L.B., Jeynes J.C., Kirkby K.J., et al. Evaluation of poly (ADP-ribose) polymerase inhibitor ABT-888 combined with radiotherapy and temozolomide in glioblastoma. Radiat Oncol. 2013;8:65. DOI: 10.1186/1748-717X-8-65

83 Zhiyu Tang, Bin Jiang, Zhenyan Shi, Wenfeng Gong, Yong Liu, Xing Wang, et al. Abstract 1651: BGB-290, a novel PARP inhibitor with unique brain penetration ability, demonstrated strong synergism with temozolomide in subcutaneous and intracranial xenograft models. Cancer Res. 2015;75 (15_Suppl):1651. DOI:10.1158/1538-7445.AM2015-1651

84 Zimmermann A., Zenke F.T., Chiu L.Y., Dahmen H., Pehl U., Fuchss T., et al. A new class of selective ATM inhibitors as combination partners of DNA double-strand break inducing cancer therapies. Mol Cancer Ther. 2022;21(6):859–70. DOI: 10.1158/1535-7163.MCT-21-0934

85 Priya B., Ravi S., Kirubakaran S. Targeting ATM and ATR for cancer therapeutics: Inhibitors in clinic. Drug Discov Today. 2023;28(8):103662. DOI: 10.1016/j.drudis.2023.103662

86 Manic G., Obrist F., Sistigu A., Vitale I. Trial watch: targeting ATM-CHK2 and ATR-CHK1 pathways for anticancer therapy. Mol Cell Oncol. 2015;2(4):e1012976. DOI: 10.1080/23723556.2015.1012976

87 Smith H.L., Southgate H., Tweddle D.A., Curtin N.J. DNA damage checkpoint kinases in cancer. Expert Rev Mol Med. 2020;22:e2. DOI: 10.1017/erm.2020.3

88 Blake S.M., Stricker S.H., Halavach H., Poetsch A.R., Cresswell G., Kelly G., et al. Inactivation of the ATMIN/ATM pathway protects against glioblastoma formation. Elife. 2016;5:e08711. DOI: 10.7554/eLife.08711

89 Vecchio D., Daga A., Carra E., Marubbi D., Raso A., Mascelli S., et al. Pharmacokinetics, pharmacodynamics and efficacy on pediatric tumors of the glioma radiosensitizer KU60019. Int J Cancer. 2015;136(6):1445–57. DOI: 10.1002/ijc.29121

90 Jin M.H., Oh D.Y. ATM in DNA repair in cancer. Pharmacol Ther. 2019;203:107391. DOI: 10.1016/j.pharmthera.2019.07.002

91 Chen J., Laverty D.J., Talele S., Bale A., Carlson B.L., Porath K.A., et al. Aberrant ATM signaling and homology-directed DNA repair as a vulnerability of p53-mutant GBM to AZD1390-mediated radiosensitization. Sci Transl Med. 2024;16(734):eadj5962. DOI: 10.1126/scitranslmed.adj5962

92 Lozinski M., Bowden N.A., Graves M.C., Fay M., Day B.W., Stringer B.W., et al. ATR inhibition using gartisertib enhances cell death and synergises with temozolomide and radiation in patient-derived glioblastoma cell lines. Oncotarget. 2024;15:1–18. DOI: 10.18632/oncotarget.28551

93 Peng C., Chen Z., Wang S., Wang H.W., Qiu W., Zhao L., et al. The error-prone DNA polymerase κ promotes temozolomide resistance in glioblastoma through Rad17-dependent activation of ATR-Chk1 signaling. Cancer Res. 2016;76(8):2340–53. DOI: 10.1158/0008-5472.CAN-15-1884

94 Aasland D., Götzinger L., Hauck L., Berte N., Meyer J., Effenberger M., et al. Temozolomide induces senescence and repression of DNA repair pathways in glioblastoma cells via activation of ATR-CHK1, p21, and NF-κB. Cancer Res. 2019;79(1):99–113. DOI: 10.1158/0008-5472.CAN-18-1733

95 Ganesa S., Sule A., Sundaram R.K., Bindra R.S. Mismatch repair proteins play a role in ATR activation upon temozolomide treatment in MGMT-methylated glioblastoma. Sci Rep. 2022;12(1):5827. DOI: 10.1038/s41598-022-09614-x

96 Chang K.F., Liu C.Y., Huang Y.C., Hsiao C.Y., Tsai N.M. Downregulation of VEGFR2 signaling by cedrol abrogates VEGF-driven angiogenesis and proliferation of glioblastoma cells through AKT/P70S6K and MAPK/ERK1/2 pathways. Oncol Lett. 2023;26(2):342. DOI: 10.3892/ol.2023.13928

97 Gilbert M.R., Dignam J.J., Armstrong T.S., Wefel J.S., Blumenthal D.T., Vogelbaum M.A., et al. A randomized trial of bevacizumab for newly diagnosed glioblastoma. N Engl J Med. 2014;370(8):699–708. DOI: 10.1056/NEJMoa1308573

98 Carmell N., Rominiyi O., Myers K.N., McGarrity-Cottrell C., Vanderlinden A., Lad N., et al. Identification and validation of ERK5 as a DNA damage modulating drug target in glioblastoma. Cancers (Basel). 2021;13(5):944. DOI: 10.3390/cancers13050944

99 Koncar R.F., Dey B.R., Stanton A.J., Agrawal N., Wassell M.L., McCarl L.H., et al. Identification of novel RAS signaling therapeutic vulnerabilities in diffuse intrinsic pontine gliomas. Cancer Res. 2019;79(16):4026–41. DOI: 10.1158/0008-5472.CAN-18-3521

100 Tripathi S., Najem H., Mahajan A.S., Zhang P., Low J.T., Stegh A.H., et al. cGAS-STING pathway targeted therapies and their applications in the treatment of high-grade glioma. F1000Res. 2022;11:1010. DOI: 10.12688/f1000research.125163.1

101 Low J.T., Brown M.C., Reitman Z.J., Bernstock J.D., Markert J.M., Friedman G.K., et al. Understanding and therapeutically exploiting cGAS/STING signaling in glioblastoma. J Clin Invest. 2024;134(2):e163452. DOI: 10.1172/JCI163452

102 He Y., Yang Y., Huang W., Yang S., Xue X., Zhu K., et al. Manganese facilitated cGAS-STING-IFNI pathway activation induced by ionizing radiation in glioma cells. Int J Radiat Biol. 2023;99(12):1890–907. DOI: 10.1080/09553002.2023.2232011

© Гареев И.Ф., Бейлерли О.А., Румянцев С.А., 2025
© Gareev I.F., Beylerli O.A., Roumiantsev S.A., 2025

https://doi.org/10.24060/2076-3093-2025-15-2-43-52

CC BY 4.0

Check for updates

Многофакторный анализ прогностических и предиктивных онкомаркеров у пациентов с трижды негативным раком молочной железы

В.Н. Павлов[1], М.Ф. Урманцев[1], Р.Ф. Гильманова[1,2,], Ю.А. Исмагилова[1], М.Р. Бакеев[1]*

[1]Башкирский государственный медицинский университет, Россия, Республика Башкортостан, Уфа
[2]Клиника Башкирского государственного медицинского университета, Россия, Республика Башкортостан, Уфа

*** Контакты:** Гильманова Рита Фларидовна, e-mail: margaritagilmanova@mail.ru

Павлов Валентин Николаевич — *д.м.н., профессор, академик РАН, кафедра урологии и онкологии, orcid.org/ 0000-0003-2125-4897*

Урманцев Марат Фаязович — *к.м.н., доцент, кафедра урологии и онкологии, orcid.org/0000-0002-4657-6625*

Гильманова Рита Фларидовна — *к.м.н., кафедра урологии и онкологии, онкологическое отделение, orcid.org/0000-0002-3867-0216*

Исмагилова Юлия Альбертовна — *студентка 6-го курса, лечебный факультет, orcid.org/0009-0004-0603-7864*

Бакеев Марат Радикович — *ординатор, кафедра хирургических болезней лечебного факультета, orcid.org/0000-0002-4160-2820*

Аннотация

Трижды негативный рак молочной железы (TNBC) представляет собой один из самых агрессивных подтипов рака молочной железы, что связано с отсутствием экспрессии ключевых молекулярных мишеней, таких как рецепторы эстрогена (ER), прогестерона (PR) и HER2. Это существенно ограничивает терапевтические опции и делает химиотерапию основным методом лечения. Высокая частота рецидивов, метастазирования и отсутствие специфичных таргетных терапий делают TNBC серьезной проблемой для онкологов. В данной статье рассматриваются ключевые прогностические и предиктивные маркеры TNBC, такие как мутации в генах *BRCA1/BRCA2*, экспрессия PD-L1, инфильтрация опухоли лимфоцитами (TILs), циркулирующие опухолевые клетки (CTC) и циркулирующая опухолевая ДНК (ctDNA). Эти маркеры играют ключевую роль в прогнозировании исходов и выборе оптимальной терапии. Кроме того, персонализированная медицина, основанная на молекулярном профилировании и поддерживаемая методами искусственного интеллекта (ИИ), представляет собой перспективное направление в лечении TNBC. Применение ИИ позволяет анализировать большие объемы данных и предсказывать клинические исходы с высокой точностью, что позволяет разрабатывать персонализированные стратегии лечения для каждого пациента. Таким образом, данная статья систематизирует и анализирует современные данные о прогностических и предиктивных маркерах TNBC, акцентируя внимание на их клинической значимости и перспективных подходах к персонализированной терапии.

Ключевые слова: трижды негативный рак молочной железы, прогностические маркеры, предиктивные маркеры, персонализированная медицина, молекулярное профилирование, искусственный интеллект, иммунотерапия

Информация о конфликте интересов. Павлов Валентин Николаевич является главным редактором журнала «Креативная хирургия и онкология» и не принимал участия в редакционном рассмотрении и принятии решения о публикации данной статьи. Все авторы заявляют, что конфликт интересов отсутствует.
Информация о спонсорстве. Данная работа не финансировалась.
Вклад авторов. Все авторы внесли эквивалентный вклад в подготовку публикации.

Для цитирования: Павлов В.Н., Урманцев М.Ф., Гильманова Р.Ф., Исмагилова Ю.А., Бакеев М.Р. Многофакторный анализ прогностических и предиктивных онкомаркеров у пациентов с трижды негативным раком молочной железы. Креативная хирургия и онкология. 2025;15(2):43–52. https://doi.org/10.24060/2076-3093-2025-15-2-43-52

Поступила в редакцию: 04.12.2024
Поступила после рецензирования и доработки: 19.03.2025
Принята к публикации: 02.04.2025

Multifactorial Analysis of Prognostic and Predictive Biomarkers in Triple-Negative Breast Cancer Patients

Valentin N. Pavlov[1], Marat F. Urmantsev[1], Rita F. Gilmanova[1,2,], Julia A. Ismagilova[1], Marat R. Bakeev[1]*

[1] Bashkir State Medical University, Ufa, Russian Federation
[2] Clinic of Bashkir State Medical University, Ufa, Russian Federation

*** Correspondence to:** Rita F. Gilmanova, e-mail: margaritagilmanova@mail.ru

Valentin N. Pavlov — *Dr. Med. Sci., Prof., Academician of the Russian Academy of Sciences, Department of Urology and Oncology, orcid.org/0000-0003-2125-4897*

Marat F. Urmantsev — *Cand. Sci. (Med.), Assoc. Prof., Department of Urology and Oncology, orcid.org/0000-0002-4657-662*

Rita F. Gilmanova — *Cand. Sci. (Med.), Department of Urology and Oncology, Oncology Department, orcid.org/0000-0002-3867-0216*

Julia A. Ismagilova — *6th year student, orcid.org/0009-0004-0603-7864*

Marat R. Bakeev — *Resident, Department of Surgical Diseases, Medical Faculty, orcid.org/0000-0002-4160-2820*

Abstract

Triple-negative breast cancer (TNBC) represents one of the most aggressive subtypes of breast cancer, characterized by the absence of key molecular targets including estrogen receptors (ER), progesterone receptors (PR), and HER2. This molecular profile significantly limits treatment modalities, establishing chemotherapy as the definitive treatment. The high rates of recurrences and metastasis, along with the lack of specific targeted therapies, make TNBC a major clinical challenge. This article evaluates critical prognostic and predictive biomarkers of TNBC, including *BRCA1/BRCA2* gene mutations, PD-L1 expression, tumor-infiltrating lymphocytes (TILs), circulating tumor cells (CTCs), and circulating tumor DNA (ctDNA). These markers are pivotal for outcome prediction and treatment optimization. Moreover, a transformative approach to TNBC treatment is represented by personalized medicine based on molecular profiling supported by artificial intelligence (AI). The integration of artificial intelligence (AI) facilitates the analysis of substantial data sets, the accurate prediction of clinical outcomes, and the formulation of customized treatment strategies for individual patients. Thus, this article analyzes current data concerning prognostic and predictive markers of TNBC, with a particular emphasis on their clinical utility and the potential for personalized therapy.

Keywords: triple-negative breast cancer, prognostic and predictive biomarkers, personalized medicine, molecular profiling, artificial intelligence, immunotherapy

Conflict of interest. Valentin N. Pavlov is the editor-in-chief of the journal «Creative Surgery and Oncology» and did not participate in the reviewing and accepting procedure associated with the publication of this paper. The authors declare no conflict of interest.
Sponsorship data. This work is not funded.
Author contributions. The authors contributed equally to this article.

For citation: Pavlov V.N., Urmantsev M.F., Gilmanova R.F., Ismagilova J.A., Bakeev M.R. Multifactorial analysis of prognostic and predictive biomarkers in triple-negative breast cancer patients. Creative Surgery and Oncology. 2025;15(2):43–52. https://doi.org/10.24060/2076-3093-2025-15-2-43-52

Received: 04.12.2024
Revised: 19.03.2025
Accepted: 02.04.2025

ВВЕДЕНИЕ

Трижды негативный рак молочной железы (TNBC) является одним из наиболее агрессивных подтипов рака молочной железы и представляет собой значительную клиническую проблему. Этот подтип характеризуется отсутствием экспрессии трех основных молекулярных маркеров: рецепторов эстрогена (ER), прогестерона (PR) и HER2 (рецептор эпидермального фактора роста человека 2) [1]. Это исключает возможность использования гормональной терапии и таргетной терапии HER2, что ограничивает терапевтические опции и делает основным методом лечения химиотерапию [2]. Агрессивное течение, высокая частота рецидивов и метастазов, а также отсутствие специфической терапии делают TNBC серьезным вызовом для онкологов [3].

Рак молочной железы является наиболее распространенным злокачественным новообразованием среди женщин в мире. По данным Всемирной организации здравоохранения (ВОЗ) за 2020 год было зарегистрировано более 2,3 миллиона новых случаев рака молочной железы, что составляет 11,7 % от всех новых онкологических диагнозов. Рак молочной железы занимает первое место по распространенности среди всех злокачественных опухолей у женщин, обгоняя даже рак легких и колоректальный рак [4].

Смертность от рака молочной железы также высока. В 2020 году от этого заболевания умерли около 685 000 женщин. Несмотря на значительные успехи в ранней диагностике и лечении, рак молочной железы остается одной из ведущих причин смерти от рака среди женщин. Заболеваемость раком молочной железы варьирует в зависимости от региона: в развитых странах (например, Северная Америка, Европа, Австралия) показатели заболеваемости выше, чем в развивающихся странах. Однако в развивающихся странах (особенно в Африке и Азии) уровень смертности от рака молочной железы выше из-за недостаточного доступа к медицинской помощи и позднего выявления заболевания [4].

Мировые данные показывают, что TNBC составляет от 10 до 20 % всех случаев рака молочной железы [5]. Заболевание чаще встречается у молодых женщин, особенно до 50 лет, и имеет более высокую частоту у пациенток афроамериканского происхождения, а также среди женщин с мутациями в генах *BRCA1* и *BRCA2*. По данным крупных метаанализов, в Северной Америке и Европе TNBC встречается у 15–20 % пациентов с раком молочной железы, а в Азии и Африке частота может быть выше, что связано с генетическими и экологическими факторами [6].

В России, по данным национального онкологического регистра, ежегодно регистрируется более 70 000 новых случаев рака молочной железы. Из них 12–15 % случаев приходится на трижды негативный подтип. Статистика также показывает, что TNBC чаще диагностируется на поздних стадиях, что связано с более агрессивным течением заболевания и поздним выявлением рака. Рецидивы и метастазы при TNBC развиваются чаще, чем при других подтипах рака молочной железы, и их частота достигает 30–40 % у пациенток с поздними стадиями [7, 8].

По данным Федеральной службы государственной статистики (Росстат), смертность от рака молочной железы в России в 2020 году составила 21 634 случая, что делает его одной из ведущих причин смерти среди женщин от злокачественных новообразований [9]. Проблема ранней диагностики и специфического лечения TNBC является серьезной проблемой для мирового здравоохранения. TNBC занимает значительную долю в структуре смертности среди всех онкологических заболеваний. Данная патология характеризуется агрессивным клиническим течением, что напрямую отражается на результатах лечения. Определенной перспективой обладают исследования в области скрининга, верификации клинически значимых предикторов и прогнозировании ответа на терапию.

Основной биологической характеристикой TNBC является его гетерогенность, которая выражается в разнообразии молекулярных и клинических проявлений. Этот подтип рака делится на несколько молекулярных подтипов, включая базальноподобный, мезенхимальный и иммуномодулирующий подтипы, каждый из которых имеет разные патогенетические механизмы и потенциально разное реагирование на терапию [1, 10].

TNBC ассоциируется с повышенной частотой рецидивов в течение первых 3–5 лет после постановки диагноза, а также с более коротким временем до метастазирования по сравнению с другими подтипами рака молочной железы [11]. Более того, метастазы чаще поражают внутренние органы, такие как легкие и мозг, что усложняет лечение и ухудшает прогноз [12].

Одной из ключевых проблем TNBC является отсутствие специфичных онкомаркеров, что затрудняет раннюю диагностику и мониторинг. TNBC обычно диагностируется на основании иммуногистохимических тестов, исключающих экспрессию ER, PR и HER2. Однако на сегодняшний день не существует специфических биомаркеров, которые позволили бы точно прогнозировать исход заболевания или эффективность терапии [13, 14].

Стандартное лечение TNBC включает комбинацию химиотерапии и лучевой терапии, однако значительная часть пациенток не отвечает на лечение, и их прогноз остается неблагоприятным [15]. Текущие исследования направлены на поиск новых биомаркеров, которые могли бы улучшить диагностику, прогноз и выбор терапии для пациентов с TNBC [16].

Цель данной обзорной статьи — систематизировать и проанализировать современные данные о прогностических и предиктивных онкомаркерах для пациенток с трижды негативным раком молочной железы. Основное внимание уделено их клинической значимости для прогнозирования исходов и выбора эффективной терапии.

Патогенез и молекулярные особенности TNBC

TNBC является одним из самых агрессивных подтипов рака молочной железы, что связано с его биологическими особенностями и отсутствием терапевтических мишеней, таких как ER, PR и HER2. Из-за отсутствия

этих маркеров TNBC не поддается стандартным методам гормональной и таргетной терапии, направленным на гормональные или HER2-зависимые опухоли, что значительно ограничивает терапевтические возможности и ухудшает прогноз пациенток.

Канцерогенез TNBC характеризуется консолидацией множества генетических, эпигенетических и иммунных механизмов, что определяет трудности при выборе таргетных мишеней с целью специфического лечения [17]. Особенности пула опухолевых клеток TNBC, включающие в себя генетическую и иммунологическую неоднородность, предопределяют развитие неопластического процесса. Высокий метастатический потенциал, инвазивность, склонность к периневральной и лимфоваскулярной инвазии достаточно полно характеризуют TNBC как одну из самых агрессивных солидных опухолей [18]. Проводится много исследований, изучающих закономерности между генетическими, гистологическими и иммунологическими параметрами TNBC в совокупности с динамикой развития заболевания и ответом организма.

Трижды негативный рак молочной железы представляет собой не однородную группу опухолей, а множество подтипов с различными молекулярными и клиническими характеристиками. Молекулярная гетерогенность TNBC была впервые подробно описана в 2011 году в исследовании Lehmann и коллег, где было предложено выделять несколько подтипов опухоли на основе их молекулярного профиля [10]. Эти подтипы включают:

Базальноподобный подтип (Basal-like TNBC). Он наиболее распространен среди пациенток с TNBC и составляет 70–80 % всех случаев [19, 20]. Базальноподобные опухоли характеризуются высокой экспрессией генов, связанных с базальными клетками, такими как цитокератин 5/6 и 17, а также повышенной активностью пролиферативных путей, что делает этот подтип агрессивным и трудно поддающимся лечению [21, 22]. Базальноподобный TNBC ассоциируется с плохими прогнозами, высокой частотой рецидивов и низкой выживаемостью. По данным клинических исследований, пациенки с этим подтипом имеют относительно хорошие ответы на химиотерапию, однако частота рецидивов остается высокой [23].

Мезенхимальный подтип (Mesenchymal TNBC): Мезенхимальные опухоли TNBC характеризуются активацией путей, связанных с эпителиально-мезенхимальным переходом (EMT), что способствует инвазивности и метастазированию. Мезенхимальный подтип часто ассоциируется с мутациями в генах, контролирующих клеточную миграцию и ремоделирование ткани, таких как Wnt и TGF-β. Пациентки с мезенхимальным подтипом TNBC имеют повышенную склонность к метастазированию и, как следствие, худшие клинические исходы. Этот подтип считается особенно агрессивным и часто устойчивым к стандартным методам химиотерапии [10].

Иммуномодулирующий подтип (Immunomodulatory TNBC) характеризуется повышенной инфильтрацией опухоли иммунными клетками, такими как Т-лимфоциты, макрофаги и дендритные клетки. В этом подтипе также наблюдается высокая экспрессия генов, связанных с иммунными ответами, что делает его потенциально чувствительным к иммунотерапии, такой как ингибиторы контрольных точек (например, PD-L1). Иммуномодулирующий TNBC демонстрирует менее агрессивное течение по сравнению с базальноподобным и мезенхимальным подтипами, а также более высокую вероятность положительного ответа на иммунотерапию [18].

Люминально-андрогензависимый подтип (LAR TNBC) характеризуется экспрессией андрогеновых рецепторов (AR) и других генов, связанных с гормональными путями, несмотря на отсутствие экспрессии рецепторов эстрогена и прогестерона. Этот подтип демонстрирует более медленное прогрессирование и менее агрессивное течение по сравнению с другими подтипами TNBC. Клинические испытания показывают, что пациенты с LAR подтипом могут отвечать на терапию ингибиторами андрогеновых рецепторов, что открывает новые возможности для таргетной терапии этого подтипа [16].

Разделение TNBC на молекулярные подтипы позволяет разработать более персонализированные подходы к лечению, которые учитывают биологические особенности опухоли. Например, пациентки с базальноподобным TNBC могут получать стандартную химиотерапию, тогда как для пациенток с иммуномодулирующим подтипом перспективной является иммунотерапия. Мезенхимальные опухоли могут потребовать разработки новых методов лечения, нацеленных на подавление путей EMT, а пациентки с LAR подтипом могут быть кандидатами на андрогеновую терапию [24, 25].

Таким образом, молекулярная гетерогенность TNBC является ключевым фактором, влияющим на выбор терапии и прогноз пациента. Более точное понимание молекулярных механизмов различных подтипов TNBC позволит улучшить результаты лечения, снизить частоту рецидивов и метастазов, а также повысить выживаемость пациенток.

Текущие подходы к лечению TNBC

Основным методом лечения TNBC в течение долгого времени остается противоопухолевая химиотерапия. Системная химиотерапия может быть назначена в разных режимах, в зависимости от стадии опухолевого процесса и соматического статуса пациента. Части пациентов, которым планируется радикальное оперативное вмешательство, требуется проведение неоадъювантной химиотерапии, что может позволить уменьшить размеры образования, достичь лекарственного патоморфоза и улучшить выживаемость. В случае местно-распространенного характера опухолевого процесса после выполнения радикальной или циторедуктивной операции может потребоваться проведение адъювантной химиотерапии. Ответ на противоопухолевую химиотерапию терапию зависит от множества факторов и не всегда бывает прогнозируемым. Наиболее распространенные препараты, используемые при TNBC, включают: антрациклины (доксорубицин); таксаны (паклитаксел, доцетаксел); алкилирующие агенты (циклофосфамид); производные платины (карбоплатин, цисплатин) [26].

В работе Sikov W. и соавт. демонстрируются результаты применения системной неоадъювантной химиотерапии в комбинации с иммунными препаратами у пациентов с TNBC. Оценивались отдаленные результаты ответа на терапию при добавлении к стандартной схеме карбоплатина, а также бевацизумаба. Исследователи определили, что добавление карбоплатина благоприятно сказывается на частоте полного патоморфологичекого ответа, что повлияло на прогноз и показатели выживаемости при TNBC [27].

Внедрение в клиническую практику иммунотаргетных препаратов ознаменовало начало новой эры в медикаментозном лечении онкологических заболеваний. Исключением не являлся и рак молочной железы, который стад активно изучаться с позиций определения точек воздействия иммунных механизмов. Современные иммунотаргетные препараты воздействуют на несколько главных «мишеней» — рецептор CTLA-4, рецептор PD-1 и его лиганд PD-L1. В настоящее время иммунная терапия является актуальным методом лечения TNBC. Изучение экспрессии PD-1 и PD-L1, определение уровня иммунного ответа и специфических рецепторов может позволить радикально изменить подходы к ранней диагностике и лечению TNBC.

В рандомизированном контролируемом исследовании Schmid P. и соавт. оценивалась эффективность иммунотерапии у пациентов с TNBC. С этой целью проводился анализ результатов применения комбинации ингибитора контрольных точек PD-L1 (атезолизумаба) с системным химиотерапевтическим препаратом (наб-паклитаксел) у пациентов с метастатическими и/или неоперабельным TNBC. Авторы заявили о значительном улучшеним общей выживаемости (ОВ) у пациенток с позитивной экспрессией PD-L1, получавших комбинацию атезолизумаба и наб-паклитаксела, по сравнению с химиотерапией в монорежиме. Медиана ОВ у этой группы пациентов увеличилась с 18,7 до 25 месяцев [28]. Данные результаты декларируют, что использование ингибиторов контрольных точек может улучшить выживаемость у пациенток с TNBC, особенно в популяции с повышенной экспрессией опухоли PD-L1. Данное исследование наряду с другими крупными работами стало основанием для валидации атезолизумаба в качестве лекарственного препарата при метастатическом TNBC с позитивной экспрессией PD-L1. В другом важном исследовании под руководством Cortes J. и соавт. оценивалась эффективность пембролизумаба (ингибитор PD-1) в комбинации с химиотерапией у пациенток с метастатическим TNBC. Результаты исследования показали, что добавление пембролизумаба улучшило медиану безрецидивной выживаемости (БРВ) у пациенток с опухолями, экспрессирующими PD-L1. Медиана БРВ увеличилась с 5,6 до 9,7 месяца, что подтверждает эффективность иммунотерапии в комбинации с химиотерапией для пациентов с PD-L1-позитивными опухолями TNBC [29].

Таргетная терапия становится важной стратегией в лечении TNBC, особенно для пациенток с мутациями в генах *BRCA1* и *BRCA2*, которые составляют значительную часть случаев TNBC. Эти мутации приводят к нарушению механизмов репарации ДНК, что делает клетки опухоли более уязвимыми к повреждениям ДНК, вызванным химиотерапией или таргетными препаратами [30]. Исследование OlympiAD — одно из крупных клинических исследований, подтверждающих эффективность PARP-ингибиторов для лечения пациенток с мутациями *BRCA*. В представленном рандомизированном клиническом исследовании оценивалась эффективность олапариба (PARP-ингибитор) в сравнении с системной химиотерапией у пациенток с метастатическим TNBC и *BRCA*-мутацией. Результаты продемонстрировали, что олапариб улучшил медиану БРВ в сравнении с системной химиотерапией: 7,0 месяцев против 4,2 месяцев [31]. Полученные результаты подтвердил и роль олапариба как эффективного и безопасного лекарственного препарата для лечения TNBC у пациенток с *BRCA*-мутацией. В последующем данное соединение было валидировано для соответствующей категории пациентов. Таким образом, таргетная терапия, направленная на использование дефектов в механизмах восстановления ДНК, стала важным компонентом лечения TNBC.

Успех таргетной терапии и иммунотерапии для TNBC во многом зависит от наличия соответствующих прогностических и предиктивных биомаркеров. Например, наличие мутаций *BRCA1/2* делает пациенток кандидатами на терапию PARP-ингибиторами, в то время как экспрессия PD-L1 является ключевым маркером для назначения ингибиторов контрольных точек. Несмотря на то, что химиотерапия остается основным методом лечения TNBC, новые подходы, такие как иммунотерапия и таргетная терапия, начинают значительно улучшать клинические исходы у пациенток с этим агрессивным подтипом рака.

Прогностические маркеры у пациенток с TNBC

Определение прогноза является важной составляющей комплексного лечения онкологических пациентов. По этой причине правильная оценка вероятностей выживаемости может позволить стратифицировать пациентов по группам риска и определять показания для соответствующих методов лечения. Ценным инструментом для прогнозирования в онкологии выступает онкомаркеры — предикторы агрессивности, подверженности лечению и выживаемости. Особое значение данные соединения приобретают при лечении агрессивных опухолей и запущенных стадий злокачественного процесса в организме. У пациентов с TNBC прогностические онкомаркеры могут стать важной опцией для определения стратегии ведения и лечения. В данном разделе рассмотрены ключевые прогностические маркеры TNBC, среди которых циркулирующие опухолевые клетки (CTC), циркулирующая опухолевая ДНК (ctDNA), экспрессия PD-L1, инфильтрация опухоли лимфоцитами (TILs), мутации в генах *BRCA1/BRCA2* и метаболические маркеры.

CTC и ctDNA выступают в качестве потенциальных прогностических маркеров при различных злокачественных образованиях, в том числе и при TNBC.

Они отражают наличие остаточной опухолевой активности и могут служить инструментами для прогнозирования риска рецидива и метастазирования, а также для мониторинга эффективности терапии [32]. CTC представляют собой опухолевые клетки, которые отделяются от первичной опухоли или метастатических очагов и попадают в системный кровоток. Диагностика данных соединений может позволить стратифицировать пациентов по уровню ответа на терапию, что позволит оптимизировать существующие протоколы лечения [33]. На сегодняшний день единственным валидированным методом, одобренным FDA (Food and Drug Administration) для определения CTC, является CellSearch® System. Данная методика основана на иммуномагнитной сепарации клеток, экспрессирующих EpCAM (Epithelial cell adhesion molecule — молекула клеточной адгезии эпителия). Наряду с представленным методом активно развиваются микрофлюидные технологии, которые позволяют производить селекцию CTC на основе их физико-химических и биологических характеристик. Для молекулярного анализа широко применяются методы полимеразной цепной реакции (ПЦР), позволяющие выявлять специфические генетические маркеры опухолевых клеток и получать более точную информацию о молекулярных характеристиках опухоли [34]. Высокие уровни CTC коррелируют с неблагоприятным прогнозом. В исследовании Lucci и соавт. было показано, что наличие CTC у пациентов с ранним раком молочной железы ассоциировано с повышенным риском рецидива и сниженными показателями выживаемости [35]. В наблюдательном исследовании, проведенном Liu M. и соавт., проводился анализ результатов лечения пациентов с TNBC. Авторы отметили, что пациенты, у которых после неоадъювантной химиотерапии наблюдалось снижение количества CTC, имели лучшие клинические исходы по сравнению с теми, у кого уровни CTC оставались высокими [36]. В другом крупном рандомизированном двойном слепом плацебоконтролируемом исследовании третьей фазы исследователи обнаружили, что наличие CTC связано с повышенным риском развития метастазов в отдаленных органах у пациентов с TNBC [37].

ctDNA представляет собой фрагменты ДНК опухолевых клеток, которые высвобождаются в кровоток в результате апоптоза или некроза опухолевых клеток. Для определения ctDNA используются высокочувствительные молекулярные методы диагностики, которые позволяют верифицировать изменения на геномном и генетическом уровнях. Цифровая ПЦР обладает высокой чувствительностью и позволяет количественно определять специфические мутации, тогда как секвенирование следующего поколения (NGS) дает возможность анализировать широкий спектр генетических аномалий, включая точечные мутации, делеции, инсерции и изменения числа копий генов [38]. Эти технологии позволяют проводить неинвазивный мониторинг опухолевого процесса и корректировать стратегию лечения в зависимости от молекулярного профиля заболевания. ctDNA может использоваться для раннего обнаружения минимальной остаточной болезни (MRD) после лечения. В проспективном когортном исследовании Garcia-Murillas и соавт. было показано, что обнаружение ctDNA после хирургического вмешательства связано с высоким риском рецидива [39]. В проспективном наблюдательном исследовании было продемонстрировано, что у пациенток с положительной ctDNA после неоадювантной химиотерапии медиана БРВ составила 15,4 месяца, что значительно меньше по сравнению с 28,7 месяца у пациенток без обнаруженной ctDNA. Обнаружение ctDNA было связано с увеличением риска рецидива с коэффициентом риска (HR) 4,5 (95 % доверительный интервал [CI], 2.1–9.5, $p < 0.001$) [40].

CTC и ctDNA являются важными инструментами диагностики, прогнозирования и мониторинга лечения пациентов с TNBC. Дальнейшие исследования в области их изучения, а также интеграция этих прогностических маркеров в клинический процесс могут значительно повысить эффективность и качество оказываемой персонифицированной помощи при TNBC.

Опухолевые маркеры, такие как экспрессия PD-L1 и инфильтрация опухоли лимфоцитами (TILs), играют важную роль в прогнозировании иммунного ответа организма на опухоль и проводимое лечение, а также в выборе соответствующей схемы иммунной терапии.

PD-L1 (лиганд программируемой клеточной смерти-1) экспрессируется на поверхности опухолевых клеток и взаимодействует с PD-1-рецепторами на Т-клетках, что позволяет опухолевым клеткам избегать иммунной реакции организма. Высокая экспрессия PD-L1 в опухолях TNBC ассоциируется с более агрессивным течением и худшим прогнозом. В то же время экспрессия PD-L1 также предсказывает чувствительность опухоли к иммунотерапии, направленной на блокирование контрольных иммунных точек (checkpoint inhibitors). На сегодняшний день представителями ингибиторов контрольных точек иммунного ответа, используемых при TNBC, являются пембролизумаб и атезолизумаб [41]. Исследование KEYNOTE-355 показало, что у пациенток с метастатическим TNBC, у которых опухоли экспрессируют PD-L1, добавление пембролизумаба к стандартной химиотерапии улучшает ОВ и БРВ [18].

TILs представляют собой иммунные клетки, которые инфильтрируют опухолевую ткань и играют важную роль в подавлении роста опухоли. Высокий уровень TILs в опухолях TNBC считается благоприятным прогностическим фактором, так как он связан с лучшими показателями ОВ и более частым полным патоморфологическим ответом на неоадъювантную химиотерапию [42]. В ретроспективном когортноми исследовании, проведенном Denkert и соавт. было продемонстрировано, что пациенты с TNBC и высоким уровнем TILs имеют значительно лучшие клинические результаты, включая увеличение БРВ и ОВ. Увеличение OS при увеличении TILs на 10 % составило 13 % (HR = 0.87; 95 % CI: 0.80–0.94; $p < 0.001$) [43].

Изменения в метаболических путях опухолевых клеток также могут служить прогностическими маркерами агрессивности TNBC. Аберрантные метаболические процессы, такие как повышенный гликолиз (эффект

Варбурга) и усиленное производство лактата, играют важную роль в поддержании агрессивного фенотипа опухолей [44]. Лактат — это продукт повышенного процесса гликолиза, который используется опухолевыми клетками для поддержания их роста в условиях гипоксии. Повышенные уровни лактата и активности лактатдегидрогеназы (ЛДГ) в опухолевых клетках коррелируют с более агрессивным течением заболевания и худшими клиническими исходами у пациентов с TNBC. Эти маркеры отражают метаболическую активность опухоли и её способность к быстрому росту и метастазированию [45]. В исследовании Malhotra и соавт. было продемонстрировано, что у пациентов с высоким уровнем ЛДГ наблюдаются худшие прогнозы и меньшая выживаемость по сравнению с пациентами с нормальными уровнями ЛДГ [46].

Прогностические маркеры, такие как CTC, ctDNA, экспрессия PD-L1, инфильтрация TILs, мутации *BRCA1/BRCA2* и метаболические маркеры, играют важную роль в прогнозировании клинических исходов и выборе терапии у пациентов с TNBC. Представленные предикторы позволяют выбирать оптимальную тактику диагностики и методов лечения, что благоприятно сказывается на клинических результатах.

Перспективы персонализированной медицины

Персонализированная медицина в лечении TNBC активно развивается благодаря внедрению молекулярного профилирования и искусственного интеллекта (ИИ). Клиническая агрессивность TNBC диктует необходимость мультимодального подхода к диагностике, прогнозированию и лечению. Интеграция алгоритмов корреляционных взаимоотношений между опухолевыми предикторами, морфофункциональными характеристиками опухоли и клинической картиной заболевания может позволить создать оптимальную стратегию при TNBC.

Анализ больших объемов геномных, транскриптомных и клинических данных требует создания инструментов алгоритмизации вычислительного процесса. В данном контексте ИИ стал незаменимой опцией, позволяющей выявлять скрытые закономерности и разрабатывать точные модели для прогнозирования ответа на лечение и выживаемости пациентов. Применение компьютерного интеллекта при TNBC охватывает широкий спектр задач: от анализа биомаркеров, таких как *BRCA1/BRCA2*, PD-L1, CTC и ctDNA, до оценки вероятности рецидивов [47]. В систематическом обзоре где были рассмотрены 63 исследования, которые использовали методы ИИ для персонализированной медицины при онкологических заболеваниях, было показано, что применение ИИ позволяет с высокой точностью предсказывать ответы на терапию и повышать точность диагностики, используя такие методы, как глубокое обучение и случайные леса [48].

Дополнительно ИИ помогает моделировать возможные исходы лечения. Так, в исследовании Enhanced Deep Learning Model for Personalized Cancer Treatment разработаны модели глубокого обучения, которые продемонстрировали высокую точность в предсказании ответа на лечение у пациентов с различными онкологическими заболеваниями, включая TNBC [49].

Кроме предсказания эффективности терапии, ИИ активно применяется для поддержки врачебных решений. В исследовании Amoroso и соавт. представлен подход «объяснимого искусственного интеллекта» (Explainable AI, XAI), который позволил классифицировать пациентов на основе молекулярных данных и подобрать им оптимальные стратегии лечения на основе профилирования опухолей. Это исследование показало, что ИИ может эффективно поддерживать клинические решения и увеличивать точность подбора терапии, что особенно важно для TNBC [50]. ИИ может предсказывать не только вероятность рецидивов, но и подбирать наилучшие схемы терапии для каждого пациента. Исследование I-PREDICT также подтвердило, что персонализированная терапия на основе геномных данных, подобранная с помощью ИИ, улучшает выживаемость пациентов по сравнению с традиционными подходами [51].

ЗАКЛЮЧЕНИЕ

TNBC остается одной из самых сложных клинических проблем в онкологии из-за его агрессивного течения, высокой частоты рецидивов и отсутствия стандартных терапевтических мишеней. Благодаря развитию молекулярного профилирования и внедрению методов ИИ персонализированная медицина для пациенток с TNBC становится более доступной и эффективной.

Молекулярное профилирование позволило выявить подтипы TNBC, такие как базальноподобный, мезенхимальный и иммуномодулирующий, что помогает врачам разрабатывать более точные стратегии лечения. Прогностические и предиктивные маркеры, такие как мутации *BRCA1/BRCA2,* экспрессия PD-L1, инфильтрация опухоли TILs, а также CTC и ctDNA, играют важную роль в выборе оптимальной стратегии лечения заболевания.

Применение методов ИИ значительно улучшило возможности анализа больших объемов данных, таких как результаты молекулярного профилирования и клинические данные пациентов. Исследования показали, что ИИ может предсказывать клинические исходы с высокой точностью, оптимизировать выбор терапии и поддерживать принятие клинических решений. Применение объяснимого ИИ (Explainable AI, XAI) помогает врачам не только предсказывать результаты лечения, но и понимать, на основе каких данных принимаются эти решения, что делает процесс лечения более прозрачным и эффективным.

Таким образом, персонализированная медицина, основанная на молекулярном профилировании и поддерживаемая методами ИИ, становится ключевым элементом лечения пациенток с TNBC, улучшая как прогнозы, так и результаты терапии. Дальнейшее развитие этих технологий позволит повысить точность диагностики, выбрать оптимальные стратегии лечения и, в конечном счете, улучшить выживаемость пациентов.

СПИСОК ЛИТЕРАТУРЫ

1 Chapdelaine A.G., Sun G. Challenges and opportunities in developing targeted therapies for triple negative breast cancer. Biomolecules. 2023;13(8):1207. DOI: 10.3390/biom13081207

2 Varshini M., Krishnamurthy P., Reddy R., Wadhwani A., Chandrashekar V. Insights into the emerging therapeutic targets of triple-negative breast cancer. Curr Cancer Drug Targets. 2025;25(1):3–25. DOI: 10.2174/0115680096280750240123054936

3 Mir M., Qayoom H., Mehraj U., Nisar S., Bhat B., Wani N. Targeting different pathways using novel combination therapy in triple negative breast cancer. Curr Cancer Drug Targets. 2020;20(8):603–15. DOI: 10.2174/1570163817666200518081955

4 Sung H., Ferlay J., Siegel R.L., Laversanne M., Soerjomataram I., Jemal A., et al. Global cancer statistics 2020: GLOBOCAN estimates of incidence and mortality worldwide for 36 cancers in 185 countries. CA Cancer J Clin. 2021;71:209–49. DOI: 10.3322/caac.21660

5 Bianchini G., De Angelis C., Licata L., Gianni L. Treatment landscape of triple-negative breast cancer — expanded options, evolving needs. Nat Rev Clin Oncol. 2022;19(2):91–113. DOI: 10.1038/s41571-021-00565-2

6 Park S., Khalife R., White E., Magliocco A. Abstract P5-03-05: Distinct molecular differences between african american/black and white women with triple negative breast cancer. Cancer Res. 2023;83(5):3–5. DOI: 10.1158/1538-7445.SABCS22-P5-03-05

7 Мерабишвили В.М., Семиглазов В.Ф., Комяхов А.В., Семиглазова Т.Ю., Криворотько П.В., Беляев А.М. Состояние онкологической помощи в России: рак молочной железы. Эпидемиология и выживаемость больных. Влияние эпидемии бета-варианта коронавируса SARS-CoV-2 (клинико-популяционное исследование). Опухоли женской репродуктивной системы. 2023;19(3):16–24. DOI: 10.17650/1994-4098-2023-19-3-1624

8 Панченко И.С., Родионов В.В., Бурменская О.В., Кометова В.В., Боженко В.К. Молекулярно-генетические кластеры трижды негативного рака молочной железы и их прогностическая значимость. Казанский медицинский журнал. 2023;104(2):198–206. DOI: 10.17816/KMJ104784

9 Каприн А.Д., Старинский В.В., Шахзадова А.О. (ред.) Злокачественные новообразования в России в 2020 году (заболеваемость и смертность). М.: МНИОИ им. П.А. Герцена — филиал ФГБУ «НМИЦ радиологии» Минздрава России; 2021.

10 Lehmann B.D., Colaprico A., Silva T.C., Chen J., An H., Ban Y., et al. Multi-omics analysis identifies therapeutic vulnerabilities in triple-negative breast cancer subtypes. Nat Commun. 2021;12(1):6276. DOI: 10.1038/s41467-021-26502-6

11 Radovich M., Jiang G., Hancock B.A., Chitambar C., Nanda R., Falkson C., et al. Association of circulating tumor DNA and circulating tumor cells after neoadjuvant chemotherapy with disease recurrence in patients with triple-negative breast cancer: preplanned secondary analysis of the BRE12-158 randomized clinical trial. JAMA Oncol. 2020;6(9):1410–5. DOI: 10.1001/jamaoncol.2020.2295

12 Dsouza S., Rao S., Fernandes D., Shankar S., Vidyasagar M., Santmayer S. Pattern of local recurrence and metastasis in carcinoma breast according to molecular subtype in patients treated with definitive intent. J Radiat Cancer Res. 2022;13:117–21. DOI: 10.4103/jrcr.jrcr_1_22

13 Ortega-Álvarez D., Tébar-García D., Casado-Peláez M., Castillo-Agea E., Balibrea-Rull J., Olivares-Osuna D., et al. Discovery and evaluation of novel biomarkers reveal dasatinib as a potential treatment for a specific subtype of triple-negative breast cancer. bioRxiv. 2024;603752. DOI: 10.1101/2024.07.24.603752

14 Wang X., Li X., Dong T., Yu W., Jia Z., Hou Y., et al. Global biomarker trends in triple-negative breast cancer research: a bibliometric analysis. Int J Surg. 2024;110(12):7962–83. DOI: 10.1097/JS9.0000000000001799

15 Fasril T., Hilbertina N., Elliyanti A. Treatment problems in triple negative breast cancer. Int Islam Med J. 2023;4(2):51–8. DOI: 10.33086/iimj.v4i2.3951

16 Tan Q., Yin S-S., Zhou D., Chi Y., Man X., Li H. Potential predictive and prognostic value of biomarkers related to immune checkpoint inhibitor therapy of triple-negative breast cancer. Front Oncoly. 2022;12:1–8. DOI: 10.3389/fonc.2022.779786

17 Kudelova E., Smolar M., Holubekova V., Hornakova A., Dvorska D., Lucansky V., et al. Genetic heterogeneity, tumor microenvironment and immunotherapy in triple-negative breast cancer. Int J Molecul Sci. 2022;23(23):14937. DOI: 10.3390/ijms232314937

18 Schmid P., Turner N.C., Barrios C.H., Isakoff S.J., Kim S.B., Sablin M.P., et al. First-line ipatasertib, atezolizumab, and taxane triplet for metastatic triple-negative breast cancer: clinical and biomarker results. Clin Cancer Res. 2024;30(4):767–78. DOI: 10.1158/1078-0432.CCR-23-2084

19 Popović L., Matovina-Brko G., Popovic M., Punie K., Cvetanovic A., Lambertini M. Targeting triple-negative breast cancer: A clinical perspective. Oncol Res. 2023;31:221–38. DOI: 10.32604/or.2023.028525

20 Cunsolo A., Bourdon D., Lam E., Caro G., Dharajiya N., Pluard T., et al. Abstract PO4-06-12: Distinction of basal-like and triple-negative basal-like breast cancers utilizing a novel comprehensive single-cell liquid biopsy-based test. Cancer Res. 2024;84(9):PO4–12. DOI: 10.1158/1538-7445.sabcs23-po4-06-12

21 McGinn O., Riley D., Finlay-Schultz J., Paul K. V., Kabos P., Sartorius C.A. Cytokeratins 5 and 17 maintain an aggressive epithelial state in basal-like breast cancer. Mol Cancer Res. 2022;20(9):1443–55. DOI: 10.1158/1541-7786.MCR-21-0866

22 ElFeky A., Saied E., Shawky H., Sadaka E. Prognostic value of basal markers (Epidermal Growth Factor Receptor «EGFR» and cytokeratin 5/6) expression in triple-negative invasive breast cancer. JPMA. 2023;73(4):161–6. DOI: 10.47391/JPMA.EGY-S4-33

23 Klayech Z., Moussa A., Souid M., Hadhri R., Miled S., Gabbouj S., et al. Prognostic significance of combining cytokeratin-19, E-cadherin and Ki-67 analysis in triple-negative breast cancer with basal-like and non-basal-like phenotype. Cancer Invest. 2024;42(9):769–81. DOI: 10.1080/07357907.2024.2416166

24 Zhang J., Xia Y., Zhou X., Yu H., Tan Y., Du Y., et al. Current landscape of personalized clinical treatments for triple-negative breast cancer. Front Pharmacol. 2022;13:977660. DOI: 10.3389/fphar.2022.977660

25 Morrison L., Okines A. Systemic therapy for metastatic triple negative breast cancer: current treatments and future directions. Cancers. 2023;15(15):3801. DOI: 10.3390/cancers15153801

26 Глазкова Е.В., Фролова М.А., Исраелян Э.Р. Возможности терапии метастатического тройного негативного рака молочной железы. Медицинский Совет. 2022;(9):201–6. DOI: 10.21518/2079-701X-2022-16-9-201-206

27 Sikov W.M., Berry D.A., Perou C.M., Singh B., Cirrincione C.T., Tolaney S.M., et al. Impact of the addition of carboplatin and/or bevacizumab to neoadjuvant once-per-week paclitaxel followed by dose-dense doxorubicin and cyclophosphamide on pathologic complete response rates in stage II to III triple-negative breast cancer: CALGB 40603 (Alliance). J Clin Oncol. 2015;33(1):13–21. DOI: 10.1200/JCO.2014.57.0572

28 Schmid P., Adams S., Rugo H.S., Schneeweiss A., Barrios C.H., Iwata H., et al. Atezolizumab and nab-paclitaxel in advanced triple-negative breast cancer. New Engl J Med. 2018;379(22):2108–21. DOI: 10.1056/NEJMoa1809615

29 Cortes J., Cescon D.W., Rugo H.S., Nowecki Z., Im S.A., Yusof M.M., et al. Pembrolizumab plus chemotherapy versus placebo plus chemotherapy for previously untreated locally recurrent inoperable or metastatic triple-negative breast cancer (KEYNOTE-355): a randomised, placebo-controlled, double-blind, phase 3 clinical trial. Lancet. 2020;396(10265):1817–28. DOI: 10.1016/S0140-6736(20)32531-9

30 Chai Y., Chen Y., Zhang D., Wei Y., Li Z., Li Q., et al. Homologous recombination deficiency (HRD) and BRCA 1/2 gene mutation for predicting the effect of platinum-based neoadjuvant chemotherapy of early-stage triple-negative breast cancer (TNBC): a systematic review and meta-analysis. J Personal Med. 2022;12(2):323. DOI: 10.3390/jpm12020323

31 Tutt A., Garber J., Kaufman B., Viale G., Fumagalli D., Rastogi P., et al. Adjuvant olaparib for patients with BRCA1- or BRCA2-mutated breast cancer. New Engl J Med. 2021;384(25):2394–405. DOI: 10.1056/NEJMoa2105215

32 Bidard F., Berger F., Arnedos M., Mouret-Reynier M., Trédan O., Sabatier R., et al. Clinical utility of ctDNA as a tool to detect triple-negative breast cancer relapses: The CUPCAKE trial. J Clin Oncol. 2024;42:1139. DOI: 10.1200/jco.2024.42.16_suppl.tps1139

33 Nel I., Herzog H., Aktas B. Combined analysis of disseminated tumor cells (DTCs) and circulating tumor DNA (ctDNA) in a patient suffering from triple negative breast cancer revealed elevated risk. Front Biosci. 2022;27(7):208. DOI: 10.31083/j.fbl2707208

34 Wang H., Wu J., Zhang Q., Hao J., Wang Y., Li Z., et al. A modified method to isolate circulating tumor cells and identify by a panel of gene mutations in lung cancer. Technol Cancer Res Treat. 2021;20:1533033821995275. DOI: 10.1177/1533033821995275

35 Lucci A., Hall C.S., Lodhi A.K., Bhattacharyya A., Anderson A.E., Xiao L., et al. Circulating tumour cells in non-metastatic breast cancer: a prospective study. Lancet Oncol. 2013;13(7):688–95. DOI: 10.1016/S1470-2045(12)70209-7

36 Liu M.C., Pitcher B.N., Mardis E.R., Davies S.R., Friedman P.N., Snider J., et al. Circulating tumor cell enumeration and characterization in metastatic triple-negative breast cancers from patients receiving chemotherapy plus atezolizumab. J Clin Oncol. 2019;37(15_suppl):1012. DOI: 10.1200/JCO.2019.37.15_suppl.1012

37 Miller M.C., Manning H., Rossi G., Lemech C. Significance of circulating tumor cells in metastatic triple negative breast cancer patients within a randomized, double-blind, placebo-controlled phase III trial: The TNT trial. Breast Cancer Res Treat. 2020;181(3):571–9. DOI: 10.1007/s10549-020-05635-1

38 Yi K., Wang X., Filippov S., Zhang H. Emerging ctDNA detection strategies in clinical cancer theranostics. Smart Medicine. 2023;2(4):e20230031. DOI: 10.1002/SMMD.20230031

39 Garcia-Murillas I., Schiavon G., Weigelt B., Ng C., Hrebien S., Cutts R.J., et al. Mutation tracking in circulating tumor DNA predicts relapse in early breast cancer. Sci Translat Med. 2015;7(302):302ra133. DOI: 10.1126/scitranslmed.aab0021

40 Riva F., Bidard F.C., Houy A., Saliou A., Madic J., Rampanou A., et al. Patient-specific circulating tumor DNA detection during neoadjuvant chemotherapy in triple-negative breast cancer. Clin Chem. 2021;67(5):872–81. DOI: 10.1093/clinchem/hvaa346

41 Khan M., Du K., Ai M., Wang B., Lin J., Ren A., et al. PD-L1 expression as biomarker of efficacy of PD-1/PD-L1 checkpoint inhibitors in metastatic triple negative breast cancer: A systematic review and meta-analysis. Front Immunol. 2023;14:1060308. DOI: 10.3389/fimmu.2023.1060308

42 Uenaka N., Sato E., Horimoto Y., Kawai S., Asaoka M., Kaise H., et al. CD8-positive T-Cells are key immune cells for predicting the therapeutic effect of neoadjuvant chemotherapy in triple-negative breast cancer. Anticancer Res. 2024;44(10):4525–36. DOI: 10.21873/anticanres.17281

43 Luen S., Salgado R., Dieci M., Vingiani A., Curigliano G., Curigliano G., et al. Prognostic implications of residual disease tumor-infiltrating lymphocytes and residual cancer burden in triple-negative breast cancer patients after neoadjuvant chemotherapy. Ann Oncol. 2019;30:236–42. DOI: 10.1093/annonc/mdy547

44 Eldib H., Nwanwene K., Kachynski Y., Wright T., Abdallah M., Kumar L., et al. Predicting pathological response in early-stage triple-negative breast cancer: Exploring the role of BRCA gene mutations—A retrospective single-institution study. J Clin Oncol. 2024;42:e12656. DOI: 10.1200/jco.2024.42.16_suppl.e12656

45 Liu S., Li Y., Yuan M., Song Q., Liu M. Correlation between the Warburg effect and progression of triple-negative breast cancer. Front Oncol. 2023;12:1060495. DOI: 10.3389/fonc.2022.1060495

46 Xu J., Shen H., Zhu Z., Tang J. Lactate-induced lactylation circularly regulates glucose metabolism enzymes in breast cancer.. J Clin Oncol. 2023;41:e13092. DOI: 10.1200/jco.2023.41.16_suppl.e13092

47 Malhotra G., Gattani R.G., Shinde R.K., Gianchandani S.G., Nayak K., Salwan A. Significance of serum lactate dehydrogenase as a prognostic marker and outcome predictor in patients with breast cancer. Cureus. 2024;16(3):e55932. DOI: 10.7759/cureus.55932

48 Sicklick J., Kato S., Okamura R., Schwaederlé M., Hahn M., Williams C., et al. Molecular profiling of cancer patients enables personalized combination therapy: the I-PREDICT study. Nature Med. 2019;25:744–50. DOI: 10.1038/s41591-019-0407-5

49 Fischer C.G., Pallavajjala A., Jiang L., Anagnostou V., Tao J., Adams E., et al. Artificial intelligence-assisted serial analysis of clinical cancer genomics data identifies changing treatment recommendations and therapeutic targets. Clin Cancer Res. 2022;2(11):2361–72. DOI: 10.1158/1078-0432.CCR-21-4061

50 Rezayi S., Niakan Kalhori S.R., Saeedi S. Effectiveness of artificial intelligence for personalized medicine in neoplasms: a systematic review. Biomed Res Int. 2022;2022:7842566. DOI: 10.1155/2022/7842566

51 Ahmed H., Hamad S., Shedeed H., Hussein A. Enhanced deep learning model for personalized cancer treatment. IEEE Access. 2022;10:106050–8. DOI: 10.1109/ACCESS.2022.3209285

52 Amoroso N., Pomarico D., Fanizzi A., Didonna V., Giotta F., Forgia D., et al. A roadmap towards breast cancer therapies supported by explainable artificial intelligence. Applied Sci. 2021;11:4881. DOI: 10.3390/APP11114881

REFERENCES

1 Chapdelaine A.G., Sun G. Challenges and opportunities in developing targeted therapies for triple negative breast cancer. Biomolecules. 2023;13(8):1207. DOI: 10.3390/biom13081207

2 Varshini M., Krishnamurthy P., Reddy R., Wadhwani A., Chandrashekar V. Insights into the emerging therapeutic targets of triple-negative breast cancer. Curr Cancer Drug Targets. 2025;25(1):3–25. DOI: 10.2174/0115680096280750240123054936

3 Mir M., Qayoom H., Mehraj U., Nisar S., Bhat B., Wani N. Targeting different pathways using novel combination therapy in triple negative breast cancer. Curr Cancer Drug Targets. 2020;20(8):603-–15. DOI: 10.2174/1570163817666200518081955

4 Sung H., Ferlay J., Siegel R.L., Laversanne M., Soerjomataram I., Jemal A., et al. Global cancer statistics 2020: GLOBOCAN estimates of incidence and mortality worldwide for 36 cancers in 185 countries. CA Cancer J Clin. 2021;71:209–49. DOI: 10.3322/caac.21660

5 Bianchini G., De Angelis C., Licata L., Gianni L. Treatment landscape of triple-negative breast cancer — expanded options, evolving needs. Nat Rev Clin Oncol. 2022;19(2):91–113. DOI: 10.1038/s41571-021-00565-2

6 Park S., Khalife R., White E., Magliocco A. Abstract P5-03-05: Distinct molecular differences between african american/black and white women with triple negative breast cancer. Cancer Res. 2023;83(5):3–5. DOI: 10.1158/1538-7445.SABCS22-P5-03-05

7 Merabishvili V.M., Semiglazov V.F., Komiakhov A.V., Semiglazova T.Yu., Krivorotko P.V., Belyaev A.M. The state of cancer care in Russia: breast cancer. Epidemiology and survival of patients. The impact of the SARS-CoV-2-beta-coronavirus epidemic (clinical and population study). Tumors of female reproductive system. 2023;19(3):16–24 (In Russ.). DOI: 10.17650/1994-4098-2023-19-3-1624

8 Panchenko I.S., Rodionov V.V., Burmenskaya O.V., Kometova V.V., Bozhenko V.K. Molecular genetic clusters of triple-negative breast cancer and their prognostic significance. Kazan medical journal. 2023;104(2):198–206 (In Russ.). DOI: 10.17816/KMJ104784

9 Kaprin A.D., Starinsky V.V., Shakhzadova A.O. (esd.) Malignant neoplasms in Russia in 2020 (morbidity and mortality). Moscow: P.A. Herzen Moscow Oncology Research Institute — branch of the N.N. Blokhin National Medical Research Center of Oncology; 2021 (In Russ.).

10 Lehmann B.D., Colaprico A., Silva T.C., Chen J., An H., Ban Y., et al. Multi-omics analysis identifies therapeutic vulnerabilities in triple-negative breast cancer subtypes. Nat Commun. 2021;12(1):6276. DOI: 10.1038/s41467-021-26502-6

11 Radovich M., Jiang G., Hancock B.A., Chitambar C., Nanda R., Falkson C., et al. Association of circulating tumor DNA and circulating tumor cells after neoadjuvant chemotherapy with disease recurrence in patients with triple-negative breast cancer: preplanned secondary analysis of the BRE12-158 randomized clinical trial. JAMA Oncol. 2020;6(9):1410–5. DOI: 10.1001/jamaoncol.2020.2295

12 Dsouza S., Rao S., Fernandes D., Shankar S., Vidyasagar M., Santmayer S. Pattern of local recurrence and metastasis in carcinoma breast according to molecular subtype in patients treated with definitive intent. J Radiat Cancer Res. 2022;13:117–21. DOI: 10.4103/jrcr.jrcr_1_22

13 Ortega-Álvarez D., Tébar-García D., Casado-Peláez M., Castillo-Agea E., Balibrea-Rull J., Olivares-Osuna D., et al. Discovery and evaluation of novel biomarkers reveal dasatinib as a potential treatment for a specific subtype of triple-negative breast cancer. bioRxiv. 2024;603752. DOI: 10.1101/2024.07.24.603752

14 Wang X., Li X., Dong T., Yu W., Jia Z., Hou Y., et al. Global biomarker trends in triple-negative breast cancer research: a bibliometric analysis. Int J Surg. 2024;110(12):7962–83. DOI: 10.1097/JS9.0000000000001799

15 Fasril T., Hilbertina N., Elliyanti A. Treatment problems in triple negative breast cancer. Int Islam Med J. 2023;4(2):51–58. DOI: 10.33086/iimj.v4i2.3951

16 Tan Q., Yin S-S., Zhou D., Chi Y., Man X., Li H. Potential predictive and prognostic value of biomarkers related to immune checkpoint inhibitor therapy of triple-negative breast cancer. Front Oncoly. 2022;12:1–8. DOI: 10.3389/fonc.2022.779786

17 Kudelova E., Smolar M., Holubekova V., Hornakova A., Dvorska D., Lucansky V., et al. Genetic heterogeneity, tumor microenvironment and immunotherapy in triple-negative breast cancer. Int J Molecul Sci. 2022;23(23):14937. DOI: 10.3390/ijms232314937

18 Schmid P., Turner N.C., Barrios C.H., Isakoff S.J., Kim S.B., Sablin M.P., et al. First-line ipatasertib, atezolizumab, and taxane triplet for metastatic triple-negative breast cancer: clinical and biomarker results. Clin Cancer Res. 2024;30(4):767–78. DOI: 10.1158/1078-0432.CCR-23-2084

19 Popović L., Matovina-Brko G., Popovic M., Punie K., Cvetanovic A., Lambertini M. Targeting triple-negative breast cancer: A clinical perspective. Oncol Res. 2023;31:221–38. DOI: 10.32604/or.2023.028525

20 Cunsolo A., Bourdon D., Lam E., Caro G., Dharajiya N., Pluard T., et al. Abstract PO4-06-12: Distinction of basal-like and triple-negative basal-like breast cancers utilizing a novel comprehensive single-cell

liquid biopsy-based test. Cancer Res. 2024;84(9):PO4–12. DOI: 10.1158/1538-7445.sabcs23-po4-06-12

21 McGinn O., Riley D., Finlay-Schultz J., Paul K. V., Kabos P., Sartorius C.A. Cytokeratins 5 and 17 maintain an aggressive epithelial state in basal-like breast cancer. Mol Cancer Res. 2022;20(9):1443–55. DOI: 10.1158/1541-7786.MCR-21-0866

22 ElFeky A., Saied E., Shawky H., Sadaka E. Prognostic value of basal markers (Epidermal Growth Factor Receptor «EGFR» and cytokeratin 5/6) expression in triple-negative invasive breast cancer. JPMA. 2023;73(4):161–6 . DOI: 10.47391/JPMA.EGY-S4-33

23 Klayech Z., Moussa A., Souid M., Hadhri R., Miled S., Gabbouj S., et al. Prognostic significance of combining cytokeratin-19, E-cadherin and Ki-67 analysis in triple-negative breast cancer with basal-like and non-basal-like phenotype. Cancer Invest. 2024;42(9):769–81. DOI: 10.1080/07357907.2024.2416166

24 Zhang J., Xia Y., Zhou X., Yu H., Tan Y., Du Y., et al. Current landscape of personalized clinical treatments for triple-negative breast cancer. Front Pharmacol. 2022;13:977660. DOI: 10.3389/fphar.2022.977660

25 Morrison L., Okines A. Systemic therapy for metastatic triple negative breast cancer: current treatments and future directions. Cancers. 2023;15(15):3801. DOI: 10.3390/cancers15153801

26 Glazkova E.V., Frolova M.A., Israelyan E.R. Therapy options for metastatic triple negative breast cancer. Medical Council. 2022;(9):201–6 (In Russ.). DOI: 10.21518/2079-701X-2022-16-9-201-206

27 Sikov W.M., Berry D.A., Perou C.M., Singh B., Cirrincione C.T., Tolaney S.M., et al. Impact of the addition of carboplatin and/or bevacizumab to neoadjuvant once-per-week paclitaxel followed by dose-dense doxorubicin and cyclophosphamide on pathologic complete response rates in stage II to III triple-negative breast cancer: CALGB 40603 (Alliance). J Clin Oncol. 2015;33(1):13–21. DOI: 10.1200/JCO.2014.57.0572

28 Schmid P., Adams S., Rugo H.S., Schneeweiss A., Barrios C.H., Iwata H., et al. Atezolizumab and nab-paclitaxel in advanced triple-negative breast cancer. New Engl J Med. 2018;379(22):2108–21. DOI: 10.1056/NEJMoa1809615

29 Cortes J., Cescon D.W., Rugo H.S., Nowecki Z., Im S.A., Yusof M.M., et al. Pembrolizumab plus chemotherapy versus placebo plus chemotherapy for previously untreated locally recurrent inoperable or metastatic triple-negative breast cancer (KEYNOTE-355): a randomised, placebo-controlled, double-blind, phase 3 clinical trial. Lancet. 2020;396(10265):1817–28. DOI: 10.1016/S0140-6736(20)32531-9

30 Chai Y., Chen Y., Zhang D., Wei Y., Li Z., Li Q., et al. Homologous recombination deficiency (HRD) and BRCA 1/2 gene mutation for predicting the effect of platinum-based neoadjuvant chemotherapy of early-stage triple-negative breast cancer (TNBC): a systematic review and meta-analysis. J Personal Med. 2022;12(2):323. DOI: 10.3390/jpm12020323

31 Tutt A., Garber J., Kaufman B., Viale G., Fumagalli D., Rastogi P., et al. Adjuvant olaparib for patients with BRCA1- or BRCA2-mutated breast cancer. New Engl J Med. 2021;384(25):2394–405. DOI: 10.1056/NEJMoa2105215

32 Bidard F., Berger F., Arnedos M., Mouret-Reynier M., Trédan O., Sabatier R., et al. Clinical utility of ctDNA as a tool to detect triple-negative breast cancer relapses: The CUPCAKE trial. J Clin Oncol. 2024;42:1139. DOI: 10.1200/jco.2024.42.16_suppl.tps1139

33 Nel I., Herzog H., Aktas B. Combined analysis of disseminated tumor cells (DTCs) and circulating tumor DNA (ctDNA) in a patient suffering from triple negative breast cancer revealed elevated risk. Front Biosci. 2022;27(7):208. DOI: 10.31083/j.fbl2707208

34 Wang H., Wu J., Zhang Q., Hao J., Wang Y., Li Z., et al. A modified method to isolate circulating tumor cells and identify by a panel of gene mutations in lung cancer. Technol Cancer Res Treat. 2021;20:1533033821995275. DOI: 10.1177/1533033821995275

35 Lucci A., Hall C.S., Lodhi A.K., Bhattacharyya A., Anderson A.E., Xiao L., et al. Circulating tumour cells in non-metastatic breast cancer: a prospective study. Lancet Oncol. 2013;13(7):688–95. DOI: 10.1016/S1470-2045(12)70209-7

36 Liu M.C., Pitcher B.N., Mardis E.R., Davies S.R., Friedman P.N., Snider J., et al. Circulating tumor cell enumeration and characterization in metastatic triple-negative breast cancers from patients receiving chemotherapy plus atezolizumab. J Clin Oncol. 2019;37(15_suppl):1012. DOI: 10.1200/JCO.2019.37.15_suppl.1012

37 Miller M.C., Manning H., Rossi G., Lemech C. Significance of circulating tumor cells in metastatic triple negative breast cancer patients within a randomized, double-blind, placebo-controlled phase III trial: The TNT trial. Breast Cancer Res Treat. 2020;181(3):571–9. DOI: 10.1007/s10549-020-05635-1

38 Yi K., Wang X., Filippov S., Zhang H. Emerging ctDNA detection strategies in clinical cancer theranostics. Smart Medicine. 2023;2(4):e20230031 DOI: 10.1002/SMMD.20230031

39 Garcia-Murillas I., Schiavon G., Weigelt B., Ng C., Hrebien S., Cutts R.J., et al. Mutation tracking in circulating tumor DNA predicts relapse in early breast cancer. Sci Translat Med. 2015;7(302):302ra133. DOI: 10.1126/scitranslmed.aab0021

40 Riva F., Bidard F.C., Houy A., Saliou A., Madic J., Rampanou A., et al. Patient-specific circulating tumor DNA detection during neoadjuvant chemotherapy in triple-negative breast cancer. Clin Chem. 2021;67(5):872–81. DOI: 10.1093/clinchem/hvaa346

41 Khan M., Du K., Ai M., Wang B., Lin J., Ren A., et al. PD-L1 expression as biomarker of efficacy of PD-1/PD-L1 checkpoint inhibitors in metastatic triple negative breast cancer: A systematic review and meta-analysis. Front Immunol. 2023;14:1060308. DOI: 10.3389/fimmu.2023.1060308

42 Uenaka N., Sato E., Horimoto Y., Kawai S., Asaoka M., Kaise H., et al. CD8-positive T-Cells are key immune cells for predicting the therapeutic effect of neoadjuvant chemotherapy in triple-negative breast cancer. Anticancer Res. 2024;44(10):4525–36. DOI: 10.21873/anticanres.17281

43 Luen S., Salgado R., Dieci M., Vingiani A., Curigliano G., Curigliano G., et al. Prognostic implications of residual disease tumor-infiltrating lymphocytes and residual cancer burden in triple-negative breast cancer patients after neoadjuvant chemotherapy. Ann Oncol. 2019;30:236–42. DOI: 10.1093/annonc/mdy547

44 Eldib H., Nwanwene K., Kachynski Y., Wright T., Abdallah M., Kumar L., et al. Predicting pathological response in early-stage triple-negative breast cancer: Exploring the role of BRCA gene mutations—A retrospective single-institution study. J Clin Oncol. 2024;42:e12656. DOI: 10.1200/jco.2024.42.16_suppl.e12656

45 Liu S., Li Y., Yuan M., Song Q., Liu M. Correlation between the Warburg effect and progression of triple-negative breast cancer. Front Oncol. 2023;12:1060495. DOI: 10.3389/fonc.2022.1060495

46 Xu J., Shen H., Zhu Z., Tang J. Lactate-induced lactylation circularly regulates glucose metabolism enzymes in breast cancer.. J Clin Oncol. 2023;41:e13092. DOI: 10.1200/jco.2023.41.16_suppl.e13092

47 Malhotra G., Gattani R.G., Shinde R.K., Gianchandani S.G., Nayak K., Salwan A. Significance of serum lactate dehydrogenase as a prognostic marker and outcome predictor in patients with breast cancer. Cureus. 2024;16(3):e55932. DOI: 10.7759/cureus.55932

48 Sicklick J., Kato S., Okamura R., Schwaederlé M., Hahn M., Williams C., et al. Molecular profiling of cancer patients enables personalized combination therapy: the I-PREDICT study. Nature Med. 2019;25:744–50. DOI: 10.1038/s41591-019-0407-5

49 Fischer C.G., Pallavajjala A., Jiang L., Anagnostou V., Tao J., Adams E., et al. Artificial intelligence-assisted serial analysis of clinical cancer genomics data identifies changing treatment recommendations and therapeutic targets. Clin Cancer Res. 2022;2(11):2361–72. DOI: 10.1158/1078-0432.CCR-21-4061

50 Rezayi S., Niakan Kalhori S.R., Saeedi S. Effectiveness of artificial intelligence for personalized medicine in neoplasms: a systematic review. Biomed Res Int. 2022;2022:7842566. DOI: 10.1155/2022/7842566

51 Ahmed H., Hamad S., Shedeed H., Hussein A. Enhanced deep learning model for personalized cancer treatment. IEEE Access. 2022;10:106050–8. DOI: 10.1109/ACCESS.2022.3209285

52 Amoroso N., Pomarico D., Fanizzi A., Didonna V., Giotta F., Forgia D., et al. A roadmap towards breast cancer therapies supported by explainable artificial intelligence. Applied Sci. 2021;11:4881. DOI: 10.3390/APP11114881

© Павлов В.Н., Урманцев М.Ф., Гильманова Р.Ф., Исмагилова Ю.А., Бакеев М.Р., 2025
© Pavlov V.N., Urmantsev M.F., Gilmanova R.F., Ismagilova J.A., Bakeev M.R., 2025

https://doi.org/10.24060/2076-3093-2025-15-2-53-63

CC BY 4.0

Check for updates

Метастазирование в регионарные лимфоузлы при раке молочной железы: современные представления о методах выявления

И.Е. Кондрашкин[1,], В.Э. Федоров[1,2], В.Ю. Барсуков[1,2], Ю.И. Орлова[2], Л.Ф. Жандарова[1,2]*

[1] Саратовский государственный медицинский университет имени В.И. Разумовского, Россия, Саратов
[2] Клиническая больница «РЖД-Медицина», Россия, Саратов

*** Контакты:** Кондрашкин Иван Евгеньевич, e-mail: ivan.kondrashckin@yandex.ru

Кондрашкин Иван Евгеньевич — *ординатор, кафедра хирургии и онкологии, orcid.org/0000-0001-8827-8143*

Федоров Владимир Эдуардович — *д.м.н., профессор, кафедра хирургии и онкологии, хирургическое отделение, orcid.org/0000-0002-4586-6591*

Барсуков Владислав Юрьевич — *д.м.н., профессор, кафедра хирургии и онкологии, онкологическое отделение с применением хирургических методов лечения, orcid.org/0000-0002-6135-9223*

Орлова Юлия Ивановна — *к.м.н., отделение радиологии, orcid.org/0009-0007-8210-5779*

Жандарова Людмила Федоровна — *к.м.н., доцент, кафедра хирургии и онкологии, цитологическое отделение, orcid.org/0000-0002-6286-4504*

Аннотация

В России рак молочной железы является наиболее распространенной онкологической патологией среди женского населения и составляет 22,5 % от общей массы онкологических заболеваний. Около 90 % смертей от данного заболевания связаны с метастазированием раковых клеток. В связи с этим эффективное выявление метастазов в регионарной лимфатической системе при развитии опухолей молочной железы — это ключевой элемент диагностики. За последние 10–20 лет современные технологии верификации метастатически измененных регионарных лимфатических узлов при раке молочной железы усовершенствовались и стали демонстрировать высокую эффективность. Определение сторожевого лимфатического узла стало возможным благодаря использованию различных красителей, радиоизотопов, суперпарамагнитных наночастиц. Выявление метастатически измененных образований проводится с помощью радиоизотопной лимфосцинтиграфии, однофотонной эмиссионной компьютерной томографии, совмещенной с компьютерной томографией и позитронно-эмиссионной томографии, совмещенной с компьютерной томографией. Полученные сведения позволили охарактеризовать преимущества и недостатки применяемых способов диагностики метастатически измененных регионарных лимфатических узлов. Радиоизотопная лимфосцинтиграфия отличается минимальной инвазивностью и высокой точностью, а также низким риском осложнений, но при этом является недостаточно безопасным и дорогостоящим методом. Использование суперпарамагнитных наночастиц не оказывает существенного негативного влияния на организм человека, является простым в использовании, однако данный способ недостаточно изучен и пока еще мало распространен. Однофотонная эмиссионная компьютерная томография, совмещенная с компьютерной томографией, обладая высокой чувствительностью, позволяет узнать точную локализацию сторожевого лимфатического узла, но его недостатком является наличие лучевой нагрузки на пациента и высокая стоимость проведения данной процедуры. Результаты анализа публикаций подтверждают значимость и эффективность современных технологий верификации метастатически измененных регионарных лимфатических узлов при раке молочной железы, что позволяет выбрать оптимальный метод диагностики, ведущий к снижению травматичности мастэктомии и лимфодиссекции, увеличить выживаемость, снизить вероятность возникновения рецидивов и прогресса онкологического процесса.

Ключевые слова: рак молочной железы, метастазы, лимфатические узлы, сигнальный лимфатический узел, лимфосцинтиграфия, флуоресцентная маркировка, лимфодиссекция, биопсия, радиоиммунная диагностика

Информация о конфликте интересов. Конфликт интересов отсутствует.
Информация о спонсорстве. Данная работа не финансировалась.
Вклад авторов. Все авторы внесли эквивалентный вклад в подготовку публикации.

Для цитирования: Кондрашкин И.Е., Федоров В.Э., Барсуков В.Ю., Орлова Ю.И., Жандарова Л.Ф. Метастазирование в регионарные лимфоузлы при раке молочной железы: современные представления о методах выявления. Креативная хирургия и онкология. 2025;15(2):53–63. https://doi.org/10.24060/2076-3093-2025-15-2-53-63

Поступила в редакцию: 23.01.2025
Поступила после рецензирования и доработки: 05.05.2025
Принята к публикации: 12.05.2025

Metastases to Regional Lymph Nodes in Breast Cancer: Current Views of Detection Methods

Ivan E. Kondrashkin[1,], Vladimir E. Fedorov[1,2], Vladislav Y. Barsukov[1,2], Yulia I. Orlova[2], Ludmila F. Zhandarova[1,2]*

[1] Saratov State Medical University named after V.I. Razumovsky, Saratov, Russian Federation
[2] Clinical Hospital "RZD–Medicine," Saratov, Russian Federation

*** Correspondence to:** Ivan E. Kondrashkin, e-mail: ivan.kondrashckin@yandex.ru

Ivan E. Kondrashkin — *Resident, Department of Surgery and Oncology, orcid.org/0000-0001-8827-8143*

Vladimir E. Fedorov — *Dr. Sci. (Med.), Prof., Department of Surgery and Oncology, Surgery Unit, orcid.org/0000-0002-4586-6591*

Vladislav Y. Barsukov — *Dr. Sci. (Med.), Prof., Department of Surgery and Oncology, Oncology Unit with Surgical Treatment Methods, orcid.org/0000-0002-6135-9223*

Yulia I. Orlova — *Cand. Sci. (Med.), Department of Radiology, orcid.org/0009-0007-8210-5779*

Ludmila F. Zhandarova — *Cand. Sci. (Med.), Assoc. Prof., Department of Surgery and Oncology, Cytology Unit, orcid.org/0000-0002-6286-4504*

Abstract

In Russia, breast cancer is the most prevalent oncological pathology among female patients, accounting for approximately 22.5% of all cancer cases. Approximately 90% of mortalities associated with this condition are attributed to the metastasis of cancer cells. Consequently, the effective detection of metastases within the regional lymphatic system during breast tumor progression is a critical diagnostic component. In recent decades, methodologies for verifying metastatic regional lymph nodes in breast cancer patients have advanced significantly, demonstrating high efficacy. The identification of sentinel lymph nodes became feasible through the use of various dyes, radioisotopes, and superparamagnetic nanoparticles. Detection techniques for metastatically affected formations include radioisotope lymphoscintigraphy, single-photon emission computed tomography (SPECT) often in combination with computed tomography (CT), and positron emission tomography (PET) typically integrated with CT. The accumulated data enabled an assessment of the advantages and limitations of current diagnostic methods. Radioisotope lymphoscintigraphy offers minimal invasiveness, high accuracy, and a low risk of complications; however, it remains insufficiently safe and cost-prohibitive. The application of superparamagnetic nanoparticles exerts negligible adverse effects on the human body and is characterized by straightforward administration. However, this method remains understudied, with its implementation being limited. Although the SPECT in combination with CT offers high sensitivity, thereby facilitating precise sentinel lymph node localization, it is associated with. exposure to ionizing radiation for the patient and the associated high procedural costs. Published data confirm the significance and efficacy of modern techniques for verifying metastatic regional lymph nodes in breast cancer. Therefore, the optimal diagnostic approaches can be selected, while reducing the invasiveness of mastectomy and lymph node dissection, improving survival rates, and decreasing the probability of recurrence or cancer progression.

Keywords: breast cancer, metastases, lymph nodes, sentinel lymph node, lymphoscintigraphy, fluorescent labeling, lymph node dissection, biopsy, radioimmunodetection

Conflict of interest. The authors declare no conflict of interest.
Sponsorship data. This work is not funded.
Author contributions. The authors contributed equally to this article.

For citation: Kondrashkin I.E., Fedorov V.E., Barsukov V.Y., Orlova Y.I., Zhandarova L.F. Metastases to regional lymph nodes in breast cancer: Current views of detection methods. Creative Surgery and Oncology. 2025;15(2):53–63. https://doi.org/10.24060/2076-3093-2025-15-2-53-63

Received: 23.01.2025
Revised: 05.05.2025
Accepted: 12.05.2025

ВВЕДЕНИЕ

Согласно сведениям L. Wilkinson, T. Gathani, в 2020 году в мире зарегистрировано 2,26 миллиона случаев рака молочной железы (РМЖ), и это заболевание является основной причиной смертности от рака у женщин [1].

В соответствии с данными МНИОИ им. П. А. Герцена, в России РМЖ является наиболее распространенной онкологической патологией среди женского населения и составляет 22,5 % от общей массы онкологических заболеваний. В 2023 году он был выявлен впервые у 82 499 женщин, при этом показатель его распространенности составил 57,28 на 100 тысяч населения. В структуре смертности среди женщин данная патология также имеет наибольший удельный вес (15,9 %), что подчеркивает ее социальную и медицинскую значимость [2].

S. X. Yang и соавторы утверждают, что среди пациенток с метастатически пораженными лимфатическими узлами уровень смертности значительно выше [3]. Именно поэтому верификация опухолевых клеток в регионарных зонах является обязательным элементом диагностики.

Согласно данным исследования V. M. Sanvido с соавторами, у больных РМЖ, которым проводилась резекция сторожевых лимфатических узлов (СЛУ), частота локорегионарных рецидивов в течение 18 месяцев после лечения составила 1,7 %, а при полной лимфодиссекции 7,3 %. При этом общий показатель 5-летней выживаемости составил 80,1 % [4]. Поэтому онкологи считают, что лимфодиссекция является неотъемлемой частью хирургического вмешательства.

В связи с этим в хирургической маммологии эффективное выявление метастазов в регионарной лимфатической системе при развитии опухолей молочной железы — это ключевой элемент диагностики.

Цель обзора — мониторинг опубликованных материалов о регионарном метастазировании при РМЖ, позволяющий совершенствовать диагностику, прогнозирование метастазирования и развития осложнений.

Механизм лимфооттока из молочной железы

Определение распространенности опухолевого процесса — ключевой фактор для выбора тактики при лечении РМЖ. По мнению J. Zhang-Yin et al., решающее значение при этом имеет точная оценка состояния лимфатических узлов, которая позволяет прогнозировать результаты лечения на ранних стадиях и разрабатывать эффективные стратегии контроля над прогрессированием заболевания у пациенток с РМЖ [5]. Однако без точного представления об анатомии лимфатической системы молочных желез сделать это затруднительно.

К настоящему времени установлено, что лимфоотток начинается с долек молочной железы, проходит через внутригрудные узлы и через каналы попадает в субареолярное сплетение Саппея [6].

По мнению S. Cieśla et al., в дальнейшем из поверхностного и глубокого сплетений лимфа дополнительно отводится по трем основным путям [7].

Как утверждает R. Ramakrishnan, подмышечный или боковой путь является доминирующим и получает более 75 % лимфы из молочной железы. Он дренирует все квадранты молочной железы, при этом наибольшая доля оттока приходится на боковые квадранты, особенно на верхний наружный квадрант [8].

Согласно данным K. Bland, парастернальный путь дренирует все квадранты молочной железы, при этом основная доля дренажа приходится на медиальные квадранты, особенно на нижний внутренний квадрант. Важной особенностью этого пути является наличие лимфатических коллатералей к контралатеральной молочной железе [9].

Ретромаммарный путь начинается из глубокой части молочной железы. В сравнении с другими путями по нему осуществляется меньший объем лимфодренажа, а его лимфатические сосуды могут достигать влагалищ прямых мышц живота, подбрюшинного и подпеченочного сплетений, обеспечивая возможность отдаленного метастазирования [10].

По мнению S. A. Varghese, альтернативные пути лимфооттока могут формироваться в случае, если стандартные лимфатические пути становятся непроходимыми. Такая ситуация может возникнуть из-за остаточных метастазов или склеротических изменений в лимфатических узлах, возникших после удаления опухолевой ткани [11].

Пути метастазирования в регионарной лимфатической системе молочных желез при РМЖ

Метастазирование — это сложный процесс, характеризующийся трансформацией здоровых клеток в злокачественные. Эти клетки обладают способностью к неконтролируемой пролиферации, устойчивостью к апоптозу, стимуляции ангиогенеза и формированию вторичных опухолевых очагов в отдаленных органах [12].

В публикации S. Nathanson, L. Nelson было отмечено, что изначально раковые клетки, возникающие в протоках молочной железы, пролиферируют, прорастают через базальную мембрану, растут в первичном очаге и могут проникать в перитуморальный внеклеточный матрикс, чему способствуют подвижность клеток, секреция протеолитических ферментов, потеря молекул межклеточной адгезии и приобретение молекул опухолевой адгезии раковой клетки к строме [13].

Согласно данным H. Zhou et al., раковые клетки перемещаются и попадают в лимфатические сосуды, после чего они начинают выделять факторы роста, стимулирующие местный ангиогенез. Для повышения инвазивности опухолевые клетки подвергаются эпидермально-мезенхимальному переходу. Благодаря хемотаксису происходит последующая миграция злокачественных клеток по путям лимфооттока. Кроме того, поток интерстициальной жидкости не только механически способствует движению клеток, но и стимулирует их к выработке аутокринных хемокинов, которые обеспечивают их дальнейшее перемещение. Экспрессия определенных рецепторных белков и цитокинов играет ключевую роль в способности опухолевых клеток к миграции и инвазии в лимфатические узлы. Эти молекулы

позволяют раковым клеткам уклоняться от иммунного ответа, тем самым создавая благоприятные условия для их роста в лимфоузлах [14].

По мнению S. Jaha et al., опухолевые клетки с током лимфы поступают в субкапсулярный синус, состоящий из эндотелиальных клеток, которые окружают корковый слой лимфатического узла. Далее лимфа из субкапсулярного и коркового синусов поступает в мозговое вещество, где она попадает в выносящий лимфатический сосуд. Опухолевые клетки могут сохраняться в лимфатическом узле либо продолжать пассивно распространяться по лимфатическим сосудам, способствуя диссеминации процесса [15].

Методы определения путей метастазирования в регионарной лимфатической системе молочных желез при РМЖ

Накопление данных о механизме и путях лимфооттока повлияло на формирование новых стратегий диагностики [16] и ведения [17] больных РМЖ с регионарным метастазированием. Эти знания позволили разработать и внедрить более точные и эффективные методы визуализации лимфатической системы, что критически важно для определения стадии заболевания и планирования лечения. Наиболее широкое распространение получили контрастный и радиоизотопный методы исследования, которые позволили наиболее точно и в более короткие сроки диагностировать СЛУ, тем самым снизить летальность и увеличить продолжительность жизни пациентов.

Подходы к исследованию лимфатических узлов молочной железы с течением времени эволюционировали, предлагая все более широкий спектр методов. Одним из самых первых способов определения СЛУ стал контрастный метод, предложенный K. Kett et al. Суть методики заключалась в инъекции синего красителя в зону ареолы молочной железы. После распространения красителя был визуализирован СЛУ, располагающийся на уровне третьего ребра, его назвали узлом Зоргиуса. Далее контрастное вещество, проходя через несколько лимфатических узлов и заполняя множество лимфатических сосудов, поступало в собирательную систему вокруг подмышечной вены [18]. Метод визуализации регионарных лимфатических узлов с применением синего красителя относительно простой, однако имеет существенные недостатки. По данным K.P White et al., при применении данного способа не удается визуализировать до 40 % СЛУ [19]. Стоит упомянуть, что к нежелательным явлениям, связанным с применением синего красителя, относятся риск развития аллергических реакций, вплоть до развития анафилактического шока, а также стойкая пигментация кожных покровов в месте введения препарата, обусловленная его задержкой в тканях [20].

D. L. Morton et al. провели клиническое исследование контрастирования с использованием изосульфанового синего красителя. В результате выяснилось, что лимфодренаж осуществлялся в подмышечные лимфатические узлы I уровня в 62,8 % случаев, а II уровня — в 23,2 %. Авторы пришли к выводу, что применение красителей значительно облегчает интраоперационную диагностику метастатически измененных регионарных лимфатических узлов и, следовательно, позволяет более точно спланировать объем хирургического вмешательства, что коренным образом изменило подход к хирургическому лечению РМЖ [21].

R. Simmons et al. было предложено использование метиленового синего в качестве более эффективной и безопасной альтернативы изосульфановому синему [22]. Метиленовый синий стал широко использоваться в клинической практике благодаря низкому риску возникновения аллергических реакций и доступной цене [23].

Затем J. C. Alex, D. N. Krag предложили заменить рентгеноконтрастное вещество радиоактивным лимфотропным коллоидом, что позитивно сказалось на результатах их диагностики [24].

G. D'Eredita et al. показали важность претуморального введения контраста для обеспечения наиболее точного лимфатического картирования, при этом СЛУ были успешно идентифицированы в 94,8 % [25].

K. Shimazu et al. была представлена методика биопсии СЛУ с предварительным введением красящих и радиоизотопных веществ как претуморально, так и субареолярно. Несмотря на более высокую частоту ошибочных результатов, составляющую 13,7 %, количество выявляемых СЛУ при периареолярной инъекции было значительно выше и составило 90 %, в то время как при претуморальной — 51 %. Это объяснялось богатством лимфатических сосудов вокруг ареолы [26].

H. S. Cody et al. в своем исследовании, посвященном изучению эффективности различных комбинаций препаратов и методов их введения, установили, что снижение частоты ложноотрицательных результатов достигается лишь при одновременном применении радиоизотопного препарата и контрастов, вводимых как претуморально, так и субареолярно [27]. Эти исследования подчеркнули важность детального изучения сочетаний препаратов и мест их введения для повышения точности определения метастатически измененных регионарных лимфатических узлов, что напрямую влияет на выбор адекватной тактики лечения при РМЖ.

K. Anan et al. считали, что эффективность комбинированного применения контрастного и радиоизотопного вещества варьировалась в широком диапазоне, достигая точности диагностики в 96–100 %, в отличие от метода с одним идентификатором, где она колебалась в пределах 86–90 %. Однако такая комбинация была более затратной и влекла за собой дополнительное радиационное воздействие на организм пациента. По мнению авторов, латеральное расположение опухоли было наиболее частой причиной ложноотрицательных результатов, что говорит о важности индивидуального подхода при выборе стратегии картирования [28].

Методики поиска сторожевых лимфоузлов в настоящее время

В настоящее время существует широкий спектр технологий, предназначенных для визуализации и оценки состояния лимфатической системы у пациенток

с РМЖ. Современные диагностические подходы включают как традиционные, широкодоступные методы, так и высокотехнологичные решения, позволяющие с высокой точностью определять локализацию СЛУ, оценивать их морфологические характеристики и функциональное состояние. Выбор метода диагностики определяется конкретной клинической задачей, предполагаемым объемом поражения лимфатической системы, индивидуальными особенностями пациента, а также наличием необходимого оборудования в медицинском учреждении.

В последние годы особенно важную роль в клинической диагностике РМЖ стала играть радиоизотопная лимфосцинтиграфия, зарекомендовавшая себя как высокочувствительный и информативный способ выявления СЛУ. В соответствии с результатами, представленными A. Aron, C. Zavaleta, предложенная методика позволяет в реальном времени оценить морфофункциональные нарушения и динамику лимфатического потока благодаря четким изображениям [29]. В своей работе A. Kamata et al. отмечают, что этот метод диагностики эффективен при определении функционального состояния лимфатических узлов и наиболее точного выявления «истинного СЛУ» при наличии нескольких лимфатических бассейнов молочной железы [30].

Согласно обобщенным результатам ряда клинических исследований, применение этого способа позволяет выявить пораженные лимфоузлы приблизительно в 90 % случаев, однако при этом частота ложноотрицательных результатов может достигать от 9 до 19 % [31–33]. V. Cuccurullo et al. утверждают, что высокая чувствительность лимфосцинтиграфии является определяющим фактором для точной оценки состояния лимфатической системы. Это позволяет своевременно выявлять пораженные лимфатические узлы и определять тактику лечения [34].

Стоит упомянуть, что, несмотря на все положительные качества, использование радионуклидного метода для выявления СЛУ ограничивается необходимостью использования специализированного оборудования, соблюдения строгих норм радиационной безопасности, а также сопровождается лучевой нагрузкой для пациента и медицинского персонала [34]. Y. Chahid et al. подчеркивают, что наличие избыточного веса у пациентов также является фактором, ограничивающим применение данного метода, так как оно приводит к снижению силы регистрируемого сигнала [35]. Кроме того, высокая стоимость как самого радиоизотопного препарата, так и диагностической аппаратуры ограничивает доступность метода в региональных медицинских учреждениях.

На сегодняшний день при поиске СЛУ чаще всего используется радиофармпрепарат на основе технеция-99m. Размеры применяемых наночастиц могут варьировать от 220 до 500 нм [36]. Радиоколлоид испускает гамма-излучение, обладающее высокой проникающей способностью, что позволяет использовать его в тканях различной глубины и плотности [37].

По мнению ряда исследователей, вероятность идентификации регионарных метастатически измененных лимфатических узлов у пациенток с РМЖ при применении современного метода картирования с использованием радиоизотопов составляет 91–100 % [38], тогда как при применении старой методики с помощью флуоресцентных красителей — 88–93 % [39].

В последние годы активно развиваются гибридные технологии, такие как ОФЭКТ-КТ. По мнению O. Israel et al., этот метод значительно повышает точность диагностики за счет суммирования анатомических и функциональных данных, что позволяет улучшить визуализацию узлов даже в глубоких слоях тканей [40]. Стоит отметить, что, обладая более высокой чувствительностью, ОФЭКТ-КТ в комбинации с радиоизотопной лимфосцинтиграфией позволяет снизить количество ложноотрицательных результатов [41]. Данные, представленные T. Luan et al., свидетельствуют, что сочетание ОФЭКТ-КТ с лимфосцинтиграфией позволило улучшить визуализацию на 16 % за счет повышения пространственного разрешения и возможности более точной локализации метастатически измененных регионарных лимфатических узлов [42].

В настоящее время ОФЭКТ-КТ доступно в таких диагностических центрах, как ФГБУ «Национальный медицинский исследовательский центр онкологии им. Н. Н. Блохина», ГБУЗ «Московский клинический научно-практический центр им. А. С. Логинова ДЗМ», ФГБУ «Российский научный центр рентгенорадиологии» (Москва), ФГБУ «Национальный медицинский исследовательский центр онкологии им. профессора Н. Н. Петрова», ФГБУ «Российский научный центр радиологии и хирургических технологий имени академика А. М. Гранова», ГАУЗ «Республиканский клинический онкологический диспансер МЗ РТ» имени профессора М. З. Сигала», «Межрегиональный клинико-диагностический центр» (Казань), «Свердловский областной онкологический диспансер» (Екатеринбург), Ростовский научно-исследовательский онкологический институт, «Приволжский федеральный медицинский исследовательский центр Минздрава России» (Нижний Новгород), Красноярский краевой клинический онкологический диспансер им. А. И. Крыжановского. Однако ОФЭКТ-КТ остается недоступной технологией в региональных больницах и диагностических центрах.

В современной клинической практике визуализация метастатически измененных лимфатических узлов может осуществляться с помощью лимфангиографии в сочетании с компьютерной томографией (КТЛГ). В ходе исследования пациентам вводят контрастное вещество, которое благодаря тонким и пористым стенкам лимфатических сосудов легко проникает в лимфатическую систему. Компьютерная томография позволяет визуализировать динамику распространения контрастного вещества в лимфатической системе, что необходимо для оценки ее структуры и функционального состояния. Наиболее часто используемыми контрастными веществами являются йодсодержащие препараты, вводимые преимущественно в ткань опухоли и окружающую ее подкожную клетчатку для обеспечения оптимального контрастирования целевых областей [43].

Согласно данным исследований [44, 45], КТЛГ демонстрирует высокую диагностическую ценность при определении СЛУ, обладая чувствительностью около 75 % и специфичностью, превышающей 90 %. При этом точность определения лимфатических узлов составляет более 90 % [46]. Эти характеристики делают данный метод важным компонентом в планировании хирургического лечения и оценке прогноза заболевания.

J. Benjamin et al. отмечают, что основным недостатком КТ-лимфангиографии является не только ее полуинвазивный характер, но и сложность точного определения оптимального времени проведения сканирования, что существенно влияет на необходимость увеличения количества снимков и, соответственно, на повышение суммарной дозы радиационного облучения, получаемой пациентом во время процедуры [47].

В последнее десятилетие появилась новая методика выявления СЛУ с помощью суперпарамагнитных наночастиц оксида железа, где в качестве индикатора используются мелкие магнитные частицы размером до 60 нм [48]. По мнению исследователей, при субареолярном введении наночастиц этот метод позволяет найти СЛУ с вероятностью более 90 % [49, 50]. Преимущество данного метода заключается в том, что хирург может самостоятельно вводить индикатор в операционной. Подготовка к данной процедуре занимает значительно меньше времени, чем при применении метода с радиофармпрепаратом. Этот способ позволяет избежать лучевой нагрузки, что делает его более безопасным по сравнению с радиоизотопным методом [51].

При данном способе визуализации СЛУ применяется специализированный магнитометр, а для улучшения точности диагностики предварительно выполняется маммография и/или магнитно-резонансная томография [52].

Стоит отметить, что при применении магнитных частиц сила сигнала ниже, чем у гамма-детектора, к тому же он может прерываться из-за наличия металлических предметов в операционной, а при последующем проведении магнитно-резонансной томографии (МРТ) нередко выявляются артефакты, мешающие правильной визуализации [53]. Также в месте введения препарата длительное время наблюдается изменение цвета кожных покровов [54]. К сожалению, в России этот метод в настоящее время недоступен.

В качестве дополнительного метода при исследовании СЛУ может быть использована МРТ. S. Samiei et al. опубликовали результаты наблюдения, в которых указывается, что МРТ, используемая в качестве самостоятельного метода оценки метастатически измененных лимфатических узлов, демонстрирует довольно широкий диапазон чувствительности — от 37,5 до 62,5 %, специфичность при этом составляет 82 %. Вероятно, такая вариабельность чувствительности обусловлена различиями в протоколах МРТ и характеристиках исследуемых популяций пациентов [55]. В исследовании S. T. Chen et al. было отмечено, что МРТ обладает умеренной диагностической ценностью при оценке состояния метастатически измененных лимфатических узлов. При этом чувствительность данной методики составляет 63,2 %, специфичность 68,5 %, точность 66,6 %, отрицательная прогностическая ценность 77,7 %, а положительная прогностическая ценность 51,7 % [56]. Несмотря на относительную доступность МРТ, низкая чувствительность данной методики обуславливает ее неудовлетворительную диагностическую ценность в качестве самостоятельного метода оценки поражения СЛУ [57]. Важно отметить, что МРТ часто не позволяет обнаружить микрометастазы, что требует применения дополнительных, более чувствительных методов для адекватной оценки состояния регионарных лимфатических узлов при раке молочной железы [58].

Стремление к совершенствованию диагностических подходов в современной медицине закономерно привело к росту интереса к спектроскопическим методам, выгодно отличающимся малой инвазивностью и возможностью получения данных с высоким пространственным разрешением в режиме реального времени. Среди различных спектроскопических методов рамановская спектроскопия (РС) выделяется своей способностью быстро предоставлять клинически значимую диагностическую информацию, что делает ее особенно перспективной для поиска СЛУ и оценки распространенности онкологического процесса [59].

Согласно данным K. Hanna et al., РС основана на анализе колебаний различной частоты, возникающих в разных типах клеток и тканей. Злокачественная трансформация клеток сопровождается значительными биохимическими изменениями, отражающимися на их морфологических и функциональных свойствах. Данный метод позволяет исследовать количественно измененные молекулярные сигнатуры, что позволяет использовать его для ранней диагностики онкологических заболеваний и классификации опухолей. Одним из основных преимуществ РС является ее неинвазивный характер. Обладая относительной высокой чувствительностью, методика не требует сложной подготовки образцов или их предварительной маркировки. Несмотря на свои преимущества, РС имеет и ограничения. Метод основан на регистрации очень слабых сигналов, что требует использования относительно дорогостоящего оборудования, например систем синхронного детектирования для подавления шумов. Кроме того, для получения одного спектра может потребоваться много времени, что может создавать трудности при использовании РС в клинической практике [60]. Согласно сведением S. Barkur et al., чувствительность и специфичность представленной методики составляют более 80 % [61].

Альтернативным методом диагностики пораженных регионарных лимфоузлов при РМЖ в региональных лечебных учреждениях может служить ультразвуковое исследование. Однако в своем исследовании I. P. C. Buzatto et al. говорят о том, что его чувствительность (59 %) и специфичность (79 %) недостаточны для надежного исключения регионарного метастазирования [62]. К основным недостаткам метода также относят трудность визуализации глубоких лимфоузлов и невозможность оценки их функции.

В последнее десятилетие в ряде клинических исследований изучалась возможность выявления метаста-

тически измененных лимфатических узлов при РМЖ на ранней стадии с помощью ультразвукового исследования с контрастным усилением. При применении этого метода частота выявления СЛУ может достигать более 90 % [63, 64].

Согласно результатам наблюдений, представленных Y. Fan et al., чувствительность данной методики варьирует от 69 до 86 %, в то время как показатели специфичности могут колебаться от 84 до 89 %. Следует отметить, что УЗИ с контрастным усилением имеет ряд существенных ограничений. Одним из ключевых недостатков является высокая частота ложноотрицательных результатов, которая достигает 30 %, кроме того, доля ложноположительных составляет 16 % [65].

Маммография может рассматриваться как один из альтернативных методов выявления метастатического поражения лимфатических узлов при раке молочной железы, однако ее диагностическая ценность существенно ограничена. Согласно результатам исследования M. A. Marino et al., данная методика демонстрирует умеренную чувствительность (66,9 %) и относительно высокую специфичность (80,8 %) при диагностической точности 78,4 %, что указывает на ее недостаточную надежность для исключения метастатического поражения СЛУ [66]. В публикации H. Tan et al. было показано, что чувствительность маммографии составляет всего 42,7 %, но в то же время специфичность достигла 90,8 %, при этом диагностическая точность оказалась крайне низкой 24,1 %, что существенно ограничивает применение этого метода [67]. Более того, результаты наблюдения M. Zheng et al. показывают крайне низкую долю истинно положительных результатов, которые составили всего 22,2 % при 11,7 % ложноположительных результатов. По их мнению, основные ограничения представленного способа связаны с недостаточным пространственным разрешением, затрудняющим выявление небольших метастатических очагов и неполной визуализацией подмышечной области. Эти существенные диагностические ограничения делают маммографию недостаточно надежным методом для оценки состояния лимфатических узлов при первичной диагностике рака молочной железы [68].

ЗАКЛЮЧЕНИЕ

Результаты анализа публикаций свидетельствуют о том, что использование представленного в обзоре радиоизотопного метода в сочетании с лимфосцинтиграфией является наиболее эффективным. Применение данных методик способствует снижению риска получения ложноположительных или ложноотрицательных результатов, что может существенно повлиять на дальнейшую тактику ведения пациента. Применяемые в таких случаях радиофармпрепараты на основе технеция-99m остаются наиболее востребованными благодаря их выраженной проникающей способности и высокой точности визуализации сигнальных лимфоузлов.

Несмотря на то что радиоизотопный метод обладает высокой чувствительностью, он требует специального оборудования, а также сопряжен с определенной лучевой нагрузкой на пациента. Важно также учитывать, что доступность этого метода визуализации ограничена и, к сожалению, он доступен не во всех клиниках, что может ограничивать возможности его применения в отдаленных медицинских учреждениях.

КТ-лимфангиография является ценным способом визуализации метастатически измененных лимфатических узлов благодаря высокой чувствительности и специфичности, однако данная методика широко не распространена, также использование ионизирующего излучения при проведении процедуры несет потенциальные риски, связанные с радиационной нагрузкой на пациента.

Использование суперпарамагнитных наночастиц также является одним из перспективных методов в диагностике СЛУ, в первую очередь благодаря отсутствию радиационной нагрузки на пациента. Несмотря на потенциальные преимущества, существующие технические ограничения, связанные с применением данного метода, требуют его совершенствования для достижения более высокой точности.

Применение более простых методов, таких как УЗИ, МРТ или маммография, возможно в больницах, отдаленных от крупных диагностических центров, однако их диагностическая ценность недостаточна для надежного выявления метастатически измененных регионарных лимфатических узлов.

Рамановская спектроскопия является многообещающей методикой благодаря своей малой инвазивности и высокому диагностическому потенциалу. Однако ее широкое внедрение ограничивается необходимостью дорогостоящего оборудования, длительностью получения данных и техническими сложностями регистрации слабых сигналов, что требует дальнейшего совершенствования методики для клинического применения.

Повысить точность диагностики может сочетание разных методик, но такую возможность имеют немногие медицинские учреждения, и это требует дополнительных затрат. Интерпретация результатов ОФЭКТ-КТ требует высокой квалификации специалиста, а также учета клинической картины и данных других исследований, поскольку артефакты, вызванные движениями пациента или особенностями оборудования, могут имитировать патологические изменения, ведущие к ложным результатам. Также при наличии у пациента микрометастазов применение гибридных методов не всегда гарантирует их обнаружение.

Стоит упомянуть, что в последние годы онкологи для диагностики регионарного метастазирования при РМЖ все чаще ориентируются на индивидуальный подход к больному, стремясь повысить точность диагностики и минимизировать ее инвазивность. В перспективе развитие диагностики должно основываться на сочетании современных технологий с возможностью их широкого внедрения в практику, особенно на уровне региональных медицинских организаций.

СПИСОК ЛИТЕРАТУРЫ

1 Wilkinson L., Gathani T. Understanding breast cancer as a global health concern. Br J Radiol. 2022;95(1130):20211033. DOI: 10.1259/bjr.20211033

2 Каприн А.Д., Старинский В.В., Шахзадова А.О. Злокачественные новообразования в России в 2023 году (заболеваемость и смертность). М.: МНИОИ им. П.А. Герцена — филиал ФГБУ «НМИЦ радиологии» Минздрава России; 2024.

3 Yang S.X., Hewitt S.M., Yu J. Locoregional tumor burden and risk of mortality in metastatic breast cancer. NPJ Precis Oncol. 2022;6(1):22. DOI: 10.1038/s41698-022-00265-9

4 Sanvido V.M., Elias S., Facina G., Bromberg S.E., Nazário A.C.P. Survival and recurrence with or without axillary dissection in patients with invasive breast cancer and sentinel node metastasis. Sci Rep. 2021;11(1):19893. DOI: 10.1038/s41598-021-99359-w

5 Zhang-Yin J., Mauel E., Talpe S. Update on sentinel lymph node methods and pathology in breast cancer. Diagnostics (Basel). 2024;14(3):252. DOI: 10.3390/diagnostics14030252

6 Sappey P.C. Anatomie, physiologie, pathologie des vesseaux lymphatiques consideres chez l'homme et les vertebres. Paris A; 1885.

7 Cieśla S., Wichtowski M., Poźniak-Balicka R., Murawa D. The surgical anatomy of the mammary gland. Vascularisation, innervation, lymphatic drainage, the structure of the axillary fossa (Part 2.). NOWOTWORY Journal of Oncology. 2021;71(1):62–9. DOI: 10.5603/NJO.2021.0011

8 Ramakrishnan R. Surgical anatomy. In.: Dev B., Joseph, L.D. (eds) Holistic approach to breast disease. Singapore: Springer; 2023. DOI: 10.1007/978-981-99-0035-0_1

9 Bland K.I. Topographic anatomical relationships of the breast, chest wall, axilla, and related sites of metastases. In: Klimberg V., Kovacs T., Rubio I. (eds) Oncoplastic breast surgery techniques for the general surgeon. Cham: Springer; 2020. DOI: 10.1007/978-3-030-40196-2_2

10 Kantharia S., Gadgil A., Cherian S., Basu P., Lucas E. Atlas of breast cancer early detection. IARC Cancerbase No. 17. Lyon: International Agency for Research on Cancer; 2023.

11 Varghese S. A. Secondary lymphedema: pathogenesis. J Skin Sex Transm Dis. 2021;3(1):7–15. DOI: 10.25259/JSSTD_3_2021

12 Welch D.R., Hurst DR. Defining the hallmarks of metastasis. Cancer Res. 2019;79(12):3011–27. DOI: 10.1158/0008-5472.CAN-19-0458

13 Nathanson S., Nelson L. Interstitial fluid pressure in breast cancer, benign breast conditions and breast parenchyma. Ann Surg Oncol. 1994;1(4):333–8. DOI: 10.1007/BF03187139

14 Zhou H., Lei P.J., Padera T.P. Progression of metastasis through lymphatic system. Cells. 2021;10(3):627. DOI: 10.3390/cells10030627

15 Jana S., Muscarella R.A. Jr, Jones D. The multifaceted effects of breast cancer on tumor-draining lymph nodes. Am J Pathol. 2021;191(8):1353–63. DOI: 10.1016/j.ajpath.2021.05.006

16 Зикиряходжаев А.Д., Грушина Т.И., Старкова М.В., Казарян Л.П., Волкова Ю.И., Багдасарова Д.В. и др. Методы диагностики сторожевого лимфатического узла у больных раком молочной железы. Сибирский онкологический журнал. 2020;19(5):88–96. DOI: 10.21294/1814-4861-2020-19-5-88-96

17 Riis M. Modern surgical treatment of breast cancer. Ann Med Surg (Lond). 2020;56:95–107. DOI: 10.1016/j.amsu.2020.06.016

18 Kett K., Varga G., Lukacs L. Direct lymphography of the breast. Lymphology. 1970;3(1):2–12. PMID: 4317224

19 White K.P., Sinagra D., Dip F., Rosenthal R.J., Mueller E.A., Lo Menzo E., et al. Indocyanine green fluorescence versus blue dye, technetium-99M, and the dual-marker combination of technetium-99M + blue dye for sentinel lymph node detection in early breast cancer-meta-analysis including consistency analysis. Surgery. 2024;175(4):963–73. DOI: 10.1016/j.surg.2023.10.021

20 Olivier F., Courtois A., Jossa V., Bruck G., Aouachria S., Coibion M., et al. Sentinel lymph node mapping with patent blue dye in patients with breast cancer: a retrospective single institution study. Gland Surg. 2021;10(9):2600–7. DOI: 10.21037/gs-21-415

21 Morton D.L., Wen D.R., Wong J.H., Economou J.S., Cagle L.A., Storm F.K., et al. Technical details of intraoperative lymphatic mapping for early stage melanoma. Arch Surg. 1992;127(4):392–9. DOI: 10.1001/archsurg.1992.01420040034005

22 Simmons R., Thevarajah S., Brennan M.B., Christos P., Osborne M. Methylene blue dye as an alternative to isosulfan blue dye for sentinel lymph node localization. Ann Surg Oncol. 2003;10(3):242–7. DOI: 10.1245/aso.2003.04.021

23 Perenyei M., Barber Z.E., Gibson J., Hemington-Gorse S., Dobbs T.D. Anaphylactic reaction rates to blue dyes used for sentinel lymph node mapping: systematic review and meta-analysis. Ann Surg. 2021;273(6):1087–93. DOI: 10.1097/SLA.0000000000004061

24 Alex J.C., Krag D.N. Gamma-probe guided localization of lymph nodes. Surg Oncol. 1993;2(3):137–43. DOI: 10.1016/0960-7404(93)90001-f

25 D'Eredita G., Ferrarese F., Cecere V., Massa S.T., de Carne F., Fabiano G. Subareolar injection may be more accurate than other techniques for sentinel lymph node biopsy in breast cancer. Ann Surg Oncol. 2003;10(8):942–7. DOI: 10.1245/aso.2003.01.022

26 Shimazu K., Tamaki Y., Taguchi T., Takamura Y., Noguchi S. Comparison between periareolar and peritumoral injection of radiotracer for sentinel lymph node biopsy in patients with breast cancer. Surgery. 2002;131(3):277–86. DOI: 10.1067/msy.2002.121378

27 Cody H.S., Fey J., Akhurst T., Fazzari M., Mazumdar M., Yeung H., et al. Complementarity of blue dye and isotope in sentinel node localization for breast cancer: univariate and multivariate analysis of 966 procedures. Ann Surg Oncol. 2001;8(1):13–9. DOI: 10.1007/s10434-001-0013-9

28 Anan K., Mitsuyama S., Kuga H., Saimura M., Tanabe Y., Suehara N., et al. Double mapping with subareolar blue dye and peritumoral green dye injections decreases the false-negative rate of dye-only sentinel node biopsy for early breast cancer: 2-site injection is more accurate than 1-site injection. Surgery. 2006;139(5):624–9. DOI: 10.1016/j.surg.2005.11.007

29 Aron A., Zavaleta C. Current and developing lymphatic imaging approaches for elucidation of functional mechanisms and disease progression. Mol Imaging Biol. 2024;26(1):1–16. DOI: 10.1007/s11307-023-01827-4

30 Kamata A., Miyamae T., Koizumi M., Kohei H., Sarukawa H., Nemoto H., et al. Using computed tomography lymphography for mapping of sentinel lymph nodes in patients with breast cancer. J Clin Imaging Sci. 2021;11:43. DOI: 10.25259/JCIS_33_2021

31 Vidal-Sicart S., Rioja M.E., Prieto A., Goñi E., Gómez I., Albala M.D., et al. Sentinel lymph node biopsy in breast cancer with 99mTc-Tilmanocept: a multicenter study on real-life use of a novel tracer. J Nucl Med. 2021;62(5):620–7. DOI: 10.2967/jnumed.120.252064

32 Aragon-Sanchez S., Oliver-Perez M.R., Madariaga A., Tabuenca M.J., Martinez M., Galindo A., et al. Accuracy and limitations of sentinel lymph node biopsy after neoadjuvant chemotherapy in breast cancer patients with positive nodes. Breast J. 2022;2022:1507881. DOI: 10.1155/2022/1507881

33 Lazar A.M., Mutuleanu M.D., Spiridon P.M., Bordea C.I., Suta T.L., Blidaru A., et al. Feasibility of sentinel lymph node biopsy in breast cancer patients with axillary conversion after neoadjuvant chemotherapy. A single-tertiary centre experience and review of the literature. Diagnostics (Basel). 2023;13(18):3000. DOI: 10.3390/diagnostics13183000

34 Cuccurullo V., Rapa M., Catalfamo B., Cascini G.L. Role of nuclear sentinel lymph node mapping compared to new alternative imaging methods. J Pers Med. 2023;13(8):1219. DOI: 10.3390/jpm13081219

35 Chahid Y., Qiu X., van de Garde E.M.W., Verberne H.J., Booij J. Risk factors for nonvisualization of the sentinel lymph node on lymphoscintigraphy in breast cancer patients. EJNMMI Res. 2021;11(1):54. DOI: 10.1186/s13550-021-00793-8

36 Mushtaq S., Bibi A., Park J.E., Jeon J. Recent progress in technetium-99m-labeled nanoparticles for molecular imaging and cancer therapy. Nanomaterials (Basel). 2021;11(11):3022. DOI: 10.3390/nano11113022

37 Blidaru A., Bordea C.I., Radu M., Noditi A., Iordache I. Sentinel lymph node biopsy techniques. In: Breast cancer essentials: perspectives for surgeons. Cham: Springer; 2021. P. 487–98. DOI: 10.1007/978-3-030-73147-2_43

38 Britton T.B., Solanki C.K., Pinder S.E., Mortimer P.S., Peters A.M., Purushotham A.D. Lymphatic drainage pathways of the breast and the upper limb. Nucl Med Commun. 2009;30(6):427–30. DOI: 10.1097/MNM.0b013e328315a6c6

39 Noguchi M., Yokoi M., Nakano Y. Axillary reverse mapping with indocyanine fluorescence imaging in patients with breast cancer. J Surg Oncol. 2010;101(3):217–21. DOI: 10.1002/jso.21473

40 Israel O., Pellet O., Biassoni L., De Palma D., Estrada-Lobato E., Gnanasegaran G. et al. Two decades of SPECT/CT — the coming of age of a technology: An updated review of literature evidence. Eur J Nucl Med Mol Imaging. 2019;46(10):1990–2012. DOI: 10.1007/s00259-019-04404-6

41 Николаева Е.А., Крылов А.С., Рыжков А.Д., Батыров Х.Х., Пароконная А.А., Билик М.Е. и др. Диагностическая ценность методов радионуклидной визуализации сторожевого лимфатического узла при раке молочной железы. Сибирский онкологический журнал. 2022;21(2):12–23. DOI: 10.21294/1814-4861-2022-21-2-12-23

42 Luan T., Li Y., Wu Q., Wang Y., Huo Z., Wang X., et al. Value of quantitative SPECT/CT lymphoscintigraphy in improving sentinel lymph node biopsy in breast cancer. Breast J. 2022;2022:6483318. DOI: 10.1155/2022/6483318

43 Li P., Sun D. Advanced diagnostic imaging of sentinel lymph node in early stage breast cancer. J Clin Ultrasound. 2022;50(3):415–21. DOI: 10.1002/jcu.23151

44 Ou X., Zhu J., Qu Y., Wang C., Wang B., Xu X., et al. Imaging features of sentinel lymph node mapped by multidetector-row computed tomography lymphography in predicting axillary lymph node metastasis. BMC Med Imaging. 2021;21(1):193. DOI: 10.1186/s12880-021-00722-0

45 Wen S., Liang Y., Kong X., Liu B., Ma T., Zhou Y., et al. Application of preoperative computed tomographic lymphography for precise sentinel lymph node biopsy in breast cancer patients. BMC Surg. 2021;21(1):187. DOI: 10.1186/s12893-021-01190-7

46 Li P., Sun D. Advanced diagnostic imaging of sentinel lymph node in early stage breast cancer. J Clin Ultrasound. 2022;50(3):415–21. DOI: 10.1002/jcu.23151

47 Benjamin J., O'Leary C., Hur S., Gurevich A., Klein W.M., Itkin M. Imaging and interventions for lymphatic and lymphatic-related disorders. Radiology. 2023;307(3):e220231. DOI: 10.1148/radiol.220231

48 Engels S., Michalik B., Meyer L.M., Nemitz L., Wawroschek F., Winter A. Magnetometer-guided sentinel lymph node dissection in prostate cancer: rate of lymph node involvement compared with radioisotope marking. Cancers (Basel). 2021;13(22):5821. DOI: 10.3390/cancers13225821

49 Scally N., Armstrong L., Mathers H. A single centre experience in the use of superparamagnetic iron oxide as an alternative tracer in sentinel node biopsy in early breast cancer. Ann Breast Surg 2022;6:2. DOI: 10.21037/abs-21-24

50 Pantiora E., Eriksson S., Wärnberg F., Karakatsanis A. Magnetically guided surgery after primary systemic therapy for breast cancer: implications for enhanced axillary mapping. Br J Surg. 2024;111(2):znae008. DOI: 10.1093/bjs/znae008

51 Lorek A., Steinhof-Radwanska K., Zarębski W., Lorek J., Stojcev Z., Zych J., et al. Comparative analysis of postoperative complications of sentinel node identification using the sentimag® method and the use of a radiotracer in patients with breast cancer. Curr Oncol. 2022;29(5):2887–94. DOI: 10.3390/curroncol29050235

52 Aribal E., Çelik L., Yilmaz C., Demirkiran C., Guner D.C. Effects of iron oxide particles on MRI and mammography in breast cancer patients after a sentinel lymph node biopsy with paramagnetic tracers. Clin Imaging. 2021;75:22–6. DOI: 10.1016/j.clinimag.2020.12.011

53 Abidi H., Bold R.J. Assessing the Sentimag system for guiding sentinel node biopsies in patients with breast cancer. Expert Rev Med Devices. 2023;21(1–2):1–9. DOI: 10.1080/17434440.2023.2284790

54 Makita M., Manabe E., Kurita T., Takei H., Nakamura S., Kuwahata A., et al. Moving a neodymium magnet promotes the migration of a magnetic tracer and increases the monitoring counts on the skin surface of sentinel lymph nodes in breast cancer. BMC Med Imaging. 2020;20(1):58. DOI: 10.1186/s12880-020-00459-2

55 Samiei S., Smidt M.L., Vanwetswinkel S., Engelen S.M.E., Schipper R.J., Lobbes M.B.I., et al. Diagnostic performance of standard breast MRI compared to dedicated axillary MRI for assessment of node-negative and node-positive breast cancer. Eur Radiol. 2020;30(8):4212–22. DOI: 10.1007/s00330-020-06760-6

56 Chen S.T., Lai H.W., Chang J.H., Liao C.Y., Wen T.C., Wu W.P., et al. Diagnostic accuracy of pre-operative breast magnetic resonance imaging (MRI) in predicting axillary lymph node metastasis: variations in intrinsic subtypes, and strategy to improve negative predictive value-an analysis of 2473 invasive breast cancer patients. Breast Cancer. 2023;30(6):976–85. DOI: 10.1007/s12282-023-01488-9

57 Song S.E., Cho K.R., Cho Y., Jung S.P., Park K.H., Woo O.H., et al. Value of breast MRI and nomogram after negative axillary ultrasound for predicting axillary lymph node metastasis in patients with clinically T1-2 N0 breast cancer. J Korean Med Sci. 2023;38(34):e251. DOI: 10.3346/jkms.2023.38.e251

58 Atallah D., Moubarak M., Arab W., El Kassis N., Chahine G., Salem C. MRI-based predictive factors of axillary lymph node status in breast cancer. Breast J. 2020;26(11):2177–82. DOI: 10.1111/tbj.14089

59 Kim J.A., Wales D.J., Yang G-Z. Optical spectroscopy for in vivo medical diagnosis—a review of the state of the art and future perspectives. Prog Biomed Eng. 2020;2:042001. DOI: 10.1088/2516-1091/abaaa3

60 Hanna K., Krzoska E. Shaaban A.M, Muirhead D., Abu-Eid R., Speirs V. Raman spectroscopy: current applications in breast cancer diagnosis, challenges and future prospects. Br J Cancer. 2022;126(8):1125–39. DOI: 10.1038/s41416-021-01659-5

61 Barkur S., Boitor R.A., Mihai R., Gopal N.S.R., Leeney S., Koloydenko A.A., et al. Intraoperative spectroscopic evaluation of sentinel lymph nodes in breast cancer surgery. Breast Cancer Res Treat. 2024;207(1):223–32. DOI: 10.1007/s10549-024-07349-z

62 Buzatto I.P.C., Dos Reis F.J.C., de Andrade J.M., Rodrigues T.C.G.F., Borba J.M.C., Netto A.H. Axillary ultrasound and fine-needle aspiration cytology to predict clinically relevant nodal burden in breast cancer patients. World J Surg Oncol. 2021;19(1):292. DOI: 10.1186/s12957-021-02391-3

63 Zhu Y., Fan X., Yang D., Dong T., Jia Y., Nie F. Contrast-enhanced ultrasound for precise sentinel lymph node biopsy in women with early breast cancer: a preliminary study. Diagnostics (Basel). 2021;11(11):2104. DOI: 10.3390/diagnostics11112104

64 Cui Q., Dai L., Li J., Shen Y., Tao H., Zhou X., et al. Contrast-enhanced ultrasound-guided sentinel lymph node biopsy in early-stage breast cancer: a prospective cohort study. World J Surg Oncol. 2023;21(1):143. DOI: 10.1186/s12957-023-03024-7

65 Fan Y., Luo J., Lu Y., Huang C., Li M., Zhang Y., et al. The application of contrast-enhanced ultrasound for sentinel lymph node evaluation and mapping in breast cancer patients. Quant Imaging Med Surg. 2023;13(7):4392–404. DOI: 10.21037/qims-22-901

66 Marino M.A., Avendano D., Zapata P., Riedl C.C., Pinker K. Lymph node imaging in patients with primary breast cancer: concurrent diagnostic tools. Oncologist. 2020;25(2):e231–42. DOI: 10.1634/theoncologist.2019-0427

67 Tan H., Wu Y., Bao F., Zhou J., Wan J., Tian J., et al. Mammography-based radiomics nomogram: a potential biomarker to predict axillary lymph node metastasis in breast cancer. Br J Radiol. 2020;93(1111):20191019. DOI: 10.1259/bjr.20191019

68 Zheng M., Huang Y., Peng J., Xia Y., Cui Y., Han X., et al. Optimal selection of imaging examination for lymph node detection of breast cancer with different molecular subtypes. Front Oncol. 2022;12:762906. DOI:10.3389/fonc.2022.762906

REFERENCES

1 Wilkinson L., Gathani T. Understanding breast cancer as a global health concern. Br J Radiol. 2022;95(1130):20211033. DOI: 10.1259/bjr.20211033

2 Kaprin A.D., Starinsky V.V., Shakhzadova A.O. Malignant neoplasms in Russia in 2023 (morbidity and mortality). M.: P.A Gertsen Moscow Research Oncology Institute — branch of the National Medical Research Center for Radiology; 2024.

3 Yang S.X., Hewitt S.M., Yu J. Locoregional tumor burden and risk of mortality in metastatic breast cancer. NPJ Precis Oncol. 2022;6(1):22. DOI: 10.1038/s41698-022-00265-9

4 Sanvido V.M., Elias S., Facina G., Bromberg S.E., Nazário A.C.P. Survival and recurrence with or without axillary dissection in patients with invasive breast cancer and sentinel node metastasis. Sci Rep. 2021;11(1):19893. DOI: 10.1038/s41598-021-99359-w

5 Zhang-Yin J., Mauel E., Talpe S. Update on sentinel lymph node methods and pathology in breast cancer. Diagnostics (Basel). 2024;14(3):252. DOI: 10.3390/diagnostics14030252

6 Sappey P.C. Anatomie, physiologie, pathologie des vesseaux lymphatiques consideres chez l'homme et les vertebres. Paris A; 1885.

7 Cieśla S., Wichtowski M., Poźniak-Balicka R., Murawa D. The surgical anatomy of the mammary gland. Vascularisation, innervation, lymphatic drainage, the structure of the axillary fossa (Part 2.). NOWOTWORY Journal of Oncology. 2021;71(1):62–9. DOI: 10.5603/NJO.2021.0011

8 Ramakrishnan R. Surgical anatomy. In.: Dev B., Joseph, L.D. (eds) Holistic approach to breast disease. Singapore: Springer; 2023. DOI: 10.1007/978-981-99-0035-0_1

9 Bland K.I. Topographic anatomical relationships of the breast, chest wall, axilla, and related sites of metastases. In: Klimberg V., Kovacs T., Rubio I. (eds) Oncoplastic breast surgery techniques for the general surgeon. Cham: Springer; 2020. DOI: 10.1007/978-3-030-40196-2_2

10 Kantharia S., Gadgil A., Cherian S., Basu P., Lucas E. Atlas of breast cancer early detection. IARC Cancerbase No. 17. Lyon: International Agency for Research on Cancer; 2023.

11 Varghese S. A. Secondary lymphedema: pathogenesis. J Skin Sex Transm Dis. 2021;3(1):7–15. DOI: 10.25259/JSSTD_3_2021

12 Welch D.R., Hurst DR. Defining the hallmarks of metastasis. Cancer Res. 2019;79(12):3011–27. DOI: 10.1158/0008-5472.CAN-19-0458

13 Nathanson S., Nelson L. Interstitial fluid pressure in breast cancer, benign breast conditions and breast parenchyma. Ann Surg Oncol. 1994;1(4):333–8. DOI: 10.1007/BF03187139

14 Zhou H., Lei P.J., Padera T.P. Progression of metastasis through lymphatic system. Cells. 2021;10(3):627. DOI: 10.3390/cells10030627

15 Jana S., Muscarella R.A. Jr, Jones D. The multifaceted effects of breast cancer on tumor-draining lymph nodes. Am J Pathol. 2021;191(8):1353–63. DOI: 10.1016/j.ajpath.2021.05.006

16 Zikiryakhodzhaev A.D., Grushina T.I., Starkova M.V., Kazaryan L.P., Volkova Yu.I., Bagdasarova D.V., Ablitsova N.V., Skreptsova N.S., Usov F.N. Methods for sentinel lymph node detection in patients with breast cancer. Siberian journal of oncology. 2020;19(5):88–96 (In Russ.). DOI: 10.21294/1814-4861-2020-19-5-88-96

17 Riis M. Modern surgical treatment of breast cancer. Ann Med Surg (Lond). 2020;56:95–107. DOI: 10.1016/j.amsu.2020.06.016

18 Kett K., Varga G., Lukacs L. Direct lymphography of the breast. Lymphology. 1970;3(1):2–12. PMID: 4317224

19 White K.P., Sinagra D., Dip F., Rosenthal R.J., Mueller E.A., Lo Menzo E., et al. Indocyanine green fluorescence versus blue dye, technetium-99M, and the dual-marker combination of technetium-99M + blue dye for sentinel lymph node detection in early breast cancer-meta-analysis including consistency analysis. Surgery. 2024;175(4):963–73. DOI: 10.1016/j.surg.2023.10.021

20 Olivier F., Courtois A., Jossa V., Bruck G., Aouachria S., Coibion M., et al. Sentinel lymph node mapping with patent blue dye in patients with breast cancer: a retrospective single institution study. Gland Surg. 2021;10(9):2600–7. DOI: 10.21037/gs-21-415

21 Morton D.L., Wen D.R., Wong J.H., Economou J.S., Cagle L.A., Storm F.K., et al. Technical details of intraoperative lymphatic mapping for early stage melanoma. Arch Surg. 1992;127(4):392–9. DOI: 10.1001/archsurg.1992.01420040034005

22 Simmons R., Thevarajah S., Brennan M.B., Christos P., Osborne M. Methylene blue dye as an alternative to isosulfan blue dye for sentinel lymph node localization. Ann Surg Oncol. 2003;10(3):242–7. DOI: 10.1245/aso.2003.04.021

23 Perenyei M., Barber Z.E., Gibson J., Hemington-Gorse S., Dobbs T.D. Anaphylactic reaction rates to blue dyes used for sentinel lymph node mapping: systematic review and meta-analysis. Ann Surg. 2021;273(6):1087–93. DOI: 10.1097/SLA.0000000000004061

24 Alex J.C., Krag D.N. Gamma-probe guided localization of lymph nodes. Surg Oncol. 1993;2(3):137–43. DOI: 10.1016/0960-7404(93)90001-f

25 D'Eredita G., Ferrarese F., Cecere V., Massa S.T., de Carne F., Fabiano G. Subareolar injection may be more accurate than other techniques for sentinel lymph node biopsy in breast cancer. Ann Surg Oncol. 2003;10(8):942–7. DOI: 10.1245/aso.2003.01.022

26 Shimazu K., Tamaki Y., Taguchi T., Takamura Y., Noguchi S. Comparison between periareolar and peritumoral injection of radiotracer for sentinel lymph node biopsy in patients with breast cancer. Surgery. 2002;131(3):277–86. DOI: 10.1067/msy.2002.121378

27 Cody H.S., Fey J., Akhurst T., Fazzari M., Mazumdar M., Yeung H., et al. Complementarity of blue dye and isotope in sentinel node localization for breast cancer: univariate and multivariate analysis of 966 procedures. Ann Surg Oncol. 2001;8(1):13–9. DOI: 10.1007/s10434-001-0013-9

28 Anan K., Mitsuyama S., Kuga H., Saimura M., Tanabe Y., Suehara N., et al. Double mapping with subareolar blue dye and peritumoral green dye injections decreases the false-negative rate of dye-only sentinel node biopsy for early breast cancer: 2-site injection is more accurate than 1-site injection. Surgery. 2006;139(5):624–9. DOI: 10.1016/j.surg.2005.11.007

29 Aron A., Zavaleta C. Current and developing lymphatic imaging approaches for elucidation of functional mechanisms and disease progression. Mol Imaging Biol. 2024;26(1):1–16. DOI: 10.1007/s11307-023-01827-4

30 Kamata A., Miyamae T., Koizumi M., Kohei H., Sarukawa H., Nemoto H., et al. Using computed tomography lymphography for mapping of sentinel lymph nodes in patients with breast cancer. J Clin Imaging Sci. 2021;11:43. DOI: 10.25259/JCIS_33_2021

31 Vidal-Sicart S., Rioja M.E., Prieto A., Goñi E., Gómez I., Albala M.D., et al. Sentinel lymph node biopsy in breast cancer with 99mTc-Tilmanocept: a multicenter study on real-life use of a novel tracer. J Nucl Med. 2021;62(5):620–7. DOI: 10.2967/jnumed.120.252064

32 Aragon-Sanchez S., Oliver-Perez M.R., Madariaga A., Tabuenca M.J., Martinez M., Galindo A., et al. Accuracy and limitations of sentinel lymph node biopsy after neoadjuvant chemotherapy in breast cancer patients with positive nodes. Breast J. 2022;2022:1507881. DOI: 10.1155/2022/1507881

33 Lazar A.M., Mutuleanu M.D., Spiridon P.M., Bordea C.I., Suta T.L., Blidaru A., et al. Feasibility of sentinel lymph node biopsy in breast cancer patients with axillary conversion after neoadjuvant chemotherapy. A single-tertiary centre experience and review of the literature. Diagnostics (Basel). 2023;13(18):3000. DOI: 10.3390/diagnostics13183000

34 Cuccurullo V., Rapa M., Catalfamo B., Cascini G.L. Role of nuclear sentinel lymph node mapping compared to new alternative imaging methods. J Pers Med. 2023;13(8):1219. DOI: 10.3390/jpm13081219

35 Chahid Y., Qiu X., van de Garde E.M.W., Verberne H.J., Booij J. Risk factors for nonvisualization of the sentinel lymph node on lymphoscintigraphy in breast cancer patients. EJNMMI Res. 2021;11(1):54. DOI: 10.1186/s13550-021-00793-8

36 Mushtaq S., Bibi A., Park J.E., Jeon J. Recent progress in technetium-99m-labeled nanoparticles for molecular imaging and cancer therapy. Nanomaterials (Basel). 2021;11(11):3022. DOI: 10.3390/nano11113022

37 Blidaru A., Bordea C.I., Radu M., Noditi A., Iordache I. Sentinel lymph node biopsy techniques. In: Breast cancer essentials: perspectives for surgeons. Cham: Springer; 2021. P. 487–98. DOI: 10.1007/978-3-030-73147-2_43

38 Britton T.B., Solanki C.K., Pinder S.E., Mortimer P.S., Peters A.M., Purushotham A.D. Lymphatic drainage pathways of the breast and the upper limb. Nucl Med Commun. 2009;30(6):427–30. DOI: 10.1097/MNM.0b013e328315a6c6

39 Noguchi M., Yokoi M., Nakano Y. Axillary reverse mapping with indocyanine fluorescence imaging in patients with breast cancer. J Surg Oncol. 2010;101(3):217–21. DOI: 10.1002/jso.21473

40 Israel O., Pellet O., Biassoni L., De Palma D., Estrada-Lobato E., Gnanasegaran G. et al. Two decades of SPECT/CT — the coming of age of a technology: An updated review of literature evidence. Eur J Nucl Med Mol Imaging. 2019;46(10):1990–2012. DOI: 10.1007/s00259-019-04404-6

41 Nikolaeva E.A., Krylov A.S., Ryzhkov A.D., Batyrov Kh.Kh., Parokonnaya A.A., Bilik M.E., et al. Diagnostic value of nuclear medicine modaities for the detection of sentinel lymph nodes in patients with breast cancer. Siberian journal of oncology. 2022;21(2):12–23 (In Russ.). DOI: 10.21294/1814-4861-2022-21-2-12-23

42 Luan T., Li Y., Wu Q., Wang Y., Huo Z., Wang X., et al. Value of quantitative SPECT/CT lymphoscintigraphy in improving sentinel lymph node biopsy in breast cancer. Breast J. 2022;2022:6483318. DOI: 10.1155/2022/6483318

43 Li P., Sun D. Advanced diagnostic imaging of sentinel lymph node in early stage breast cancer. J Clin Ultrasound. 2022;50(3):415–21. DOI: 10.1002/jcu.23151

44 Ou X., Zhu J., Qu Y., Wang C., Wang B., Xu X., et al. Imaging features of sentinel lymph node mapped by multidetector-row computed tomography lymphography in predicting axillary lymph node metastasis. BMC Med Imaging. 2021;21(1):193. DOI: 10.1186/s12880-021-00722-0

45 Wen S., Liang Y., Kong X., Liu B., Ma T., Zhou Y., et al. Application of preoperative computed tomographic lymphography for precise sentinel lymph node biopsy in breast cancer patients. BMC Surg. 2021;21(1):187. DOI: 10.1186/s12893-021-01190-7

46 Li P., Sun D. Advanced diagnostic imaging of sentinel lymph node in early stage breast cancer. J Clin Ultrasound. 2022;50(3):415–421. DOI: 10.1002/jcu.23151

47 Benjamin J., O'Leary C., Hur S., Gurevich A., Klein W.M., Itkin M. Imaging and interventions for lymphatic and lymphatic-related disorders. Radiology. 2023;307(3):e220231. DOI: 10.1148/radiol.220231

48 Engels S., Michalik B., Meyer L.M., Nemitz L., Wawroschek F., Winter A. Magnetometer-guided sentinel lymph node dissection in prostate cancer: rate of lymph node involvement compared with radioisotope marking. Cancers (Basel). 2021;13(22):5821. DOI: 10.3390/cancers13225821

49 Scally N., Armstrong L., Mathers H. A single centre experience in the use of superparamagnetic iron oxide as an alternative tracer in sentinel node biopsy in early breast cancer. Ann Breast Surg 2022;6:2. DOI: 10.21037/abs-21-24

50 Pantiora E., Eriksson S., Wärnberg F., Karakatsanis A. Magnetically guided surgery after primary systemic therapy for breast cancer: implications for enhanced axillary mapping. Br J Surg. 2024;111(2):znae008. DOI: 10.1093/bjs/znae008

51 Lorek A., Steinhof-Radwanska K., Zarębski W., Lorek J., Stojcev Z., Zych J., et al. Comparative analysis of postoperative complications of sentinel node identification using the sentimag® method and the use of a radiotracer in patients with breast cancer. Curr Oncol. 2022;29(5):2887–94. DOI: 10.3390/curroncol29050235

52 Aribal E., Çelik L., Yilmaz C., Demirkiran C., Guner D.C. Effects of iron oxide particles on MRI and mammography in breast cancer

patients after a sentinel lymph node biopsy with paramagnetic tracers. Clin Imaging. 2021;75:22–6. DOI: 10.1016/j.clinimag.2020.12.011

53 Abidi H., Bold R.J. Assessing the Sentimag system for guiding sentinel node biopsies in patients with breast cancer. Expert Rev Med Devices. 2023;21(1–2):1–9. DOI: 10.1080/17434440.2023.2284790

54 Makita M., Manabe E., Kurita T., Takei H., Nakamura S., Kuwahata A., et al. Moving a neodymium magnet promotes the migration of a magnetic tracer and increases the monitoring counts on the skin surface of sentinel lymph nodes in breast cancer. BMC Med Imaging. 2020;20(1):58. DOI: 10.1186/s12880-020-00459-2

55 Samiei S., Smidt M.L., Vanwetswinkel S., Engelen S.M.E., Schipper R.J., Lobbes M.B.I., et al. Diagnostic performance of standard breast MRI compared to dedicated axillary MRI for assessment of node-negative and node-positive breast cancer. Eur Radiol. 2020;30(8):4212–22. DOI: 10.1007/s00330-020-06760-6

56 Chen S.T., Lai H.W., Chang J.H., Liao C.Y., Wen T.C., Wu W.P., et al. Diagnostic accuracy of pre-operative breast magnetic resonance imaging (MRI) in predicting axillary lymph node metastasis: variations in intrinsic subtypes, and strategy to improve negative predictive value-an analysis of 2473 invasive breast cancer patients. Breast Cancer. 2023;30(6):976–85. DOI: 10.1007/s12282-023-01488-9

57 Song S.E., Cho K.R., Cho Y., Jung S.P., Park K.H., Woo O.H., et al. Value of breast MRI and nomogram after negative axillary ultrasound for predicting axillary lymph node metastasis in patients with clinically T1-2 N0 breast cancer. J Korean Med Sci. 2023;38(34):e251. DOI: 10.3346/jkms.2023.38.e251

58 Atallah D., Moubarak M., Arab W., El Kassis N., Chahine G., Salem C. MRI-based predictive factors of axillary lymph node status in breast cancer. Breast J. 2020;26(11):2177–82. DOI: 10.1111/tbj.14089

59 Kim J.A., Wales D.J., Yang G-Z. Optical spectroscopy for in vivo medical diagnosis—a review of the state of the art and future perspectives. Prog Biomed Eng. 2020;2:042001. DOI: 10.1088/2516-1091/abaaa3

60 Hanna K., Krzoska E. Shaaban A.M, Muirhead D., Abu-Eid R., Speirs V. Raman spectroscopy: current applications in breast cancer diagnosis, challenges and future prospects. Br J Cancer. 2022;126(8):1125–39. DOI: 10.1038/s41416-021-01659-5

61 Barkur S., Boitor R.A., Mihai R., Gopal N.S.R., Leeney S., Koloydenko A.A., et al. Intraoperative spectroscopic evaluation of sentinel lymph nodes in breast cancer surgery. Breast Cancer Res Treat. 2024;207(1):223–32. DOI: 10.1007/s10549-024-07349-z

62 Buzatto I.P.C., Dos Reis F.J.C., de Andrade J.M., Rodrigues T.C.G.F., Borba J.M.C., Netto A.H. Axillary ultrasound and fine-needle aspiration cytology to predict clinically relevant nodal burden in breast cancer patients. World J Surg Oncol. 2021;19(1):292. DOI: 10.1186/s12957-021-02391-3

63 Zhu Y., Fan X., Yang D., Dong T., Jia Y., Nie F. Contrast-enhanced ultrasound for precise sentinel lymph node biopsy in women with early breast cancer: a preliminary study. Diagnostics (Basel). 2021;11(11):2104. DOI: 10.3390/diagnostics11112104

64 Cui Q., Dai L., Li J., Shen Y., Tao H., Zhou X., et al. Contrast-enhanced ultrasound-guided sentinel lymph node biopsy in early-stage breast cancer: a prospective cohort study. World J Surg Oncol. 2023;21(1):143. DOI: 10.1186/s12957-023-03024-7

65 Fan Y., Luo J., Lu Y., Huang C., Li M., Zhang Y., et al. The application of contrast-enhanced ultrasound for sentinel lymph node evaluation and mapping in breast cancer patients. Quant Imaging Med Surg. 2023;13(7):4392–404. DOI: 10.21037/qims-22-901

66 Marino M.A., Avendano D., Zapata P., Riedl C.C., Pinker K. Lymph node imaging in patients with primary breast cancer: concurrent diagnostic tools. Oncologist. 2020;25(2):e231–42. DOI: 10.1634/theoncologist.2019-0427

67 Tan H., Wu Y., Bao F., Zhou J., Wan J., Tian J., et al. Mammography-based radiomics nomogram: a potential biomarker to predict axillary lymph node metastasis in breast cancer. Br J Radiol. 2020;93(1111):20191019. DOI: 10.1259/bjr.20191019

68 Zheng M., Huang Y., Peng J., Xia Y., Cui Y., Han X., et al. Optimal selection of imaging examination for lymph node detection of breast cancer with different molecular subtypes. Front Oncol. 2022;12:762906. DOI: 10.3389/fonc.2022.762906

© Кондрашкин И.Е., Федоров В.Э., Барсуков В.Ю., Орлова Ю.И., Жандарова Л.Ф., 2025
© Kondrashkin I.E., Fedorov V.E., Barsukov V.Y., Orlova Y.I., Zhandarova L.F., 2025

Обзорные статьи / Reviews

CC BY 4.0

https://doi.org/10.24060/2076-3093-2025-15-2-64-74

Check for updates

Дифференциальная диагностика периферического образования легкого: обзор возможностей и ограничений современных методов

Р.Н. Исламов[1,2,], Р.А. Шарипов[1], М.А. Багиров[3,4], Р.К. Тукфатуллин[1,2], Г.В. Читорелидзе[3], Е.В. Павлова[1], Р.К. Ягафарова[1]*

[1] Башкирский государственный медицинский университет, Россия, Республика Башкортостан, Уфа
[2] Республиканский клинический фтизиопульмонологический центр, Россия, Республика Башкортостан, Уфа
[3] Центральный научно-исследовательский институт туберкулеза, Россия, Москва
[4] Российская медицинская академия непрерывного профессионального образования, Россия, Москва

*** Контакты:** Исламов Ринат Нафкатович, e-mail: i5lrinat@yandex.ru

Исламов Ринат Нафкатович — *туберкулезно-легочное хирургическое отделение, кафедра фтизиатрии, orcid.org/0009-0005-4776-4141*

Шарипов Рауль Ахнафович — *к.м.н., доцент, кафедра фтизиатрии, orcid.org/0000-0002-7720-4832*

Багиров Мамад-Багир Адил Оглы — *д.м.н., профессор, главный научный сотрудник, кафедра торакальной хирургии, отдел хирургии, orcid.org/0000-0001-9788-1024*

Тукфатуллин Равиль Кашвиевич — *к.м.н., доцент, кафедра фтизиатрии, orcid.org/0009-0003-4100-6839*

Читорелидзе Георгий Валерьевич — *к.м.н., научный сотрудник, orcid.org/0000-0001-5062-9788*

Павлова Елена Валерьевна — *к.м.н., доцент, кафедра фтизиатрии, orcid.org/0009-0008-4531-4309*

Ягафарова Роза Каюмовна — *д.м.н., доцент, кафедра фтизиатрии, orcid.org/0009-0001-8272-6774*

Аннотация

В статье проанализированы 63 научные работы, посвященные диагностике периферических образований легкого (ПОЛ). Дифференциальная диагностика ПОЛ затруднена разнообразием патологий (туберкулома, рак, доброкачественные опухоли) и отсутствием единого алгоритма, часто требующего хирургического вмешательства. Неинвазивные методы (рентгенография, компьютерная томография, позитронно-эмиссионная томография, анализ мокроты) ограниченны, особенно при малых образованиях. Фибробронхоскопия с эндоскопическим ультразвуковым исследованием и трансторакальная биопсия повышают точность диагностики, но связаны с риском пневмоторакса. Видеоторакоскопическая хирургия эффективна при неинформативности биопсии, особенно для образований менее 3 см, обеспечивая высокую точность и сокращение сроков госпитализации. Видеоассистированная торакоскопическая биопсия сопоставима с открытой биопсией по точности, но менее травматична. Традиционная торакотомия применяется при крупных или труднодоступных образованиях. Необходим комплексный подход, сочетающий компьютерную томографию (высокая информативность), позитронно-эмиссионную томографию (высокая чувствительность и специфичность для узлов >10 мм) и инвазивные методы. Видеоторакоскопическая хирургия эффективна для образований менее 3 см, торакотомия — для крупных образований. Оптимальная диагностика требует индивидуального подхода. Сохраняется проблема дифференциальной диагностики.

Ключевые слова: легких новообразования, видеоторакоскопия, торакотомия, трансторакальная биопсия, компьютерная томография, дифференциальная диагностика, бронхоскопия, радиальная эндобронхиальная ультрасонография, видеоторакоскопическая хирургия

Информация о конфликте интересов. Конфликт интересов отсутствует.
Информация о спонсорстве. Данная работа не финансировалась.
Вклад авторов. Все авторы внесли эквивалентный вклад в подготовку публикации.

Для цитирования: Исламов Р.Н., Шарипов Р.А., Багиров М.А., Тукфатуллин Р.К., Читорелидзе Г.В., Павлова Е.В., Ягафарова Р.К. Дифференциальная диагностика периферического образования легкого: обзор возможностей и ограничений современных методов. Креативная хирургия и онкология. 2025;15(2):64–74. https://doi.org/10.24060/2076-3093-2025-15-2-64-74

Поступила в редакцию: 01.04.2025
Поступила после рецензирования и доработки: 15.05.2025
Принята к публикации: 19.05.2025

Differential Diagnosis of Peripheral Lung Lesions: Capabilities and Limitations of Current Methods

Rinat N. Islamov[1,2,], Raul A. Sharipov[1], Mamad A. Bagirov[3,4], Ravil K. Tukfatullin[1], George V. Chitorelidze[3], Elena V. Pavlova[1], Rosa K. Yagafarova[1]*

[1] Bashkir State Medical University, Ufa, Russian Federation
[2] Republican Clinical Phthisiopulmonology Center, Ufa, Russian Federation
[3] Central Scientific Research Institute of Tuberculosis, Moscow, Russian Federation
[4] Russian Medical Academy of Postgraduate Education, Moscow, Russian Federation

*** Correspondence to:** Rinat N. Islamov, e-mail: i5lrinat@yandex.ru

Rinat N. Islamov — *Pulmonary Tuberculosis Surgery Unit, Department of Phthisiology, orcid.org/0009-0005-4776-4141*

Raul A. Sharipov — *Cand. Sci. (Med.), Assoc. Prof., Department of Phthisiology, orcid.org/0000-0002-7720-4832*

Mamad-Bagir A. Bagirov — *Dr. Sci. (Med.), Prof., Chief Researcher, Department of Thoracic Surgery, Department of Surgery, orcid.org/0000-0001-9788-1024*

Ravil K. Tukfatullin — *Cand. Sci. (Med.), Assoc. Prof., Department of Phthisiology, orcid.org/0009-0003-4100-6839*

George V. Chitorelidze — *Cand. Sci. (Med.), Researcher, orcid.org/0000-0001-5062-9788*

Elena V. Pavlova — *Cand. Sci. (Med.), Assoc. Prof., Department of Phthisiology, orcid.org/0009-0008-4531-4309*

Rosa K. Yagafarova — *Dr. Sci. (Med.), Assoc. Prof., Department of Phthisiology, orcid.org/0009-0001-8272-6774*

Abstract

This article analyzes 63 scientific works dedicated to the diagnosis of peripheral lung lesions (PLL). The differential diagnosis of PLL poses challenges due to the diversity of underlying pathologies, which may include tuberculoma, cancer, and benign tumors. The absence of a unified diagnostic algorithm often necessitates surgical intervention. Non-invasive methods, including radiography, computed tomography (CT), positron emission tomography (PET), and sputum analysis, exhibit limited diagnostic yield, particularly for small lesions. The combination of fiberoptic bronchoscopy with endoscopic ultrasound (EUS) and transthoracic biopsy enhances diagnostic accuracy; however, they carry risks such as pneumothorax. Video-assisted thoracoscopic surgery (VATS) is an effective modality when biopsies are inconclusive, especially for lesions of less than 3 cm. It ensures high diagnostic accuracy and reduces hospitalization duration. Video-assisted thoracoscopic biopsy offers diagnostic accuracy comparable to that of open biopsy, while exhibiting reduced invasiveness. Conventional thoracotomy remains indicated for large or hard-to-reach lesions. It is recommended that a comprehensive approach combining CT, characterized by high informative value, and PET scan, characterized by high sensitivity and specificity for nodules >10 mm, with invasive methods be used. VATS proves effective for lesions below 3 cm, while thoracotomy is applied to large lesions. An individualized approach remains essential for optimal diagnosis. Despite the advancements, the challenge of differential diagnosis persists.

Keywords: lung neoplasms, video-assisted thoracoscopy, thoracotomy, transthoracic biopsy, computed tomography, differential diagnosis, bronchoscopy, radial endobronchial ultrasound, video-assisted thoracoscopic surgery

Conflict of interest. The authors declare no conflict of interest.
Sponsorship data. This work is not funded.
Author contributions. The authors contributed equally to this article.

For citation: Islamov R.N., Sharipov R.A., Bagirov M.A., Tukfatullin R.K., Chitorelidze G.V., Pavlova E.V., Yagafarova R.K. Differential diagnosis of peripheral lung lesions: Capabilities and limitations of current methods. Creative Surgery and Oncology. 2025;15(2):64–74. https://doi.org/10.24060/2076-3093-2025-15-2-64-74

Received: 01.04.2025
Revised: 15.05.2025
Accepted: 19.05.2025

ВВЕДЕНИЕ

Периферическое образование легкого (ПОЛ) определяется как патологическое затемнение округлой или овальной тени на фоне неизмененной легочной ткани [1]. В большинстве случаев приходится проводить дифференциальную диагностику периферических образований легких между туберкуломой, периферическим раком легкого и доброкачественной опухолью. Проведен анализ научной литературы, включая зарубежные и российские источники. Основу зарубежных публикаций составили статьи, размещенные на платформах PubMed, eLibrary и CyberLeninka. Поиск осуществлялся по ключевым словам: peripheral lung formation, rounded lung formations, VATS in the diagnosis of peripheral formations, bronchoscopy in the diagnosis of peripheral formations, surgical diagnosis of peripheral formations in the lungs.

Диагностика периферических образований в легких (ПОЛ) — тема, широко освещенная в медицинской литературе, однако единого алгоритма действий при их обнаружении до сих пор не выработано. Окончательный диагноз часто устанавливается только после хирургического вмешательства, что подчеркивает сложность дифференциальной диагностики на дооперационном этапе [2].

В большинстве случаев при выявлении ПОЛ необходимо дифференцировать туберкулому, периферический рак легкого и доброкачественные опухоли [3]. Определение оптимальной последовательности диагностических методов и рациональной тактики ведения таких пациентов, с акцентом на исключение туберкулеза, остается актуальной задачей. Важно отметить, что туберкулез и рак легких могут сосуществовать в одной и той же легочной ткани или проявляться как отдельные заболевания, что затрудняет диагностику. Для обоих состояний характерны поражение легочной паренхимы, широкое распространение, часто бессимптомное течение и развитие хронического воспаления с изменениями в иммунном ответе.

По данным Всемирной организации здравоохранения (ВОЗ), около трети населения земного шара инфицировано микобактериями туберкулеза. Ежегодно туберкулезом заболевают около 10 миллионов человек и 1,2 миллиона человек умирают от этой инфекции. Среди впервые выявленных случаев туберкулеза легких туберкуломы составляют 3–5 % [4, 5]. Особый интерес представляют пациенты с диагнозом «туберкулома легкого», классифицируемые по кодам Международной классификации болезней (МКБ): A16.0 — туберкулез легких при отрицательных результатах бактериологических и гистологических исследований и A16.1 — туберкулез легких без проведения бактериологических и гистологических исследований. Этим пациентам, у которых не выявляется устойчивость к противотуберкулезным препаратам, назначается противотуберкулезная химиотерапия, аналогичная схеме лечения лекарственно-чувствительного туберкулеза, несмотря на то что этиология заболевания остается не до конца установленной. Несмотря на общую тенденцию к снижению заболеваемости туберкулезом, наблюдается рост числа пациентов, выделяющих микобактерии с множественной (МЛУ) или широкой лекарственной устойчивостью (ШЛУ) [6, 7]. В 2017 году в России доля пациентов с МЛУ среди бактериовыделителей достигла 59,0 %, а в Северо-Западном федеральном округе — 60,8 % [8]. Доля абацилированных больных от числа пациентов с бактериовыделением в 2018 году составила 51,3 % [9]. Эти данные подчеркивают необходимость точной диагностики и своевременного назначения адекватной терапии для улучшения исходов лечения [9].

Согласно клиническим рекомендациям рак легкого занимает первое место по распространенности среди всех злокачественных новообразований у мужчин в России. По уровню смертности это заболевание лидирует как среди мужчин, так и среди женщин в мире [10]. Таким образом, точное определение причины периферического образования в легких представляет собой критическую задачу для специалистов в области неинвазивной и инвазивной диагностики, при этом первоочередной задачей является исключение злокачественного процесса и туберкулезной инфекции [11].

Неинвазивные методы диагностики

К неинвазивным методам диагностики периферических образований легких относятся рентгенография, компьютерная томография (КТ), позитронно-эмиссионная томография в сочетании с КТ (ПЭТ-КТ), а также анализ мокроты, каждый из которых имеет свои преимущества и ограничения [12].

Для диагностики мокроту направляют на стандартное цитологическое и микроскопическое исследование. Однако, согласно мнению ряда авторов, при размере образования до 2 см цитологический анализ мокроты в большинстве случаев оказывается недостаточно информативным и дает отрицательный результат, что затрудняет раннюю диагностику небольших периферических образований [13].

Интраоперационная морфологическая диагностика имеет существенное значение, особенно в тех случаях, когда предоперационное морфологическое подтверждение диагноза отсутствует. Важно учитывать, что, согласно исследованиям, в 2,9 % случаев возможны расхождения между цитологическими и гистологическими заключениями, что связано с недостаточной информативностью материала (гистологического — 1,7 %, цитологического — 1,2 %) [14]. Помимо этого, расхождения между цитологическими заключениями и клиническими диагнозами могут достигать 5,7 %, причем чаще всего это наблюдается при подозрении на туберкулез (4,0 %), который в итоге оказывается карциномой (1,7 %) или хроническим воспалением (2,3 %). В случаях клинического диагноза «карцинома легкого» несовпадения с морфологическими результатами фиксируются в 1,7 % случаев, с изменением диагноза на туберкулез в 1,2 % случаев [15]. В медицинской литературе описан даже случай одновременного наличия туберкулеза и карциномы легкого, что подчеркивает важность всесторонней оценки клинической картины и проведения тщательной дифференциальной диагностики. При небольших размерах образований (0,5–2 см) допуска-

ется удаление образования без предварительной морфологической верификации, при этом выбор оперативного доступа определяется размером и количеством образований. При обнаружении одиночной опухоли размером менее 0,5 см рекомендуется динамическое наблюдение с контрольной КТ через 3, 6, и 12 месяцев [16] для оценки динамики роста и изменения характеристик образования.

Рентгенологические методы исследования, безусловно, занимают важное место в диагностике периферических образований легких (ПОЛ) [17], однако следует учитывать, что они предоставляют лишь косвенную информацию о наличии или отсутствии заболевания. Иными словами, рентгеновский снимок не всегда позволяет однозначно установить природу образования, а лишь указывает на его наличие. Сложности, возникающие при интерпретации рентгеновских снимков, обусловлены сложной анатомией органов грудной клетки и неизбежным наложением различных анатомических структур, таких как ребра, сосуды и средостение. Это, к сожалению, может приводить к субъективным ошибкам при диагностике ПОЛ [18–22], поскольку врач-рентгенолог должен учитывать множество факторов и опираться на свой опыт.

Анализ данных, представленных различными авторами, показывает, что точный диагноз с использованием рентгеновской томографии был установлен лишь в 71 % случаев из 881 исследования. Этот факт подчеркивает необходимость использования более современных и точных методов визуализации. При этом информативность спиральной компьютерной томографии (СКТ) оказалась значительно выше и составила 94,3 % среди 374 пациентов, что говорит о большей точности и информативности КТ в диагностике заболеваний легких [23]. Таким образом, КТ позволяет получить более детальную информацию о структуре легочной ткани и характере патологического процесса.

Важно отметить, что периферический рак легкого чаще всего локализуется в верхушечных и задних сегментах верхних долей, а также в верхушечных сегментах нижних долей (в 78,9 % случаев) на фоне поствоспалительных или возрастных изменений легочного рисунка (74,7 %) [24]. Это может затруднять своевременную диагностику, поскольку опухоль маскируется под другие патологические изменения. При стандартной КТ-методике исследования для периферического рака легкого размером до 3,0 см характерны следующие признаки: образование шаровидной (59,1 %) или овоидной (32,3 %) формы с контурами, имеющими спикулообразные (45,2 %) или мелкобугристые (30,6 %) очертания, преимущественно однородной структуры (75,8 %) [25]. Перечисленные признаки, однако, не являются строго специфичными для рака легкого и могут встречаться при других заболеваниях.

В отличие от злокачественных новообразований, для доброкачественных образований при стандартной КТ-методике характерны следующие признаки: образование шаровидной формы (83,3 %) с четкими, ровными (77,8 %) или мелкобугристыми (22,2 %) контурами, чаще неоднородной структуры (77,8 %) [26]. Четкие и ровные контуры образования обычно свидетельствуют о его доброкачественном характере.

Одним из наиболее типичных заболеваний, формирующих ПОЛ, является туберкулома. Наиболее типичные КТ-признаки туберкуломы: образование шаровидной формы (76,9 %) с четкими и ровными контурами (84,6 %), неоднородной структуры (92,3 %) [27]. Однако важно помнить, что данные КТ-признаки не являются абсолютно специфичными и требуют комплексной оценки с учетом клинических данных и результатов других методов исследования [28], таких как микробиологическое исследование мокроты и результаты бронхоскопии.

В последние годы активно развиваются системы автоматизированной диагностики, позволяющие повысить точность и эффективность выявления рака легкого. Согласно данным зарубежных исследований, системы автоматизированной диагностики демонстрируют успешные результаты в классификации раковых узлов в легких, размер которых варьирует от 2 до 30 мм. Результаты этих исследований показали общую точность метода на уровне 82 %, при этом чувствительность составила 90,90 %, а специфичность — 73,91 % [29, 30]. Это говорит о значительном потенциале использования автоматизированных систем в качестве вспомогательного инструмента для радиологов при анализе КТ-изображений и выявлении злокачественных новообразований [31, 32]. Внедрение этих систем в клиническую практику может способствовать раннему выявлению рака легкого и улучшению результатов лечения.

При оценке первичной опухоли использование интегрированных ПЭТ/КТ-томографов позволяет повысить точность выявления опухоли, инфильтрации грудной стенки и средостения по сравнению с использованием только ПЭТ. Однако, несмотря на это, дополнительная ценность ПЭТ/КТ для определения стадии опухоли (T) остается ограниченной в сравнении с КТ, так как КТ позволяет более точно оценивать как размер опухоли, так и степень инфильтрации соседних структур [33, 34]. Таким образом, КТ остается важным методом для оценки локального распространения опухолевого процесса [35].

ПЭТ (позитронно-эмиссионная томография) считается одним из наиболее эффективных неинвазивных методов для дифференциальной диагностики образований в легких. Этот метод демонстрирует высокую чувствительность (93–97 %) и специфичность (77–78 %) при выявлении и дифференциации узловых образований в легких, размер которых превышает 10 мм [36]. Высокая чувствительность и специфичность ПЭТ делают его ценным инструментом для исключения злокачественного процесса при обнаружении периферических образований в легких [37].

Одним из ключевых ограничений ПЭТ является сложность точного определения локализации выявленных патологических изменений, а также невозможность оценки взаимного расположения опухоли с окружающими органами и тканями [38, 39]. Это связано с относительно низким пространственным разрешением ПЭТ по сравнению с КТ [40].

По данным зарубежных авторов, ПЭТ/КТ полезна для оценки различных аспектов инфекции, в том числе и туберкулеза. 18F-ФДГ-ПЭТ/КТ помогает в диагностике туберкулеза и может помочь подтвердить диагноз туберкулеза на ранней стадии путем выявления места биопсии у пациентов с подозрением на туберкулез [41]. Таким образом, ПЭТ/КТ может быть использована для выбора оптимального места для взятия биопсии и повышения вероятности получения диагностически значимого материала [42].

Согласно данным исследований, при проведении фибробронхоскопии с браш-биопсией под рентгеновским контролем у 37 пациентов с периферическим раком легкого морфологический диагноз был подтвержден у 17 человек, что составляет 45,9 % [43]. Эти результаты подчеркивают, что фибробронхоскопия, хотя и является важным диагностическим методом, не всегда позволяет получить однозначный морфологический диагноз при периферическом раке легкого. Авторы в своей работе отмечают, что результативность фибробронхоскопии достигает 68,4 %, однако подчеркивают, что она напрямую зависит от локализации и размера опухоли, что подчеркивает важность правильного выбора метода диагностики в зависимости от индивидуальных характеристик новообразования [44]. Таким образом, выбор оптимального диагностического подхода должен основываться на тщательной оценке клинической ситуации и характеристик опухоли.

При исследовании пациентов с ПОЛ во время фибробронхоскопии неизмененная слизистая бронхов была обнаружена только у 87 больных, что составляет 37,7 %. Это свидетельствует о том, что у большинства пациентов с периферическими образованиями легких имеются сопутствующие изменения слизистой бронхов. У 107 пациентов, что соответствует 46,3 %, были выявлены признаки различных форм хронического бронхита, а у 25 пациентов (10,8 %) обнаружены атрофические изменения бронхов. В другом исследовании, проведенном у 71 пациента, у всех наблюдался диффузный двусторонний атрофический бронхит, что указывает на высокую распространенность сопутствующей бронхолегочной патологии у пациентов с периферическими образованиями легких [45]. Наличие сопутствующей бронхолегочной патологии может затруднять диагностику и влиять на результаты биопсии.

Чрезбронхиальная биопсия легкого (ЧББЛ) — важный и широко используемый метод диагностики заболеваний легких, позволяющий получить образцы легочной ткани для гистологического исследования. Впервые этот метод был использован H. A. Andersen и коллегами в 1965 году, и с тех пор он претерпел значительные усовершенствования. В последующем исследовании, охватившем 939 пациентов, применив гибкие эндоскопы, достигли информативности до 82 %. Это свидетельствует о высокой диагностической ценности ЧББЛ при различных заболеваниях легких. Однако ЧББЛ противопоказана при некорригируемой коагулопатии, аритмии, ишемии миокарда, тяжелом бронхоспазме и тромбоцитопении (менее 50×10^9/л). Необходимо строго соблюдать противопоказания к ЧББЛ для предотвращения серьезных осложнений. Для минимизации риска пневмоторакса, который является одним из наиболее распространенных осложнений, большинство специалистов рекомендуют проводить ЧББЛ под рентгеноскопическим контролем. Исследование P. G. Simpson и коллег показало, что такой контроль снижает частоту пневмоторакса с 2,9 до 1,8 %, однако не влияет на информативность процедуры при диагностике патологических образований в легких [46].

В качестве перспективного метода диагностики рассматривается бронхоскопия с использованием радиальной эндобронхиальной ультрасонографии (рЭБУС-навигация). Этот метод позволяет точно определить локализацию патологического очага, даже если он не визуализируется при обычной бронхоскопии, и выполнить прицельную биопсию, что повышает вероятность получения диагностически значимого материала. Исследования показывают, что применение рЭБУС-навигации значительно повышает диагностическую ценность бронхобиопсий при туберкулезе, демонстрируя результаты в 77,6–80,8 % по сравнению с 35,6–58,5 % при традиционной биопсии. Это свидетельствует о том, что рЭБУС-навигация может значительно улучшить диагностику туберкулеза легких. Доказано, что применение рЭБУС-навигации при бронхоскопической биопсии у пациентов с туберкулезными поражениями легких статистически значимо улучшает этиологическую диагностику. Эффективность подтверждения диагноза туберкулеза и микобактериоза на основе материала бронхобиопсии составила 67,1 и 61,9 % соответственно. рЭБУС-навигация увеличивает общую диагностическую эффективность до 81,9 %, в то время как классическая бронхобиопсия обеспечивает 50,7 % [47].

Использование эндобронхиального ультразвукового исследования (ЭБУС) позволило визуализировать и локализовать патологическое образование, после чего провести щипцовую и браш-биопсию у 100 из 114 пациентов. Это свидетельствует о высокой эффективности ЭБУС в визуализации периферических образований легких. У 14 пациентов выявить опухолевый очаг с помощью ультразвукового исследования не удалось, что свидетельствует об ограничениях метода в некоторых клинических ситуациях, например при очень маленьких или глубоко расположенных образованиях. Забор материала для цитологического исследования (аспирация и браш-биопсия) был выполнен у 100 пациентов. Щипцовая биопсия проведена у 63 из 100 больных. Гистологическая верификация диагноза была получена у 46 из 63 пациентов. В целом морфологическое подтверждение диагноза достигнуто у 88 (88 %) из 100 пациентов, что демонстрирует высокую эффективность ЭБУС в диагностике периферических образований легких. Таким образом, ЭБУС является ценным инструментом для диагностики ПОЛ [48].

Ключевым препятствием для бронхологической верификации является необходимость выполнения биопсий в условиях отсутствия прямой визуализации, что обусловлено экстрапросветной локализацией периферического образования легкого (ПОЛ) [49]. В связи с этим проведение биопсии «вслепую» может приво-

дить к получению недиагностического материала. Как следствие, прецизионные трансбронхиальные биопсии требуют применения адъювантных навигационных методик, направленных на определение пространственного соотношения между бронхиальным деревом и целевым ПОЛ. Использование таких навигационных методик позволяет повысить точность биопсии и увеличить вероятность получения диагностически значимого материала, что в конечном итоге улучшает результаты диагностики и лечения пациентов [50].

Трансторакальная биопсия

В отечественной и зарубежной литературе подробно описаны различные методики выполнения трансторакальной биопсии легкого, каждая из которых имеет свои особенности и преимущества, что позволяет выбрать оптимальный подход в зависимости от конкретной клинической ситуации. К этим методикам относятся проведение процедуры под контролем рентгена, ультразвука (УЗИ) и компьютерной томографии (КТ). Согласно данным исследований, информативность трансторакальной аспирационной биопсии под рентгенологическим контролем составляет 86 %, тогда как при использовании КТ-контроля этот показатель возрастает до 94,5 % [51]. Этот факт свидетельствует о более высокой точности КТ-контроля при проведении данной процедуры, поскольку КТ позволяет получить более детальное изображение легочной ткани и точно направить иглу к целевому образованию. Однако процедура может сопровождаться осложнениями, которые наблюдаются в 11 % случаев, причем наиболее частым из них является пневмоторакс, что требует тщательного мониторинга состояния пациента после проведения биопсии [52]. Пневмоторакс может привести к дыхательной недостаточности и потребовать немедленной медицинской помощи.

Авторы в своих исследованиях отмечают, что общая результативность трансторакальных биопсий достигает 90 %, что подтверждает ее высокую диагностическую ценность, при этом эффективность метода составляет 86 % при рентгенологическом контроле и 95 % при КТ-контроле, что вновь указывает на преимущество КТ-контроля. Преимущество КТ-контроля заключается в возможности визуализации небольших образований и более точном наведении иглы. При использовании ультразвукового контроля информативность биопсии достигает 97,8 % у пациентов с субплевральным расположением патологического очага, что делает УЗИ методом выбора в данной клинической ситуации [53]. УЗИ особенно эффективно для визуализации образований, расположенных близко к плевре и имеющих жидкостное содержимое.

Осложнения при трансторакальной пункционной биопсии встречаются достаточно часто и требуют внимательного отношения к выбору метода и технике проведения процедуры, а также тщательной подготовки пациента. Например, в одном из исследований пневмоторакс был зафиксирован у 16 % из 57 пациентов, причем 6 % из них потребовалось активное дренирование, что подчеркивает потенциальную серьезность данного осложнения. В другом исследовании, где применялся ультразвуковой контроль, окончательный диагноз был установлен у 95 % пациентов (147 из 155). Пневмоторакс наблюдался у 1,3 % пациентов (2 случая), причем одному из них потребовалось дренирование грудной клетки. Другие осложнения включали легочное кровотечение (2,6 %), послеоперационную боль, требующую медикаментозного лечения (1,3 %), вазовагальные реакции (1,3 %) и кровохарканье (0,6 %) [28], что свидетельствует о спектре возможных, хотя и менее частых осложнений [54].

Другие авторы также сообщают о высокой эффективности трансторакальной биопсии под КТ-контролем, что подтверждает ее роль в диагностике заболеваний легких. В исследовании с участием 55 пациентов с небольшими очагами (размером от 0,5 до 3,0 см) у 47 была диагностирована аденокарцинома легкого, а у 8 — доброкачественные изменения. Осложнения возникли у 47,3 % пациентов, включая частичный пневмоторакс (26 случаев) и кровохарканье (11 случаев), что указывает на более высокую частоту осложнений в данной группе пациентов [55]. Это может быть связано с небольшим размером очагов и большей сложностью выполнения биопсии.

При выполнении трансторакальной биопсии под ультразвуковым контролем чувствительность метода к злокачественным новообразованиям составила 85,5 % (65 случаев из 96). Пневмоторакс был зафиксирован у 4 % пациентов. В другом исследовании правильный диагноз был установлен в 96 % случаев (48 из 50), при этом пневмоторакс развился у 4 % пациентов, а кровохарканье — у 6 %. Благодаря биопсии удалось избежать хирургического вмешательства или торакоскопии у 64 % пациентов, что подчеркивает важность биопсии в определении тактики лечения и избежании ненужных операций. Биопсия позволяет получить морфологическое подтверждение диагноза и определить стадию заболевания, что необходимо для выбора оптимальной стратегии лечения.

Таким образом, трансторакальная биопсия легкого является высокоинформативным методом диагностики периферических образований легких, однако сопровождается риском осложнений, среди которых наиболее частым является пневмоторакс (в среднем 15,7 % случаев из 102 процедур) [56]. Частота пневмоторакса может варьироваться в зависимости от используемой методики, опыта врача и характеристик пациента. Выбор метода контроля (рентген, УЗИ или КТ) влияет как на эффективность процедуры, так и на частоту осложнений, что требует индивидуального подхода к каждому пациенту и учета особенностей его клинической ситуации. Перед проведением биопсии необходимо тщательно оценить риски и преимущества процедуры и обсудить их с пациентом.

Видеоторакоскопическая хирургия

В последнее десятилетие видеоторакоскопическая хирургия (ВТС) получила широкое распространение как завершающий этап диагностики при отсутствии морфологического подтверждения диагноза, а также

в качестве лечебной процедуры. Показанием к диагностической ВТС считаются неверифицированные периферические образования легких размером менее 3 см, расположенные в плащевой зоне. Такие случаи требуют проведения диагностической операции с использованием торакоскопического доступа по стандартной методике [57].

В зарубежных источниках для обозначения видеоторакоскопических операций применяется термин “video assisted thoracic surgery” (VATS) или его синонимы, подразумевающие полную эндоскопическую торакальную хирургию. Долгое время наблюдалась терминологическая неопределенность между чисто видеоторакоскопическими подходами и операциями, в которых эндоскопическая аппаратура использовалась как вспомогательное средство при торакотомии. Однако на 17-м съезде торакальных хирургов было принято решение, определяющее операцию как видеоторакоскопическую (VATS), если она выполняется через разрез любой длины без применения ранорасширителя [58].

ВТС с биопсией демонстрирует высокую эффективность в дифференциальной диагностике округлых одиночных новообразований, локализованных в кортикальном, субкортикальном отделах легкого или вблизи междолевой щели. По данным различных исследований, точность диагностики составляет 95,5–100 %.

Сравнительный анализ минимально инвазивных и традиционных оперативных вмешательств показал, что применение торакоскопического метода позволяет сократить сроки пребывания в стационаре в 1,8 раза, продолжительность лечения в реанимации — в 2 раза, частоту проведения искусственной вентиляции легких (ИВЛ) после операции — в 3,5 раза, а сроки использования наркотических анальгетиков — в 2,3 раза [59].

Исследования зарубежных авторов, сравнивающие открытую биопсию легкого и видеоассистированную торакоскопическую биопсию (ВАТС), выявили сопоставимую диагностическую точность в обеих группах (96 % против 92 %). Однако среднее время пребывания в стационаре в группе ВАТС было значительно меньше — 1,4 (0,7) дня по сравнению с 3,1 (1,8) дня при открытой биопсии. Кроме того, в группе ВАТС не было зафиксировано послеоперационных осложнений, тогда как в группе открытой биопсии осложнения возникли у трех пациентов [60].

Другие исследования подтверждают, что продолжительность госпитализации при торакоскопической биопсии в среднем составляет 3 дня, что достоверно меньше, чем при открытой биопсии (5 дней) ($p < 0{,}001$) [40]. В другом исследовании 87 (84,4 %) пациентов, перенесшие ВАТС-биопсию, имели более короткий срок пребывания в стационаре по сравнению с пациентами, которым выполнялась операция через торакотомный доступ ($p = 0{,}001$) [61].

Несмотря на это, исследование ряда авторов выявило осложнения у 71 из 115 пациентов, прошедших диагностическую торакоскопию. Преимущественно это были подкожная эмфизема (49,3 %), гипертермия без признаков инфекции (15,5 %) и нагноение раны (12,7 %), однако у всех пациентов заживление произошло первично. В то же время работа других авторов продемонстрировала 100 % информативность видеоторакоскопической биопсии у 142 пациентов с периферическими образованиями, как доброкачественными (38 %), так и злокачественными. По данным зарубежных авторов, были проанализированы результаты диагностических торакоскопических атипичных резекций у 81 пациента с небольшими периферическими образованиями легких, и во всех случаях удалось верифицировать характер патологии.

Несмотря на доказанную эффективность и широкое распространение ВТС, консенсуса относительно ее применения при данной патологии не достигнуто. Например, авторы высказывают сомнения в целесообразности диагностической торакоскопии при периферических новообразованиях. Ряд исследователей, включая А. А. Бейсебаева и соавторов и А. Х. Трахтенберга, рекомендуют ограничивать применение ВТС только случаями субплевральной локализации образований.

Абсолютными противопоказаниями к ВТС являются некорригируемая коагулопатия, острое нарушение мозгового кровообращения, инфаркт в острой и подострой стадии, а также недостаточность кровообращения III степени. При этом отмечается низкая частота интраоперационных осложнений (0,7 %) и их отсутствие в послеоперационном периоде [62].

Зарубежные авторы подчеркивают, что для успешного и безопасного проведения ВТС необходимо обеспечить оптимальное операционное поле и выбрать правильный хирургический подход.

Несмотря на преимущества минимально инвазивных методов, стандартный торакотомный доступ остается актуальным и имеет свои показания. Например, при лечении пациентов с периферическими образованиями легких диаметром более 3 см или локализованными в промежуточной и прикорневой зонах, удаленных от висцеральной плевры, целесообразно использовать традиционный торакотомный доступ.

В качестве альтернативы миниторакотомия (5–7 см) со специальными расширителями раны и удлиненными инструментами позволяет снизить травматичность, сократить продолжительность операции и улучшить функциональные и косметические результаты при операциях на периферических образованиях легких по сравнению с обычной торакотомией [63].

ЗАКЛЮЧЕНИЕ

Диагностика периферических образований в легких требует комплексного подхода, сочетающего неинвазивные и инвазивные методы. Компьютерная томография (КТ) остается наиболее информативным методом (94,3 %) для дифференциации злокачественных и доброкачественных процессов, включая туберкулому, благодаря выявлению характерных морфологических признаков. Позитронно-эмиссионная томография (ПЭТ/КТ) демонстрирует высокую чувствительность (93–97 %) и специфичность (77–78 %) при размерах узлов более 10 мм, но ограничена в точной локализации патологий. Инвазивные методы, такие как фибробронхоскопия и трансторакальная биопсия, обеспечивают

высокую диагностическую точность (до 97,8 %), однако сопряжены с риском осложнений, включая пневмоторакс (15,7 %). Видеоторакоскопическая хирургия (ВТС) является минимально инвазивным методом с высокой точностью (95,5–100 %) для образований менее 3 см, сокращая сроки госпитализации и частоту осложнений. Однако при крупных или труднодоступных образованиях предпочтение отдается торакотомному доступу. Таким образом, оптимальная диагностика требует индивидуального подхода с учетом преимуществ и ограничений каждого метода. Несмотря на значительные достижения в диагностике, проблема дифференциальной диагностики периферических образований легких остается открытой, что подчеркивает необходимость дальнейшего совершенствования методов и оптимизации существующих подходов.

СПИСОК ЛИТЕРАТУРЫ

1 Гомболевский В.А., Чернина В.Ю., Блохин И.А., Николаев А.Е., Барчук А.А., Морозов С.П. Основные достижения низкодозной компьютерной томографии в скрининге рака легкого. Туберкулез и болезни легких. 2021;99(1):61–70. DOI: 10.21292/2075-1230-2021-99-1-61-70

2 Пушкарев Е.А., Важенин А.В., Кулаев К.И., Зуйков К.С., Юсупов И.М., Попова И.А. Способ диагностики периферических новообразований легких с эндосонографическим контролем положения эндоскопического инструмента в патологическом очаге: патент, Российская Федерация, 2719666 C1 от 17.06.2019.

3 Пилькевич Д.Н., Чекасина М.А., Ануфриева С.С. Опыт применения видеоторакоскопических атипичных резекций легкого при очаговых образованиях. РМЖ. 2023;1:18–21.

4 Пушкарев Е.А., Важенин А.В., Кулаев К.И., Юсупов И.М., Зуйков К.С., Попова И.А. Эффективность модифицированной методики биопсии при эндобронхиальном ультразвуковом исследовании (EBUS) в диагностике периферических новообразований легких: результаты клинического исследования. Уральский медицинский журнал. 2022;21(6):19–25. DOI: 10.52420/2071-5943-2022-21-6-19-25

5 Самородов Н.А., Сабанчиева Ж.Х., Васильев И.В. Применение видеоассистированных торакоскопических резекций легкого для дифференциальной диагностики заболеваний легких. Туберкулез и болезни легких. 2021;99(2):16–20. DOI: 10.21292/2075-1230-2021-99-2-16-20

6 Тюлькова Т.Е., Луговкина Т.К., Кутузова Д.М., Хабибуллина Н.Ф. Диагностика туберкулеза легких при недоказанном бактериовыделении (обзор литературы). РМЖ. Медицинское обозрение. 2022;6(7):387–92. DOI: 10.32364/2587-6821-2022-6-7-387-392

7 Тюрин И.Е., Авдеев С.Н., Гаврилов П.В., Есаков Ю.С., Зяблова Е.И., Ильина Н.А. и др. Словарь терминов в торакальной визуализации. Вестник рентгенологии и радиологии. 2023;104(5):292–332. DOI: 10.20862/0042-4676-2023-104-5-292-332

8 Черниченко Н.В., Лагкуева И.Д., Сусарев И.О., Джигкаева М.М., Чхиквадзе В.Д. КТ-навигация как залог успеха бронхобиопсии при периферических образованиях в легких. Вестник рентгенологии и радиологии. 2024;105(1):29–36. DOI: 10.20862/0042-4676-2024-105-1-29-36

9 Чесалина Я.О., Карпина Н.Л., Березовский Ю.С., Шишова С.В., Совокозов И.В. Сравнительная эффективность виртуальной бронхоскопии и эндобронхиальной ультрасонографии в малоинвазивной диагностике периферических образований легких: первый опыт. Пульмонология. 2021;31(6):718–28. DOI: 10.18093/0869-0189-2021-31-6-718-728

10 Шабалина И.Ю., Зайцева А.С., Красникова Е.В., Семенова Л.А., Сивокозов И.В., Карпина Н.Л. и др. Оценка радиального эндосонографического изображения периферических образований легких для выбора бронхобиопсий в дифференциальной диагностике туберкулеза, микобактериоза и злокачественных процессов. Врач. 2023;5:5–12. DOI: 10.29296/25877305-2023-05-01

11 Клинические рекомендации. Злокачественное новообразование бронхов и легкого. Москва; 2021.

12 Есаков Ю.С., Шрайнер И.В., Кирпичникова Е.И., Куликова Е.А., Ефтеев Л.А., Туквадзе Е.В. и др. Клиническая эффективность трансторакальной биопсии периферических новообразований легких под контролем МСКТ. Хирургия. Журнал им. Н.И. Пирогова. 2022;5:34–42. DOI: 10.17116/hirurgia202205134

13 Киреев А.А. Современные цитоморфологические классификации доброкачественных и опухолевых поражений легких. Лабораторная служба. 2023;12(1):14–20. DOI: 10.17116/labs20231201114

14 Archer J.M., Mendoza D.P., Hung Y.P., Lanuti M., Digumarthy S.R. Surgical resection of benign nodules in lung cancer screening: incidence and features. JTO Clin Res Rep. 2023;4(12):100605. DOI: 10.1016/j.jtocrr.2023.100605

15 Ho A.T.N., Gorthi R., Lee R., Chawla M., Patolia S. Solitary lung nodule: CT-guided transthoracic biopsy vs transbronchial biopsy with endobronchial ultrasound and flexible bronchoscope, a meta-analysis of randomized controlled trials. Lung. 2023;201(1):85–93. DOI: 10.1007/s00408-023-00596-9

16 Ho E., Cho R.J., Keenan J.C., Murgu S. The feasibility of using the "artery sign" for pre-procedural planning in navigational bronchoscopy for parenchymal pulmonary lesion sampling. Diagnostics. 2022;12(12):3059. DOI: 10.3390/diagnostics12123059

17 Jiang J., Lv Z.M., Lv F.J., Fu B.J., Liang Z.R., Chu Z.G. Clinical and computed tomography characteristics of solitary pulmonary nodules caused by fungi: a comparative study. Infect Drug Resist. 2022;15:6019–28. DOI: 10.2147/IDR.S382289

18 Kho S.S., Nyanti L.E., Chai C.S., Chan S.K., Tie S.T. Feasibility of manual bronchial branch reading technique in navigating conventional rEBUS bronchoscopy in the evaluation of peripheral pulmonary lesion. Clin Respir J. 2021;15(6):595–603. DOI: 10.1111/crj.13297

19 Kirino Y., Tsuji T., Ohno S., Yoshimi R., Takeda Y., Misumi M., et al. [A solitary lung lesion in Wegener's granulomatosis, which was difficult to differentiate from lung neoplasm]. Ryumachi. 2003;43(1):39–43. Japanese. PMID: 12692988

20 de Koning H.J., van der Aalst C.M., de Jong P.A., Scholten E.T., Nackaerts K., Heuvelmans M.A., et al. Reduced lung-cancer mortality with volume CT screening in a randomized trial. N Engl J Med. 2020;382(6):503–13. DOI: 10.1056/NEJMoa1911793

21 Korevaar D.A., Colella S., Fally M., Camuset J., Colby T.V., Hagmeyer L., et al. European Respiratory Society guidelines on transbronchial lung cryobiopsy in the diagnosis of interstitial lung diseases. Eur Respir J. 2022;60(5):2200425. DOI: 10.1183/13993003.00425-2022

22 Kurimoto N., Morita K. Bronchial branch tracing. Springer Nature; 2020. 173 p.

23 Lachkar S., Perrot L., Gervereau D., De Marchi M., Morisse Pradier H., Dantoing E., et al. Radial-EBUS and virtual bronchoscopy planner for peripheral lung cancer diagnosis: How it became the first-line endoscopic procedure. Thorac Cancer. 2022;13(20):2854–60. DOI: 10.1111/1759-7714.14629

24 Ren Q., Zhou Y., Yan M., Zheng C., Zhou G., Xia X. Imaging-guided percutaneous transthoracic needle biopsy of nodules in the lung base: fluoroscopy CT versus cone-beam CT. Clin Radiol. 2022;77(5):e394–9. DOI: 10.1016/j.crad.2022.02.005

25 Sainz Zuñiga P.V., Vakil E., Molina S., Bassett R.L. Jr, Ost D.E. Sensitivity of radial endobronchial ultrasound-guided bronchoscopy for lung cancer in patients with peripheral pulmonary lesions: an updated meta-analysis. Chest. 2020;157(4):994–1011. DOI: 10.1016/j.chest.2019.10.042

26 Sano A. Virtual bronchoscopy using Horos. Lung India. 2020;37(5):457–8. DOI: 10.4103/lungindia.lungindia_110_20

27 Takata S., Miyake K., Kumanogoh A. The superiority of manual over automated methods in identifying bronchial trees on identical CT images. Sci Rep. 2022;12(1):5416. DOI: 10.1038/s41598-022-09401-8

28 Taketa T., Nakamura T. Pulmonary sarcoidosis presenting as a solitary nodule mimicking lung cancer. Clin Case Rep. 2021;9(6):e04208. DOI: 10.1002/ccr3.4208

29 Udagawa H., Kirita K., Naito T., Nomura S., Ishibashi M., Matsuzawa R., et al. Feasibility and utility of transbronchial cryobiopsy in precision medicine for lung cancer: Prospective single-arm study. Cancer Sci. 2020;111(7):2488–98. DOI: 10.1111/cas.14489

30 Velez-Perez A., Abuharb B., Bammert C.E. Detection of non-haematolymphoid malignancies in bronchoalveolar lavages — A cancer centre's 10-year experience. Cytopathology. 2022;33(4):449–53.

31 Zheng X., Xie F., Li Y., Chen J., Jiang Y., Sun J. Ultrathin bronchoscope combined with virtual bronchoscopic navigation and endobronchial ultrasound for the diagnosis of peripheral pulmonary lesions with or without fluoroscopy: A randomized trial. Thorac Cancer. 2021;12(12):1864–72. DOI: 10.1111/1759-7714.13995

32 Zheng X., Zhong C., Xie F., Li S., Wang G., Zhang L., et al. Virtual bronchoscopic navigation and endobronchial ultrasound with a guide sheath without fluoroscopy for diagnosing peripheral pulmonary

lesions with a bronchus leading to or adjacent to the lesion: A randomized non-inferiority trial. Respirology. 2023;28(4):389–98. DOI: 10.1111/resp.14405

33 Zhong C.H., Su Z.Q., Luo W.Z., Rao W.-Y., Feng J.-X., Tang Ch.-L., et al. Hierarchical clock-scale hand-drawn mapping as a simple method for bronchoscopic navigation in peripheral pulmonary nodule. Respiratory Research. 2022;23(1):245. DOI: 10.1186/s12931-022-02160-0

34 Zhou Y., Yang W., Ao M., Höti N., Gabrielson E., Chan D.W., et al. Proteomic analysis of the air-way fluid in lung cancer. Detection of periostin in bronchoalveolar lavage (BAL). Front Oncol. 2020;10:1072. DOI: 10.3389/fonc.2020.01072

35 Zhu H., Liu H., Wen J., Yuan T., Ren G., Jiang Y., et al. Overexpression of human aspartyl (asparaginyl) β-hydroxylase in NSCLC: its diagnostic value by means of exosomes of bronchoalveolar lavage. Appl Immunohistochem Mol Morphol. 2021;29(10):720–7. DOI: 10.1097/PAI.0000000000000963

36 Zou X., Zhu Y., Hu Q., Qi Q., Hua H., Fei F., et al. Diagnostic value of ultrasound-guided transbronchial lung biopsy in peripheral tuberculous pulmonary lesions. Diagn Cytopathol. 2022;50(12):572-578. DOI: 10.1002/dc.25041.

37 Zou X., Cui N., Ma Q., Lin Z., Zhang J., Li X. Conventional versus cone-beam computed tomography in lung biopsy: diagnostic performance, risks, and the advantages of tract embolization with gelfoam particle suspension. Quant Imaging Med Surg. 2024;14(9):6479–92. DOI: 10.21037/qims-24-342

38 Tanahashi M. Thoracotomy approach to large tumors. Kyobu Geka. 2024;77(10):828–34. Japanese. PMID: 39617380

39 Abid A., Ahmad T., Shaikh K.A., Nasreen S., Sikander N., Mazcuri M. Video Assisted Thoracoscopy as a therapeutic modality in evacuating retained or clotted haemothoraces. J Pak Med Assoc. 2021;71(5):1428–31. DOI: 10.47391/JPMA.288

40 Круглова И.А., Паранина Т.В., Зиновьев С.В., Уткин О.В., Денисенко А.Н. Срочная интраоперационная цитологическая диагностика объемных (шаровидных) образований легкого. Пульмонология. 2023;33(3):357–65. DOI: 10.18093/0869-0189-2023-33-3-357-365

41 Афонин Г.В., Глухарева А.Е., Смоленов Е.И., Колобаев И.В., Бекетов Е.Е., Петров Л.О. и др. Применение ПЭТ/КТ с 18F-ФДГ в дифференциальной диагностике одиночных образований легких. Исследования и практика в медицине. 2022;9(3):80–90. DOI: 10.17709/2410-1893-2022-9-3-6

42 Гаврилов, П.В., Суворова, С.С., Смольникова, У.А., Ушков, А.Д. Гамартома легкого: моноцентровый аналитический обзор 142 случаев. Вестник рентгенологии и радиологии. 2024;105(1):13–9. DOI: 10.20862/0042-4676-2024-105-1-13-19

43 Багиров М.А., Лепеха Л.Н., Садовникова С.С., Ерохина М.В., Каприна Н.Л., Красникова Е.В. Показания к хирургическому лечению туберкулем легких в современных условиях. Туберкулез и социально-значимые заболевания. 2018;2:43–8.

44 Васильева И.А., Баласанянц Г.С., Борисов С.Е., Бурмистрова И.А., Валиев Р.Ш., Ваниев Э.В. и др. Туберкулез у взрослых: Клинические рекомендации. М., 2021.

45 Diez-Ferrer M., Morales A., Tebé C., Cubero N., López-Lisbona R., Padrones S., et al. Ultrathin bronchoscopy with and without virtual bronchoscopic navigation: influence of segmentation on diagnostic yield. Respiration. 2019;97(3):252–8. DOI: 10.1159/000493270

46 Goel M.K., Kumar A., Maitra G., Singh B., Ahlawat S., Jain P., et al. Safety and diagnostic yield of transbronchial lung cryobiopsy by flexible bronchoscopy using laryngeal mask airway in diffuse and localized peripheral lung diseases: A single-center retrospective analysis of 326 cases. Lung India. 2021;38(2):109–16. DOI: 10.4103/lungindia.lungindia_220_20

47 Gorospe L., Ajuria-Illarramendi O., de la Puente-Bujidos C., Muñoz-Molina G.M., Cabañero-Sánchez A., Moreno-Mata N., et al. PET/CT findings of granulomatosis with polyangiitis presenting as a solitary pulmonary nodule and mimicking lung cancer. J Clin Rheumatol. 2020;26(5):e122–3. DOI: 10.1097/RHU.0000000000000994

48 Gutiérrez J., Yumay P., Schiappacasse G., Fernándeza P.F., Truebab A.A., Santosa J.S., et al. Nódulo pulmonar solitario como presentación inhabitual de infección por Mycobacterium abscessus. Reporte de un caso clínico. Revista médica de Chile. 2023;151(12):1636–9.

49 Herth F.J., Mayer M., Thiboutot J., Kapp C.M., Sun J., Zhang X., et al. Safety and performance of transbronchial cryobiopsy for parenchymal lung lesions. Chest. 2021;160(4):1512–9. DOI: 10.1016/j.chest.2021.04.063

50 Andolfi M., Potenza R., Capozzi R., Liparulo V., Puma F., Yasufuku K. The role of bronchoscopy in the diagnosis of early lung cancer: a review. J Thorac Dis. 2016;8(11):3329–37. DOI: 10.21037/jtd.2016.11.81

51 Ernst A., Eberhardt R., Krasnik M., Herth F.J. Efficacy of endobronchial ultrasound-guided transbronchial needle aspiration of hilar lymph nodes for diagnosing and staging cancer. J Thorac Oncol. 2009;4(8):947–50. DOI: 10.1097/JTO.0b013e3181add88d

52 Megyesfalvi Z., Tallosy B., Pipek O., Fillinger J., Lang C., Klikovits T., et al. The landscape of small cell lung cancer metastases: organ specificity and timing. Thorac Cancer. 2021;12(6):914–23. DOI: 10.1111/1759-7714.13854

53 Sanz-Santos J., Andreo F., Serra P., Monsó E., Ruiz-Manzano J. The role of endobronchial ultrasound in central early lung cancer. Thorac Cancer. 2012;3(2):139–44. DOI: 10.1111/j.1759-7714.2011.00102.x

54 Lee J., Song J.U. Diagnostic yield of radial probe endobronchial ultrasonography-guided transbronchial biopsy without fluoroscopy in peripheral pulmonary lesions: A systematic review and meta-analysis. Thorac Cancer. 2023;14(2):195–205. DOI: 10.1111/1759-7714.14733

55 Kuijvenhoven J.C., Leoncini F., Crombag L.C., Spijker R., Bonta P.I., Korevaar D.A., et al. Endobronchial ultrasound for the diagnosis of centrally located lung tumors: a systematic review and meta-analysis. Respiration. 2020;99(5):441–50. DOI: 10.1159/000500363

56 Albert R.H., Russell J.J. Evaluation of the solitary pulmonary nodule. Am Fam Physician. 2009;80(8):827–31. PMID: 19835344

57 Kattih Z., Bade B., Hatabu H., Brown K., Parambil J., Hata A., et al. Interstitial lung abnormality: narrative review of the approach to diagnosis and management. Chest. 2025;167(3):781–99. DOI: 10.1016/j.chest.2024.09.033

58 Moffatt S.D., Mitchell J.D., Whyte R.I. Role of video-assisted thoracoscopic surgery and classic thoracotomy in lung cancer management. Curr Opin Pulm Med. 2002;8(4):281–6. DOI: 10.1097/00063198-200207000-00007

59 Kokkonouzis I., Strimpakos A.S., Lampaditis I., Tsimpoukis S., Syrigos K.N. The role of endobronchial ultrasound in lung cancer diagnosis and staging: a comprehensive review. Clin Lung Cancer. 2012;13(6):408–15. DOI: 10.1016/j.cllc.2012.05.001

60 Rusch V.W., Asamura H., Watanabe H., Giroux D.J., Rami-Porta R., Goldstraw P., et al. The IASLC lung cancer staging project: a proposal for a new international lymph node map in the forthcoming seventh edition of the TNM classification for lung cancer. J Thorac Oncol. 2009;4(5):568–77. DOI: 10.1097/JTO.0b013e3181a0d82e

61 Gupta A., Youness H., Dhillon S.S., Harris K. The value of using radial endobronchial ultrasound to guide transbronchial lung cryobiopsy. J Thorac Dis. 2019;11(1):329–34. DOI: 10.21037/jtd.2018.10.116

62 Kops S.E.P., Heus P., Korevaar D.A., Damen J.A.A., Idema D.L., Verhoeven R.L.J., et al. Diagnostic yield and safety of navigation bronchoscopy: A systematic review and meta-analysis. Lung Cancer. 2023;180:107196. DOI: 10.1016/j.lungcan.2023.107196

63 Ahn J.H. An update on the role of bronchoscopy in the diagnosis of pulmonary disease. Yeungnam Univ J Med. 2020;37(4):253–61. DOI: 10.12701/yujm.2020.00584

REFERENCES

1 Gombolevskiy V.A., Chernina V.Yu., Blokhin I.A., Nikolaev A.E., Barchuk A.A., Morozov S.P. Main achievements of low-dose computed tomography in lung cancer screening. Tuberculosis and Lung Diseases. 2021;99(1):61–70 (In Russ.). DOI: 10.21292/2075-1230-2021-99-1-61-70

2 Pushkarev E.A., Vazhenin A.V., Kulaev K.I., Zujkov K.S., Yusupov I.M., Popova I.A. Diagnostic technique for peripheral lung growths with endosonographic control of endoscopic instrument position in pathological centre: Russian Federation patent 2719666 C1. 2019 June 17 (In Russ.).

3 Pilkevich D.N., Chekasina M.A., Anufrieva S.S. Atypical videothoracoscopic lung resection in focal tumors. RMJ. 2023;1:18–21 (In Russ.).

4 Pushkarev E.A., Vazhenin A.V., Kulaev K.I., Yusupov I.M., Zuikov K.S., Popova I.A. Effectiveness of a modified biopsy technique in endobronchial ultrasound (EBUS) in the diagnosis of peripheral lung neoplasms: results of a clinical study. Ural medical journal. 2022;21(6):19–25 (In Russ.). DOI: 10.52420/2071-5943-2022-21-6-19-25

5 Samorodov N.A., Sabanchieva Zh.Kh., Vasiliev I.V. Application of video-assisted thoracoscopic lung resections for differential diagnosis of lung diseases. Tuberculosis and Lung Diseases. 2021;99(2):16–20 (In Russ.). DOI: 10.21292/2075-1230-2021-99-2-16-20

6 Tyulkova T.E., Lugovkina T.K., Kutuzova D.M., Khabibullina N.F. Diagnosis of bacteriologically unconfirmed pulmonary tuberculosis (literature review). Russian Medical Inquiry. 2022;6(7):387–92 (In Russ.). DOI: 10.32364/2587-6821-2022-6-7-387-392

7 Tyurin I.E., Avdeev S.N., Gavrilov P.V., Esakov YU.S., Zyablova E.I., Ilina N.A., et al. Glossary of terms for thoracic imaging. Journal of Ra-

diology and Nuclear Medicine. 2023;104(5):292–332 (In Russ.). DOI: 10.20862/0042-4676-2023-104-5-292-332

8 Chernichenko N.V., Lagkueva I.D., Susarev I.O., Dzhigkaeva M.M., Chkhikvadze V.D. CT navigation is the key to successful bronchobiopsy for peripheral pulmonary nodules. Journal of Radiology and Nuclear Medicine. 2024;105(1):29–36 (In Russ.). DOI: 10.20862/0042-4676-2024-105-1-29-36

9 Chesalina Y.O., Karpina N.L., Berezovskij Y.S., Shishova S.V., Sivokozov I.V. First assessment of comparative efficacy of virtual bronchoscopy and radial endobronchial ultrasound for minimally invasive diagnosis of peripheral pulmonary lesions. Pul'monologiya. 2021;31(6):718–28 (In Russ.). DOI: 10.18093/0869-0189-2021-31-6-718-728

10 Shabalina I., Zaitseva A., Krasnikova E., Semenova L., Sivokozov I., Karpina N., et al. Evaluation of the radial endosonographic image of peripheral lung lesions for choosing the bronchobiopsies in the differential diagnosis of tuberculosis, mycobacteriosis and malignancy. Vrach (The Doctor). 2023;5:5–12 (In Russ.). DOI: 10.29296/25877305-2023-05-01

11 Clinical guidelines. Malignant neoplasm of the bronchi and lung. Moscow; 2021 (In Russ.).

12 Esakov Yu.S., Shrainer I.V., Kirpichnikova E.I., Kulikova E.A., Efteev L.A., Tukvadze Z.G., et al. Clinical efficiency of ct-guided transthoracic needle biopsy of peripheral lung lesions. Pirogov Russian Journal of Surgery = Khirurgiya. Zurnal im. N.I. Pirogova. 2022;5:34–42 (In Russ.). DOI: 10.17116/hirurgia202205134

13 Kireev A.A. Up-to-date cytomorphological classifications of benign and malignant lung lesions. Laboratory Service = Laboratornaya sluzhba. 2023;12(1):14–20 (In Russ.). DOI: 10.17116/labs20231201114

14 Archer J.M., Mendoza D.P., Hung Y.P., Lanuti M., Digumarthy S.R. Surgical resection of benign nodules in lung cancer screening: incidence and features. JTO Clin Res Rep. 2023;4(12):100605. DOI: 10.1016/j.jtocrr.2023.100605

15 Ho A.T.N., Gorthi R., Lee R., Chawla M., Patolia S. Solitary lung nodule: CT-guided transthoracic biopsy vs transbronchial biopsy with endobronchial ultrasound and flexible bronchoscope, a meta-analysis of randomized controlled trials. Lung. 2023;201(1):85–93 DOI: 10.1007/s00408-023-00596-9

16 Ho E., Cho R.J., Keenan J.C., Murgu S. The feasibility of using the "artery sign" for pre-procedural planning in navigational bronchoscopy for parenchymal pulmonary lesion sampling. Diagnostics. 2022;12(12):3059. DOI: 10.3390/diagnostics12123059

17 Jiang J., Lv Z.M., Lv F.J., Fu B.J., Liang Z.R., Chu Z.G. Clinical and computed tomography characteristics of solitary pulmonary nodules caused by fungi: a comparative study. Infect Drug Resist. 2022;15:6019–28. DOI: 10.2147/IDR.S382289

18 Kho S.S., Nyanti L.E., Chai C.S., Chan S.K., Tie S.T. Feasibility of manual bronchial branch reading technique in navigating conventional rEBUS bronchoscopy in the evaluation of peripheral pulmonary lesion. Clin Respir J. 2021;15(6):595–603. DOI: 10.1111/crj.13297

19 Kirino Y., Tsuji T., Ohno S., Yoshimi R., Takeda Y., Misumi M., et al. [A solitary lung lesion in Wegener's granulomatosis, which was difficult to differentiate from lung neoplasm]. Ryumachi. 2003;43(1):39–43. Japanese. PMID: 12692988

20 de Koning H.J., van der Aalst C.M., de Jong P.A., Scholten E.T., Nackaerts K., Heuvelmans M.A., et al. Reduced lung-cancer mortality with volume CT screening in a randomized trial. N Engl J Med. 2020;382(6):503–13. DOI: 10.1056/NEJMoa1911793

21 Korevaar D.A., Colella S., Fally M., Camuset J., Colby T.V., Hagmeyer L., et al. European Respiratory Society guidelines on transbronchial lung cryobiopsy in the diagnosis of interstitial lung diseases. Eur Respir J. 2022;60(5):2200425. DOI: 10.1183/13993003.00425-2022

22 Kurimoto N., Morita K. Bronchial branch tracing. Springer Nature; 2020. 173 p.

23 Lachkar S., Perrot L., Gervereau D., De Marchi M., Morisse Pradier H., Dantoing E., et al. Radial-EBUS and virtual bronchoscopy planner for peripheral lung cancer diagnosis: How it became the first-line endoscopic procedure. Thorac Cancer. 2022;13(20):2854–60. DOI: 10.1111/1759-7714.14629

24 Ren Q., Zhou Y., Yan M., Zheng C., Zhou G., Xia X. Imaging-guided percutaneous transthoracic needle biopsy of nodules in the lung base: fluoroscopy CT versus cone-beam CT. Clin Radiol. 2022;77(5):e394–9. DOI: 10.1016/j.crad.2022.02.005

25 Sainz Zuñiga P.V., Vakil E., Molina S., Bassett R.L. Jr, Ost D.E. Sensitivity of radial endobronchial ultrasound-guided bronchoscopy for lung cancer in patients with peripheral pulmonary lesions: an updated meta-analysis. Chest. 2020;157(4):994–1011. DOI: 10.1016/j.chest.2019.10.042

26 Sano A. Virtual bronchoscopy using Horos. Lung India. 2020;37(5):457–8. DOI: 10.4103/lungindia.lungindia_110_20

27 Takata S., Miyake K., Kumanogoh A. The superiority of manual over automated methods in identifying bronchial trees on identical CT images. Sci Rep. 2022;12(1):5416. DOI: 10.1038/s41598-022-09401-8

28 Taketa T., Nakamura T. Pulmonary sarcoidosis presenting as a solitary nodule mimicking lung cancer. Clin Case Rep. 2021;9(6):e04208. DOI: 10.1002/ccr3.4208

29 Udagawa H., Kirita K., Naito T., Nomura S., Ishibashi M., Matsuzawa R., et al. Feasibility and utility of transbronchial cryobiopsy in precision medicine for lung cancer: Prospective single-arm study. Cancer Sci. 2020;111(7):2488–98. DOI: 10.1111/cas.14489

30 Velez-Perez A., Abuharb B., Bammert C.E. Detection of non-haematolymphoid malignancies in bronchoalveolar lavages — A cancer centre's 10-year experience. Cytopathology. 2022;33(4):449–53.

31 Zheng X., Xie F., Li Y., Chen J., Jiang Y., Sun J. Ultrathin bronchoscope combined with virtual bronchoscopic navigation and endobronchial ultrasound for the diagnosis of peripheral pulmonary lesions with or without fluoroscopy: A randomized trial. Thorac Cancer. 2021;12(12):1864–72. DOI: 10.1111/1759-7714.13995

32 Zheng X., Zhong C., Xie F., Li S., Wang G., Zhang L., et al. Virtual bronchoscopic navigation and endobronchial ultrasound with a guide sheath without fluoroscopy for diagnosing peripheral pulmonary lesions with a bronchus leading to or adjacent to the lesion: A randomized non-inferiority trial. Respirology. 2023;28(4):389–98. DOI: 10.1111/resp.14405

33 Zhong C.H., Su Z.Q., Luo W.Z., Rao W.-Y., Feng J.-X., Tang Ch.-L., et al. Hierarchical clock-scale hand-drawn mapping as a simple method for bronchoscopic navigation in peripheral pulmonary nodule. Respiratory Research. 2022;23(1):245. DOI: 10.1186/s12931-022-02160-0

34 Zhou Y., Yang W., Ao M., Höti N., Gabrielson E., Chan D.W., et al. Proteomic analysis of the air-way fluid in lung cancer. Detection of periostin in bronchoalveolar lavage (BAL). Front Oncol. 2020;10:1072. DOI: 10.3389/fonc.2020.01072

35 Zhu H., Liu H., Wen J., Yuan T., Ren G., Jiang Y., et al. Overexpression of human aspartyl (asparaginyl) β-hydroxylase in NSCLC: its diagnostic value by means of exosomes of bronchoalveolar lavage. Appl Immunohistochem Mol Morphol. 2021;29(10):720–7. DOI: 10.1097/PAI.0000000000000963

36 Zou X., Zhu Y., Hu Q., Qi Q., Hua H., Fei F., et al. Diagnostic value of ultrasound-guided transbronchial lung biopsy in peripheral tuberculous pulmonary lesions. Diagn Cytopathol. 2022;50(12):572–8. DOI: 10.1002/dc.25041

37 Zou X., Cui N., Ma Q., Lin Z., Zhang J., Li X. Conventional versus cone-beam computed tomography in lung biopsy: diagnostic performance, risks, and the advantages of tract embolization with gelfoam particle suspension. Quant Imaging Med Surg. 2024;14(9):6479–92. DOI: 10.21037/qims-24-342

38 Tanahashi M. Thoracotomy approach to large tumors. Kyobu Geka. 2024;77(10):828–34. Japanese. PMID: 39617380

39 Abid A., Ahmad T., Shaikh K.A., Nasreen S., Sikander N., Mazcuri M. Video Assisted Thoracoscopy as a therapeutic modality in evacuating retained or clotted haemothoraces. J Pak Med Assoc. 2021;71(5):1428–31. DOI: 10.47391/JPMA.288

40 Kruglova I.A., Paranina T.V., Zinoviev S.V., Utkin O.V., Denisenko A.N. Urgent intraoperative cytological diagnosis of spherical lung mass lesions. Pul'monologiya. 2023;33(3):357–65 (In Russ.). DOI: 10.18093/0869-0189-2023-33-3-357-365

41 Afonin G.V., Glukhareva A.E., Smolenov E.I., Kolobaev I.V., Beketov E.E., Petrov L.O., et al. The application of PET/CT with 18F-FDG in the differential diagnosis of lung solitary lesions. Research and Practical Medicine Journal. 2022;9(3):80–90 (In Russ.). DOI: 10.17709/2410-1893-2022-9-3-6

42 Gavrilov P.V., Suvorova S.S., Smolnikova U.A., Ushkov A.D. Pulmonary hamartoma: a singlecenter analysis of 142 cases. Journal of Radiology and Nuclear Medicine. 2024;105(1):13–9 (In Russ.). DOI: 10.20862/0042-4676-2024-105-1-13-19

43 Bagirov M.A., Lepeha L.N., Sadovnikova S.S., Erokhina M.V., Karpina N.L., Krasnikova E.V. Nowaday indicacions to surgery for lung tuberculemas. Tuberculosis and socially significant diseases. 2018;2:43–8 (In Russ.).

44 Vasil'eva I.A., Balasanyants G.S., Borisov S.E., Burmistrova I.A., Valiev R.Sh., Vaniev E.V et al. Tuberculosis in adults. Clinical guidelines. Moscow; 2021 (In Russ.).

45 Diez-Ferrer M., Morales A., Tebé C., Cubero N., López-Lisbona R., Padrones S., et al. Ultrathin bronchoscopy with and without virtual bronchoscopic navigation: influence of segmentation on diagnostic yield. Respiration. 2019;97(3):252–58. DOI: 10.1159/000493270

46 Goel M.K., Kumar A., Maitra G., Singh B., Ahlawat S., Jain P., et al. Safety and diagnostic yield of transbronchial lung cryobiopsy by flexible bronchoscopy using laryngeal mask airway in diffuse and localized peripheral lung diseases: A single-center retrospective analysis of 326 cases. Lung India. 2021;38(2):109–16. DOI: 10.4103/lungindia.lungindia_220_20

47 Gorospe L., Ajuria-Illarramendi O., de la Puente-Bujidos C., Muñoz-Molina G.M., Cabañero-Sánchez A., Moreno-Mata N., et al. PET/CT findings of granulomatosis with polyangiitis presenting as a solitary pulmonary nodule and mimicking lung cancer. J Clin Rheumatol. 2020;26(5):e122–3. DOI: 10.1097/RHU.0000000000000994

48 Gutiérrez J., Yumay P., Schiappacasse G., Fernándeza P.F., Truebab A.A., Santosa J.S., et al. Nódulo pulmonar solitario como presentación inhabitual de infección por Mycobacterium abscessus. Reporte de un caso clínico. Revista médica de Chile. 2023;151(12):1636–9.

49 Herth F.J., Mayer M., Thiboutot J., Kapp C.M., Sun J., Zhang X., et al. Safety and performance of transbronchial cryobiopsy for parenchymal lung lesions. Chest. 2021;160(4):1512–9. DOI: 10.1016/j.chest.2021.04.063

50 Andolfi M., Potenza R., Capozzi R., Liparulo V., Puma F., Yasufuku K. The role of bronchoscopy in the diagnosis of early lung cancer: a review. J Thorac Dis. 2016;8(11):3329–37. DOI: 10.21037/jtd.2016.11.81

51 Ernst A., Eberhardt R., Krasnik M., Herth F.J. Efficacy of endobronchial ultrasound-guided transbronchial needle aspiration of hilar lymph nodes for diagnosing and staging cancer. J Thorac Oncol. 2009;4(8):947–50. DOI: 10.1097/JTO.0b013e3181add88d

52 Megyesfalvi Z., Tallosy B., Pipek O., Fillinger J., Lang C., Klikovits T., et al. The landscape of small cell lung cancer metastases: organ specificity and timing. Thorac Cancer. 2021;12(6):914–23. DOI: 10.1111/1759-7714.13854

53 Sanz-Santos J., Andreo F., Serra P., Monsó E., Ruiz-Manzano J. The role of endobronchial ultrasound in central early lung cancer. Thorac Cancer. 2012;3(2):139–44. DOI: 10.1111/j.1759-7714.2011.00102.x

54 Lee J., Song J.U. Diagnostic yield of radial probe endobronchial ultrasonography-guided transbronchial biopsy without fluoroscopy in peripheral pulmonary lesions: A systematic review and meta-analysis. Thorac Cancer. 2023;14(2):195–205. DOI: 10.1111/1759-7714.14733

55 Kuijvenhoven J.C., Leoncini F., Crombag L.C., Spijker R., Bonta P.I., Korevaar D.A., et al. Endobronchial ultrasound for the diagnosis of centrally located lung tumors: a systematic review and meta-analysis. Respiration. 2020;99(5):441–50. DOI: 10.1159/000500363

56 Albert R.H., Russell J.J. Evaluation of the solitary pulmonary nodule. Am Fam Physician. 2009;80(8):827–31. PMID: 19835344

57 Kattih Z., Bade B., Hatabu H., Brown K., Parambil J., Hata A., et al. Interstitial lung abnormality: narrative review of the approach to diagnosis and management. Chest. 2025;167(3):781–99. DOI: 10.1016/j.chest.2024.09.033

58 Moffatt S.D., Mitchell J.D., Whyte R.I. Role of video-assisted thoracoscopic surgery and classic thoracotomy in lung cancer management. Curr Opin Pulm Med. 2002;8(4):281–6. DOI: 10.1097/00063198-200207000-00007

59 Kokkonouzis I., Strimpakos A.S., Lampaditis I., Tsimpoukis S., Syrigos K.N. The role of endobronchial ultrasound in lung cancer diagnosis and staging: a comprehensive review. Clin Lung Cancer. 2012;13(6):408–15. DOI: 10.1016/j.cllc.2012.05.001

60 Rusch V.W., Asamura H., Watanabe H., Giroux D.J., Rami-Porta R., Goldstraw P., et al. The IASLC lung cancer staging project: a proposal for a new international lymph node map in the forthcoming seventh edition of the TNM classification for lung cancer. J Thorac Oncol. 2009;4(5):568–77. DOI: 10.1097/JTO.0b013e3181a0d82e

61 Gupta A., Youness H., Dhillon S.S., Harris K. The value of using radial endobronchial ultrasound to guide transbronchial lung cryobiopsy. J Thorac Dis. 2019;11(1):329–34. DOI: 10.21037/jtd.2018.10.116

62 Kops S.E.P., Heus P., Korevaar D.A., Damen J.A.A., Idema D.L., Verhoeven R.L.J., et al. Diagnostic yield and safety of navigation bronchoscopy: A systematic review and meta-analysis. Lung Cancer. 2023;180:107196. DOI: 10.1016/j.lungcan.2023.107196

63 Ahn J.H. An update on the role of bronchoscopy in the diagnosis of pulmonary disease. Yeungnam Univ J Med. 2020;37(4):253–61. DOI: 10.12701/yujm.2020.00584

© Исламов Р.Н., Шарипов Р.А., Багиров М.А., Тукфатуллин Р.К., Читорелидзе Г.В., Павлова Е.В., Ягафарова Р.К., 2025
© Islamov R.N., Sharipov R.A., Bagirov M.A., Tukfatullin R.K., Chitorelidze G.V., Pavlova E.V., Yagafarova R.K., 2025

https://doi.org/10.24060/2076-3093-2025-15-2-75-82

CC BY 4.0

Check for updates

Комбинированная таргетная терапия ингибиторами BRAF и MEK в сочетании с иммунотерапией (атезолизумаб + вемурафениб + кобиметиниб) при метастатической меланоме кожи (клинический случай)

В.Е. Аскаров[1,], А.В. Султанбаев[1], К.В. Меньшиков[1,2], В.С. Чалов[3], Н.И. Султанбаева[1], И.А. Меньшикова[2]*

[1] Республиканский клинический онкологический диспансер, Россия, Республика Башкортостан, Уфа
[2] Башкирский государственный медицинский университет, Россия, Республика Башкортостан, Уфа
[3] Центр ядерной медицины, Россия, Республика Башкортостан, Уфа

*** Контакты:** Аскаров Вадим Евгеньевич, e-mail: ufa.askarov@gmail.com

Аскаров Вадим Евгеньевич — *онкологическое отделение противоопухолевой лекарственной терапии, orcid.org/0000-0003-0988-7261*

Султанбаев Александр Валерьевич — *к.м.н., отдел противоопухолевой лекарственной терапии, orcid.org/0000-0003-0996-5995*

Меньшиков Константин Викторович — *к.м.н., доцент, кафедра онкологии и клинической морфологии, отдел химиотерапии, orcid.org/0000-0003-3734-2779*

Чалов Виталий Сергеевич — *отделение радиотерапии, orcid.org/0000-0001-8779-4074*

Султанбаева Надежда Ивановна — *отделение противоопухолевой лекарственной терапии № 1, orcid.org/0000-0001-5926-0446*

Меньшикова Ирина Асхатовна — *к.м.н., доцент, кафедра биологической химии, orcid.org/0000-0002-8665-8895*

Аннотация

Введение. Меланома кожи является высокоагрессивным злокачественным новообразованием с высоким риском метастазирования. Современные методы лечения включают хирургическое вмешательство, иммунотерапию и таргетную терапию, направленную на мутации в сигнальных путях MAPK/ERK, в частности *BRAF V600E*. Несмотря на эффективность двойных режимов (ингибиторы BRAF и MEK), быстро развивающаяся лекарственная устойчивость остается проблемой, что обусловило интерес к комбинированной иммуно-таргетной терапии. Цель: оценить эффективность и переносимость тройной комбинации Атезолизумаб + Вемурафениб + Кобиметиниб у пациента с метастатической меланомой кожи, *BRAF V600E*-положительной, после неудачи предшествующих линий терапии. **Материалы и методы.** Приведен детализированный клинический случай пациента с метастатической меланомой кожи, у которого после операции и первой линии терапии комбинацией Дабрафениб + Траметиниб была зафиксирована стабилизация заболевания в течение 27 месяцев. После последующего прогрессирования были применены вторая и третья линии терапии: Пембролизумаб, затем Пембролизумаб + Ленватиниб, однако они оказались недостаточно эффективными. Четвертая линия терапии: комбинация Атезолизумаб + Вемурафениб + Кобиметиниб — показала выраженный положительный эффект. **Результаты и обсуждение.** После шести месяцев терапии тройной комбинацией отмечено полное метаболическое регрессирование ранее выявленных очагов по данным ПЭТ-КТ, включая внутригрудные лимфатические узлы и метастатические очаги в легких. Терапия продолжена, переносимость удовлетворительная, нежелательные явления 3–4-й степени отсутствуют. **Заключение.** Клинический случай демонстрирует перспективность применения комбинированной схемы Атезолизумаб + Вемурафениб + Кобиметиниб у предлеченного пациента с метастатической меланомой, обладающей мутацией *BRAF V600E*. Данный подход может быть эффективным у пациентов с ранее развившейся резистентностью к BRAF/MEK-ингибиторам и ингибиторам контрольных точек иммунного ответа. Полученные данные подтверждают актуальность персонализированного подхода в лечении меланомы и необходимость дальнейших исследований в этой области.

Ключевые слова: меланома, атезолизумаб, вемурафениб, кобиметиниб, иммунотерапия, биомаркеры новообразований, Soxe транскрипционные факторы, таргетная терапия

Информированное согласие. Информированное согласие пациента на публикацию своих данных получено.
Информация о конфликте интересов. Конфликт интересов отсутствует.
Информация о спонсорстве. Данная работа не финансировалась.
Вклад авторов. Все авторы внесли эквивалентный вклад в подготовку публикации.

Для цитирования: Аскаров В.Е., Султанбаев А.В., Меньшиков К.В., Чалов В.С., Султанбаева Н.И., Меньшикова И.А. Комбинированная таргетная терапия ингибиторами BRAF и MEK в сочетании с иммунотерапией (атезолизумаб + вемурафениб + кобиметиниб) при метастической меланоме кожи (клинический случай). Креативная хирургия и онкология. 2025;15(2):75–82. https://doi.org/10.24060/2076-3093-2025-15-2-75-82

Поступила в редакцию: 19.11.2024
Поступила после рецензирования и доработки: 13.03.2025
Принята к публикации: 30.04.2025

Combination BRAF/MEK Inhibitor Targeted Therapy and Immunotherapy (atezolizumab + vemurafenib + cobimetinib) for Metastatic Cutaneous Melanoma: Clinical Case

Vadim E. Askarov[1,], Alexander V. Sultanbaev[1], Konstantin V. Menshikov[1,2], Vitaly S. Chalov[3], Nadezhda I. Sultanbaeva[1], Irina A. Menshikova[2]*

[1] Republican Clinical Oncological Dispensary, Ufa, Russian Federation
[2] Bashkir State Medical University, Ufa, Russian Federation
[3] Nuclear Medicine Centre, Ufa, Russian Federation

*** Correspondence to:** Vadim E. Askarov, e-mail: ufa.askarov@gmail.com

Vadim E. Askarov — *Oncology Unit of Antineoplastic Drug Therapy, orcid.org/0000-0003-0988-7261*

Alexander V. Sultanbaev — *Cand. Sci. (Med.), Anticancer Drug Therapy Unit, orcid.org/0000-0003-0996-5995*

Konstantin V. Menshikov — *Cand. Sci. (Med.), Assoc. Prof., Department of Oncology and Clinical Morphology, Chemotherapy Unit, orcid.org/0000-0003-3734-2779*

Vitaly S. Chalov — *Radiotherapy Unit, orcid.org/0000-0001-8779-4074*

Nadezhda I. Sultanbaeva — *Anticancer Drug Therapy Unit No.1, orcid.org/0000-0001-5926-0446*

Irina A. Menshikova — *Cand. Sci. (Med.), Assoc. Prof., Department of Biological Chemistry, orcid.org/0000-0002-8665-8895*

Abstract

Introduction. Cutaneous melanoma is a highly aggressive malignancy with a significant risk of metastasis. Current treatment strategies include surgical resection, immunotherapy, and targeted therapy directed at mutations in the MAPK/ERK pathway, particularly *BRAF V600E*. Despite the efficacy of dual BRAF/MEK inhibition, the rapid development of drug resistance remains a challenge, prompting interest in combination immunotherapy plus targeted therapy. **Aim.** This study aimed to evaluate the efficacy and tolerability of triple therapy, involving atezolizumab, vemurafenib, and cobimetinib in patients with *BRAF V600* mutation-driven metastatic melanoma following failure of prior lines of therapy. **Materials and methods.** We present a detailed case report of a patient with metastatic cutaneous melanoma who achieved disease stabilization for 27 months following surgery and first-line therapy with dabrafenib and trametinib. After subsequent progression, second- and third-line therapies with pembrolizumab followed by pembrolizumab and lenvatinib were administered; however, both therapies proved ineffective. Fourth-line therapy with atezolizumab, vemurafenib, and cobimetinib demonstrated a significant clinical response. **Results and discussion.** Following six months of triple therapy, positron emission tomography/computed tomography (PET/CT) confirmed complete metabolic regression of the previously identified lesions, including those in the intrathoracic lymph nodes and pulmonary metastases. The treatment was well tolerated, with no grade 3–4 adverse events. **Conclusion.** This clinical case highlights the potential of the atezolizumab, vemurafenib, and cobimetinib therapy in patients with pretreated *BRAF V600E*-mutated metastatic melanoma. This regimen may benefit patients with acquired resistance to BRAF/MEK inhibitors and immune checkpoint inhibitors. The findings underscore the importance of personalized treatment strategies and the need for further research in this area.

Keywords: melanoma, atezolizumab, vemurafenib, cobimetinib, immunotherapy, tumor biomarkers, SOX transcription factors, targeted therapy

Statement of informed consent. Written informed consent was obtained from the patient for publication of this case report and accompanying materials.
Conflict of interest. The authors declare no conflict of interest.
Sponsorship data. This work is not funded.
Author contributions. The authors contributed equally to this article.

For citation: Askarov V.E., Sultanbaev A.V., Menshikov K.V., Chalov V.S., Sultanbaeva N.I., Menshikova I.A. Combination BRAF/MEK inhibitor targeted therapy and immunotherapy (atezolizumab + vemurafenib + cobimetinib) for metastatic cutaneous melanoma: Clinical Case. Creative Surgery and Oncology. 2025;15(2):75–82. https://doi.org/10.24060/2076-3093-2025-15-2-75-82

Received: 19.11.2024
Revised: 13.03.2025
Accepted: 30.04.2025

ВВЕДЕНИЕ

Меланома кожи представляет собой злокачественное новообразование, возникающее из меланоцитов и характеризующееся агрессивным биологическим поведением и высоким потенциалом метастазирования [1]. Согласно данным GLOBOCAN, ежегодно регистрируется свыше 325 000 новых случаев меланомы, из которых более 57 000 заканчиваются летально [2]. В развитых странах заболеваемость продолжает расти, особенно среди лиц со светлой кожей, проживающих в регионах с высокой солнечной активностью [3]. Ультрафиолетовое (УФ) облучение считается основным экзогенным фактором канцерогенеза при меланоме. Под действием УФ-излучения в меланоцитах накапливаются *мутации*, нарушающие контроль клеточного цикла, пролиферации и апоптоза [4–6].

Особенно важны в патогенезе мутации в генах *BRAF, NRAS, KIT, NF1* и других сигнальных каскадах MAPK/ERK и PI3K/AKT [7, 8]. Мутации в гене *BRAF* встречаются приблизительно в 40–60 % случаев меланомы, причем наиболее распространенной является *BRAF V600E* — замена валина на глутаминовую кислоту в кодоне 600 [9]. Эта мутация ассоциирована с молодым возрастом, большим числом невусов, первичной локализацией на туловище и высокой УФ-экспозицией [10, 11]. Исследования показали, что пациенты с BRAF-мутацией демонстрируют особый биологический и клинический фенотип опухоли [12]. Мутации NRAS встречаются в 15–20 % случаев, особенно при узловых формах меланомы, ассоциированных с длительным солнечным воздействием и большей толщиной опухоли [13]. Меланомы без мутации в *BRAF* или *NRAS* называются double wild-type и часто характеризуются мутациями в NF1 и KIT [14, 15].

Диагностика меланомы включает клинико-дерматологическое обследование, дерматоскопию и иммуногистохимические исследования. Одним из наиболее чувствительных и специфичных маркеров является транскрипционный фактор SOX10, экспрессируемый практически во всех формах меланомы, включая десмопластические и веретенообразные подтипы. Его чувствительность достигает 100 %, а специфичность — 93 % [16]. С учетом молекулярных особенностей опухоли за последнее десятилетие произошло значительное расширение терапевтического арсенала за счет таргетной терапии и иммунотерапии [17]. Переломным моментом стало внедрение ингибиторов BRAF (вемурафениб, дабрафениб) и MEK (траметиниб, кобиметиниб, биниметиниб), которые при комбинированном применении существенно улучшили показатели выживаемости [18, 19]. Так, комбинация дабрафениб + траметиниб по сравнению с монотерапией продемонстрировала достоверное увеличение общей выживаемости (ОВ) и выживаемости без прогрессирования (ВБП), медиана ВБП достигала 11 месяцев, а 5-летняя ОВ — 34 % [20]. Похожими характеристиками обладает комбинация вемурафениб + кобиметиниб и энкорафениб + биниметиниб [21].

Однако на фоне таргетной терапии довольно быстро развивается лекарственная устойчивость — в среднем через 6–8 месяцев [22]. Среди предполагаемых механизмов устойчивости называют повторную активацию MAPK-пути, мутации в MEK1/2, PIK3CA и экспрессию альтернативных рецепторов роста [23, 24]. В связи с этим было предложено использовать комбинированную иммуно- и таргетную терапию. Исследование IMspire150 стало первым, где была продемонстрирована эффективность тройной комбинации атезолизумаб + вемурафениб + кобиметиниб: медиана ВБП достигла 15,1 месяца против 10,6 при двойной терапии, а профиль токсичности оказался приемлемым [25]. Результаты IMspire150 были подтверждены и другими исследованиями, включая SECOMBIT и DREAMseq, где оценивались различные стратегии последовательного и комбинированного применения иммуно- и таргетных агентов [26, 27]. Так, в DREAMseq было показано, что инициальная иммунотерапия (Ниволумаб + Ипилимумаб) с последующим переходом на таргетную терапию обеспечивает более длительную ОВ, чем наоборот [27].

Иммуноонкологические препараты (ингибиторы PD-1 и CTLA-4) продемонстрировали революционные результаты в лечении метастатической меланомы. Комбинация Ниволумаб + Ипилимумаб обеспечивает медиану ОВ свыше 60 месяцев, хотя сопровождается высокой токсичностью (3–4-я степень — у 55 % пациентов) [28, 29]. Пембролизумаб, другой ингибитор PD-1, в рамках исследования KEYNOTE-006 показал двухлетнюю выживаемость около 55 %, особенно у пациентов с высокой экспрессией PD-L1 [30]. При прогрессии на иммунотерапии перспективным вариантом является комбинация Пембролизумаб + Ленватиниб, как показано в исследовании LEAP-004, где общая эффективность составила 21,4 % [31]. Современные исследования поднимают важность учета иммуноопосредованного «сет-поинта» опухоли — баланса между иммунной атакой и защитой опухоли, зависящего от опухолевой микросреды, экспрессии PD-L1, мутационной нагрузки и инфильтрации лимфоцитами [32, 33].

Микроокружение меланомы включает иммунные клетки, сосуды, фибробласты, и его характеристики влияют на ответ на терапию. Например, высокая экспрессия VEGF может снижать эффективность иммунотерапии, поэтому ангиостатические агенты вроде Ленватиниба потенциально усиливают ее эффект [34]. Согласно рекомендациям NCCN (2024) и ESMO (2022), выбор терапии должен быть индивидуализирован с учетом мутационного профиля, стадии заболевания, выраженности симптомов и предпочтений пациента [35].

МАТЕРИАЛЫ И МЕТОДЫ

Пациент А. в 2018 году стал отмечать появление опухоли на коже волосистой части головы в заушной области слева. Постепенно отмечал изменение свойств опухоли увеличение в размерах, появление зуда. С января 2019-го отметил появление опухоли на задней поверхности шеи. Обратился в поликлинику по месту жительства, где было проведено обследование. Пациент был направлен в Республиканский онкологический диспан-

сер, где образования были верифицированы и выставлен диагноз: меланома кожи заушной области, волосистой части головы стадия 3 а группа 2 T1aN1M0. 15 мая 2019 г. пациенту было выполнено расширенное истечение опухоли кожи заушной области слева. Произведен поиск мутации генов *BRAF*. Выявлена мутация в гене *BRAF V600E*. Согласно клиническим рекомендациям пациенту назначен курс лекарственной терапии препаратами Дабрафениб и Траметиниб. 31 июля 2019 г. пациент начал получать терапию. После третьего курса терапии больной был направлен на контрольное обследование — ПЭТ / КТ, где было отмечено уменьшение размеров и уровня активности в корне правого легкого (лимфатический узел) (рис. 1).

Другие внутригрудные лимфатические узлы неактивны. Пациент продолжил терапию в прежнем режиме. После девятого курса терапии пациент был вновь направлен на контрольное обследование (ПЭТ / КТ), где отмечена стабилизация заболевания со снижением метаболической активности (рис. 2).

Пациенту было рекомендовано продолжить терапию в режиме «Дабрафениб и Траметиниб». После 14-го курса терапии по данным контрольного обследования отмечено в динамике появление низкой активности в немногочисленных лимфатических узлах первого и второго уровня шеи. А также появление зоны активности послеоперационной области. Пациент был направлен на консилиум, где принято решение продолжить терапию в прежнем режиме. По окончанию 19-го курса проведен контроль в динамике, где зафиксирована стабилизация заболевания. Пациент продолжил лечение в прежней схеме, и после 26-го курса была вновь оценена динамика. По данным позитронной-эмиссионной томографии, отмечена отрицательная динамика в виде роста размеров и активности единичного лимфоузла шеи слева вероятнее МТС (рис. 3), в остальном регресс активности в немногочисленных лимфоузлах шеи, сохраняются слабо активные лимфоузлы корня правого легкого.

Было принято решение назначить анти-PD-1 терапию Пембролизумабом. 28 сентября 2022 г. больной получил первый курс второй линии терапии. По окончании третьего курса была проведена оценка эффективности лечения, где выявлена прогрессия заболевания в виде увеличения лимфоузлов шеи слева с повышением метаболической активности (рис. 4).

Проведена биопсия лимфатического узла. Патологоанатомически подтверждён метастаз пигментной меланомы в исследованном узле. 9 февраля 2023 г. пациенту проведена экстирпация метастатических пораженных лимфоузлов шеи. После чего консилиумом было решено добавить к Пембролизумабу Ленватиниб. После четырех курсов данной схемы терапии по данным ПЭТ-КТ отмечено появление очагов в правом легком с низкой метаболической активностью. Для уточнения характера выявленных очагов была проведена компьютерная томография, где было подтверждено прогрессирование заболевания в виде появления метастатических очагов в легком. Онкологическим консилиумом Республиканского онкологического диспансера было предложено лечение: Атезолизумаб + Вемурафениб + Кобиметиниб. После шести месяцев терапии на контрольном обследовании данных о наличии очагов с патологическим метаболизмом 18F-ФДГ, характерных для

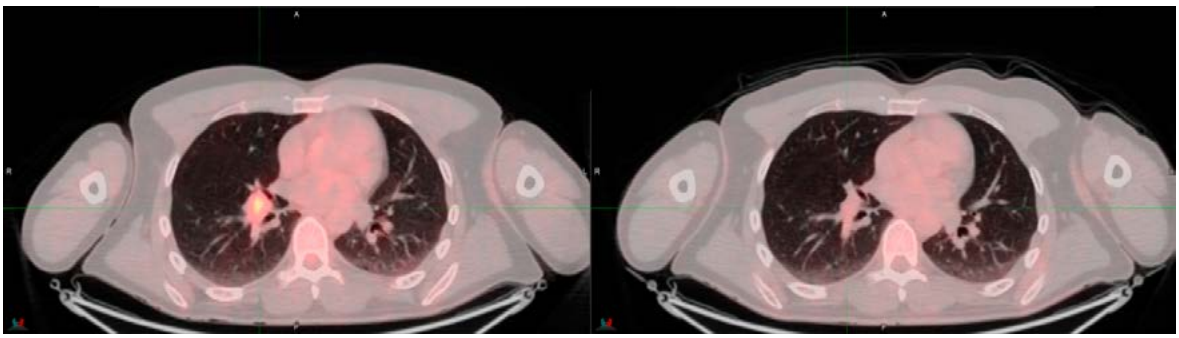

Рисунок 1. Метастатическое поражение лимфатического узла корня правого легкого
Figure 1. Lymph node metastasis in the right lung hilum

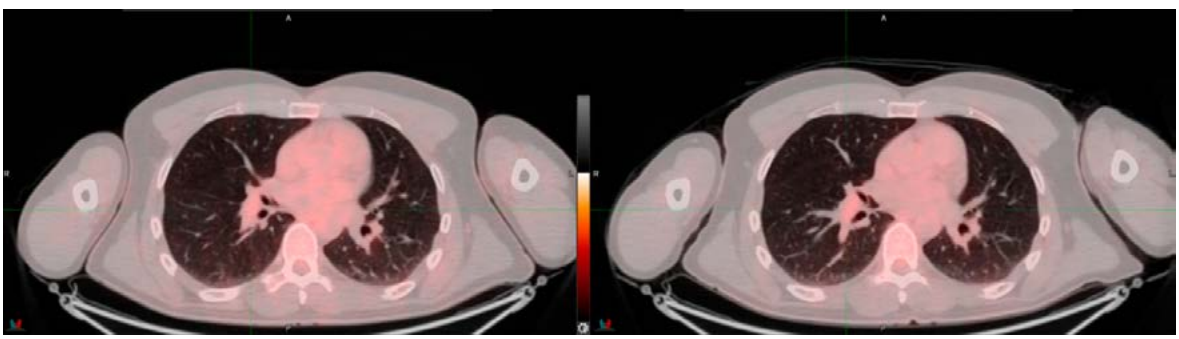

Рисунок 2. Снижение уровня накопления радиофармпрепарата
Figure 2. Reduced radiopharmaceutical uptake

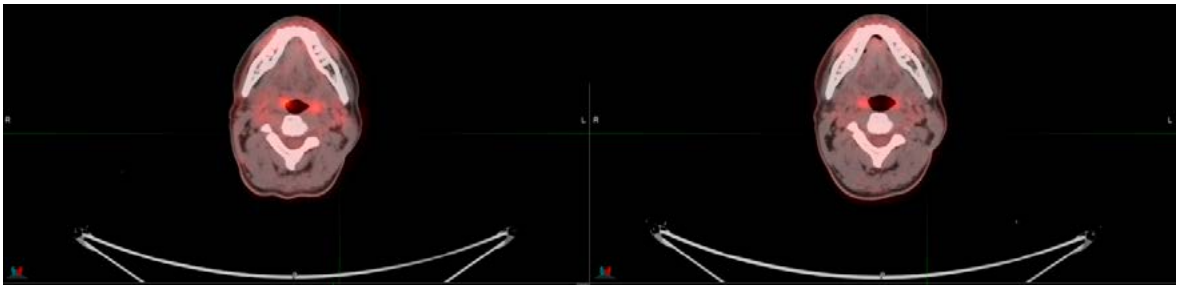

Рисунок 3. Появление очага в лимфоузлах шеи
Figure 3. New lesion in cervical lymph nodes

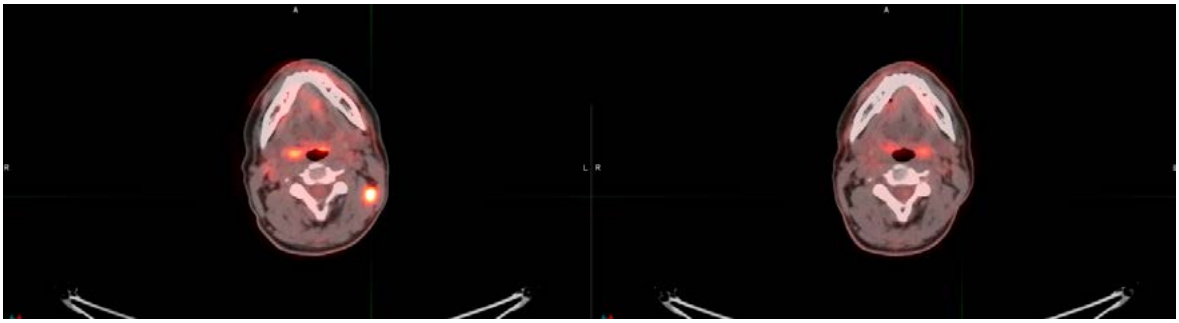

Рисунок 4. Повышение уровня активности очага в лимфоузлах шеи
Figure 4. Increased metabolic activity in cervical lymph nodes

неопластического процесса, не выявлено, в сравнении с предыдущим исследованием отмечается снижение активности внутригрудных лимфатических узлов. Регресс ранее визуализируемых очагов в легких. Пациент продолжил терапию в прежнем режиме. В настоящее время пациент продолжает получать терапию Атезолизумаб + Вемурафениб + Кобиметиниб. Нежелательных явлений, требующих коррекции дозировки или отмены препарата, не выявлено.

РЕЗУЛЬТАТЫ И ОБСУЖДЕНИЕ

Меланома кожи с мутацией *BRAF V600E* представляет собой особую клинико-биологическую подгруппу опухолей, для которой за последние годы разработаны различные терапевтические подходы, включая таргетные препараты и иммуноонкологические средства [7, 9, 17]. Пациенту, описанному в настоящем наблюдении, была проведена радикальная хирургическая резекция с последующим применением таргетной терапии комбинацией Дабрафениб + Траметиниб, что соответствует современным рекомендациям по ведению пациентов с мутацией *BRAF V600E* на стадии III и IV [18, 19, 35].

Как показано в исследовании COMBI-AD, адъювантное применение Дабрафениба с Траметинибом у пациентов с полностью удаленной меланомой стадии III приводит к значимому снижению риска рецидива и увеличению общей выживаемости: через 3 года она составила 86 % [20]. У описанного пациента стабилизация заболевания сохранялась более 2 лет, что подтверждает данные литературы о длительном клиническом контроле на фоне двойной таргетной терапии [21].

Однако, как и в большинстве случаев, в течение третьего года лечения у пациента было зарегистрировано прогрессирование заболевания, что может быть связано с формированием лекарственной устойчивости к ингибиторам BRAF и MEK. Предполагается, что повторная активация MAPK-пути, мутации в MEK1/2, а также компенсация через PI3K-AKT путь являются основными причинами вторичной резистентности [22–24]. Вторая линия лечения включала назначение Пембролизумаба — ингибитора PD-1, эффективность которого подтверждена в исследовании KEYNOTE-006, где при распространенной меланоме медиана общей выживаемости составила 32,7 месяца [30]. Однако у пациента было отмечено раннее прогрессирование после начала иммунотерапии, что, вероятно, обусловлено иммунологическим «холодным» фенотипом опухоли или угнетающим микроклиматом опухолевой микросреды [32, 33].

В качестве третьей линии был применен режим «Пембролизумаб + Ленватиниб». Данная комбинация показала перспективные результаты в исследовании LEAP-004 (фаза II), особенно у пациентов с прогрессированием после PD-1 терапии: общая эффективность составила 21,4 %, а медиана ВБП — 4,2 месяца [31]. Однако и этот подход оказался недостаточно эффективным в конкретном клиническом случае, что диктует необходимость более агрессивной и комбинированной стратегии.

В 2023 году пациенту было назначено лечение в режиме «Атезолизумаб + Вемурафениб + Кобиметиниб», основанное на данных рандомизированного клинического исследования IMspire150, где тройная терапия показала значимое преимущество по медиане выживаемости без прогрессирования (15,1 против 10,6 месяца при двойной терапии), а также более высокий общий ответ

(ORR) [25]. Этот подход признан эффективным при наличии активной мутации *BRAF* и удовлетворительного соматического статуса пациента [26].

Отдельного внимания заслуживает вопрос о выборе последовательности терапии при BRAF-положительной меланоме. Исследование DREAMseq (фаза III) продемонстрировало преимущество начала лечения с иммунотерапии (Ниволумаб + Ипилимумаб), а затем — переход к таргетным препаратам. Однако при агрессивном клиническом течении, выраженном симптомокомплексе или быстро растущих метастазах обосновано первичное применение таргетной терапии [27]. Также следует учитывать важность оценки микросреды опухоли, уровня экспрессии PD-L1 и мутационной нагрузки при прогнозировании ответа на иммунотерапию [32–34]. Интеграция биомаркеров и динамического мониторинга ответа на лечение в реальной клинической практике остается ключевым направлением развития персонализированной онкологии.

Таким образом, представленный случай демонстрирует весь спектр современных терапевтических стратегий при метастатической меланоме и подчеркивает необходимость индивидуального подбора лечения с учетом молекулярно-генетических характеристик опухоли, динамики ответа и развития резистентности. Использование комбинированной терапии, как показано в IMspire150, дает реальные шансы на долгосрочный контроль заболевания у тщательно отобранных пациентов [25].

Пациенту с *BRAF*-положительной меланомой, согласно клиническим рекомендациям, была проведена радикальная операция с последующим назначением таргетной терапии комбинацией Дабрафениб + Траметиниб. На фоне проводимого лечения отмечалась длительная стабилизация заболевания — около 27 месяцев. Эти данные согласуются с результатами исследования COMBI-AD, где сообщается, что адъювантная терапия данной комбинацией у пациентов с *BRAF*-мутированной меланомой стадии III приводит к 3-летней общей выживаемости 86 % [20]. Также в этом исследовании было установлено, что нежелательные явления были, как правило, обратимыми и контролируемыми [20].

После прогрессирования заболевания во время таргетной терапии пациенту был назначен Пембролизумаб. Этот препарат представляет собой гуманизированное моноклональное антитело IgG4, направленное против рецептора PD-1 и блокирующее взаимодействие с его лигандами PD-L1 и PD-L2 [30]. Как показано в исследовании KEYNOTE-006, применение Пембролизумаба приводит к значительному улучшению общей выживаемости по сравнению с Ипилимумабом [30]. Однако у описанного пациента прогрессирование было зафиксировано на ранних сроках иммунотерапии, что, вероятно, связано с иммуносупрессивной опухолевой микросредой [33]. Следующим этапом лечения стала комбинация Пембролизумаб + Ленватиниб. Эффективность данной схемы была продемонстрирована во II фазе исследования LEAP-004, где комбинированная терапия у предлеченных пациентов с метастатической меланомой привела к объективному ответу у 21,4 % пациентов [31]. Однако у данного пациента отмечалась дальнейшая отрицательная динамика, включая появление метастатических очагов в легких.

В связи с прогрессированием заболевания было принято решение о переходе на схему «Атезолизумаб + Вемурафениб + Кобиметиниб». Согласно данным клинического исследования IMspire150, эта тройная комбинация обеспечила медиану выживаемости без прогрессирования 15,1 месяца против 10,6 месяца в группе двойной таргетной терапии (Вемурафениб + Кобиметиниб), при этом профиль токсичности оставался приемлемым [25]. Данное исследование подтвердило преимущества добавления иммунотерапии к таргетному режиму у пациентов с ранее не леченной *BRAF*-мутированной меланомой [25]. Таким образом, клиническое течение у данного пациента в целом соответствует текущим научным данным.

Согласно исследованию DREAMseq, для пациентов с BRAF-мутированной меланомой возможны различные подходы к выбору последовательности терапии: от инициальной иммунотерапии до первичной таргетной терапии [27]. Учитывая агрессивность заболевания и необходимость быстрого ответа, у нашего пациента стартовая тактика с таргетной терапии была оправдана.

ЗАКЛЮЧЕНИЕ

Пациент с положительной мутацией *BRAF*, у которого была проведена радикальная операция, после которой он получал терапию комбинацией Дабрафениб + Траметиниб. Отмечена стабилизация заболевания на протяжении 27 месяцев. Позже, когда лечение не достигло ожидаемого эффекта, пациент был переведен на следующую линию терапии: Пембролизумаб. Затем после прогрессирования добавлен был Ленватиниб. Но после очередной прогрессии заболевания пациенту было предложено комбинированное лечение Атезолизумаб + Вемурафениб + Кобиметиниб, которое показало лучшие результаты в клиническом исследовании IMspire-150. Пациент получает по настоящее время данную комбинацию, с хорошей переносимостью и стабильной динамикой.

СПИСОК ЛИТЕРАТУРЫ

1 Siegel R.L., Miller K.D., Wagle N.S., Jemal A. Cancer statistics, 2023. CA Cancer J Clin. 2023;73(1):17–48. DOI: 10.3322/caac.21763

2 Arnold M., Singh D., Laversanne M., Vignat J., Vaccarella S., Meheus F., et al. Global burden of cutaneous melanoma in 2020 and projections to 2040. JAMA Dermatol. 2022;158(5):495–503. DOI: 10.1001/jamadermatol.2022.0160

3 Whiteman D.C., Green A.C., Olsen C.M. The growing burden of invasive melanoma: projections of incidence rates and numbers of new cases in six susceptible populations through 2031. J Invest Dermatol. 2016;136(6):1161–71. DOI: 10.1016/j.jid.2016.01.035

4 Hayward N.K., Wilmott J.S., Waddell N., Johansson P.A., Field M.A., Nones K., et al. Whole-genome landscapes of major melanoma subtypes. Nature. 2017;545(7653):175–80. DOI: 10.1038/nature22071

5 Wessely A., Steeb T., Berking C., Heppt M.V. How neural crest transcription factors contribute to melanoma heterogeneity, cellular plasticity, and treatment resistance. Int J Mol Sci. 2021;22(11):5761. DOI: 10.3390/ijms22115761

6 Cancer Genome Atlas Network. Genomic classification of cutaneous melanoma. Cell. 2015;161(7):1681–96. DOI: 10.1016/j.cell.2015.05.044

7 Kozyra P., Pitucha M. Revisiting the role of B-RAF Kinase as a therapeutic target in melanoma. Curr Med Chem. 2024;31(15):2003–20. DOI: 10.2174/0109298673258495231011065225

8 Diaz M.J., Tran J.T., Choo Z.N., Root K.T., Batchu S., Milanovic S., et al. Genomic subtypes of cutaneous melanoma have distinct metabolic profiles: A single-cell transcriptomic analysis. Arch Dermatol Res. 2023;315(10):2961–5. DOI: 10.1007/s00403-023-02690-7

9 Bauer J., Büttner P., Murali R., Okamoto I., Kolaitis N.A., Landi M.T., et al. BRAF mutations in cutaneous melanoma are independently associated with age, anatomic site of the primary tumor, and the degree of solar elastosis at the primary tumor site. Pigment Cell Melanoma Res. 2011;24(2):345–51. DOI: 10.1111/j.1755-148X.2011.00837.x

10 Beleaua M.A., Jung I., Braicu C., Milutin D., Gurzu S. SOX11, SOX10 and MITF gene interaction: a possible diagnostic tool in malignant melanoma. Life (Basel). 2021;11(4):281. DOI: 10.3390/life11040281

11 Sun J., Carr M.J., Khushalani N.I. Principles of targeted therapy for melanoma. Surg Clin North Am. 2020;100(1):175–88. DOI: 10.1016/j.suc.2019.09.013

12 Kakadia S., Yarlagadda N., Awad R., Kundranda M., Niu J., Naraev B., et al. Mechanisms of resistance to BRAF and MEK inhibitors and clinical update of US Food and Drug Administration-approved targeted therapy in advanced melanoma. Onco Targets Ther. 2018;11:7095–107. DOI: 10.2147/OTT.S182721

13 Ascierto P.A., Ribas A., Larkin J., McArthur G.A., Lewis K.D., Hauschild A., et al. Impact of initial treatment and prognostic factors on postprogression survival in BRAF-mutated metastatic melanoma treated with dacarbazine or vemurafenib ± cobimetinib: a pooled analysis of four clinical trials. J Transl Med. 2020;18(1):294. DOI: 10.1186/s12967-020-02458-x

14 Robert C., Grob J.J., Stroyakovskiy D., Karaszewska B., Hauschild A., Levchenko E., et al. Five-year outcomes with dabrafenib plus trametinib in metastatic melanoma. N Engl J Med. 2019;381(7):626–36. DOI: 10.1056/NEJMoa1904059

15 Dummer R., Ascierto P.A., Gogas H.J., Arance A., Mandala M., Liszkay G., et al. Overall survival in patients with BRAF-mutant melanoma receiving encorafenib plus binimetinib versus vemurafenib or encorafenib (COLUMBUS): a multicentre, open-label, randomised, phase 3 trial. Lancet Oncol. 2018;19(10):1315–27. DOI: 10.1016/S1470-2045(18)30497-2

16 Guha A., Jain P., Fradley M.G., Lenihan D., Gutierrez J.M., Jain C., et al. Cardiovascular adverse events associated with BRAF versus BRAF/MEK inhibitor: Cross-sectional and longitudinal analysis using two large national registries. Cancer Med. 2021;10(12):3862–72. DOI: 10.1002/cam4.3938

17 Gutzmer R., Stroyakovskiy D., Gogas H., Robert C., Lewis K., Protsenko S., et al. Atezolizumab, vemurafenib, and cobimetinib as first-line treatment for unresectable advanced BRAFV600 mutation-positive melanoma (IMspire150): primary analysis of the randomised, double-blind, placebo-controlled, phase 3 trial. Lancet. 2020;395(10240):1835–44. DOI: 10.1016/S0140-6736(20)30934-X

18 Swetter S.M., Johnson D., Albertini M.R., Barker C.A., Bateni S., Baumgartner J., et al. NCCN Guidelines® Insights: Melanoma: Cutaneous, Version 2.2024. J Natl Compr Canc Netw. 2024;22(5):290–8. DOI: 10.6004/jnccn.2024.0036

19 Larkin J., Chiarion-Sileni V., Gonzalez R., Grob J.J., Cowey C.L., Lao C.D., et al. Combined nivolumab and ipilimumab or monotherapy in untreated melanoma. N Engl J Med. 2015;373(1):23–34. DOI: 10.1056/NEJMoa1504030

20 Ott P.A., Hodi F.S., Robert C. CTLA-4 and PD-1/PD-L1 blockade: new immunotherapeutic modalities with durable clinical benefit in melanoma patients. Clin Cancer Res. 2013;19(19):5300–9. DOI: 10.1158/1078-0432.CCR-13-0143

21 Robert C., Long G.V., Brady B., Dutriaux C., Di Giacomo A.M., Mortier L., et al. Five-year outcomes with nivolumab in patients with wild-type *BRAF* advanced melanoma. J Clin Oncol. 2020;38(33):3937–46. DOI: 10.1200/JCO.20.00995

22 Dummer R., Flaherty K.T., Robert C., Arance A., B de Groot J.W., Garbe C., et al. COLUMBUS 5-year update: a randomized, open-label, phase III trial of encorafenib plus binimetinib versus vemurafenib or encorafenib in patients with BRAF. Future Oncol. 2023;19(16):1091–8. DOI: 10.2217/fon-2022-1258

23 Ascierto P.A., Dummer R., Gogas H.J., Arance A., Mandala M., Liszkay G., et al. Contribution of MEK inhibition to BRAF/MEK inhibitor combination treatment of *BRAF*-mutant melanoma: part 2 of the randomized, open-label, phase III COLUMBUS Trial. J Clin Oncol. 2023;41(29):4621–31. DOI: 10.1200/JCO.22.02322

24 Wahid M., Jawed A., Mandal R.K., Dar S.A., Akhter N., Somvanshi P., et al. Recent developments and obstacles in the treatment of melanoma with BRAF and MEK inhibitors. Crit Rev Oncol Hematol. 2018;125:84–8. DOI: 10.1016/j.critrevonc.2018.03.005

25 Steininger J., Gellrich F.F., Schulz A., Westphal D., Beissert S., Meier F. Systemic therapy of metastatic melanoma: on the road to cure. Cancers (Basel). 2021;13(6):1430. DOI: 10.3390/cancers13061430

26 Meirson T., Asher N., Bomze D., Markel G. Safety of BRAF+MEK inhibitor combinations: severe adverse event evaluation. Cancers (Basel). 2020;12(6):1650. DOI: 10.3390/cancers12061650

27 Chanda M., Cohen M.S. Advances in the discovery and development of melanoma drug therapies. Expert Opin Drug Discov. 2021;16(11):1319–47. DOI: 10.1080/17460441.2021.1942834

28 Jespersen H., Bjursten S., Ny L., Levin M. Checkpoint inhibitor-induced sarcoid reaction mimicking bone metastases. Lancet Oncol. 2018;19(6):e327. DOI: 10.1016/S1470-2045(18)30252-3

29 Казьмин А.И., Черницын К.И., Мошуров И.П. Стойкий полный ответ на терапию пембролизумабом у пациентки с метастатической меланомой с поражением костей. Онкология. Журнал им. П.А. Герцена. 2019;8(3):221–5. DOI: 10.17116/onkolog2019803115221

30 Amaral T., Ottaviano M., Arance A., Blank C., Chiarion-Sileni V., Donia M., et al. Cutaneous melanoma: ESMO Clinical Practice Guideline for diagnosis, treatment and follow-up. Ann Oncol. 2025;36(1):10–30. DOI: 10.1016/j.annonc.2024.11.006

31 Luke J.J., Flaherty K.T., Ribas A., Long G.V. Targeted agents and immunotherapies: Optimizing outcomes in melanoma. Nat Rev Clin Oncol. 2017;14(8):463–82. DOI: 10.1038/nrclinonc.2017.43

32 Menzer C., Menzies A.M., Carlino M.S., Reijers I., Groen E.J., Eigentler T., et al. Targeted therapy in advanced melanoma with rare *BRAF* mutations. J Clin Oncol. 2019;37(33):3142–51. DOI: 10.1200/JCO.19.00489

33 Chen D.S., Mellman I. Elements of cancer immunity and the cancer-immune set point. Nature. 2017;541(7637):321–30. DOI: 10.1038/nature21349

34 Satala D., Satala G., Karkowska-Kuleta J., Bukowski M., Kluza A., Rapala-Kozik M., et al. Structural insights into the interactions of candidal enolase with human vitronectin, fibronectin and plasminogen. Int J Mol Sci. 2020;21(21):7843. DOI: 10.3390/ijms21217843

35 Sullivan R.J., Atkins M.B. Molecular targeted therapy for patients with BRAF-mutant melanoma: advances and perspectives. Am Soc Clin Oncol Educ Book. 2020;40:219–29. DOI: 10.1200/EDBK_279947

REFERENCES

1 Siegel R.L., Miller K.D., Wagle N.S., Jemal A. Cancer statistics, 2023. CA Cancer J Clin. 2023;73(1):17–48. DOI: 10.3322/caac.21763

2 Arnold M., Singh D., Laversanne M., Vignat J., Vaccarella S., Meheus F., et al. Global burden of cutaneous melanoma in 2020 and projections to 2040. JAMA Dermatol. 2022;158(5):495–503. DOI: 10.1001/jamadermatol.2022.0160

3 Whiteman D.C., Green A.C., Olsen C.M. The growing burden of invasive melanoma: projections of incidence rates and numbers of new cases in six susceptible populations through 2031. J Invest Dermatol. 2016;136(6):1161–71. DOI: 10.1016/j.jid.2016.01.035

4 Hayward N.K., Wilmott J.S., Waddell N., Johansson P.A., Field M.A., Nones K., et al. Whole-genome landscapes of major melanoma subtypes. Nature. 2017;545(7653):175–80. DOI: 10.1038/nature22071

5 Wessely A., Steeb T., Berking C., Heppt M.V. How neural crest transcription factors contribute to melanoma heterogeneity, cellular plasticity, and treatment resistance. Int J Mol Sci. 2021;22(11):5761. DOI: 10.3390/ijms22115761

6 Cancer Genome Atlas Network. Genomic classification of cutaneous melanoma. Cell. 2015;161(7):1681–96. DOI: 10.1016/j.cell.2015.05.044

7 Kozyra P., Pitucha M. Revisiting the role of B-RAF Kinase as a therapeutic target in melanoma. Curr Med Chem. 2024;31(15):2003–20. DOI: 10.2174/0109298673258495231011065225

8 Diaz M.J., Tran J.T., Choo Z.N., Root K.T., Batchu S., Milanovic S., et al. Genomic subtypes of cutaneous melanoma have distinct metabolic profiles: A single-cell transcriptomic analysis. Arch Dermatol Res. 2023;315(10):2961–5. DOI: 10.1007/s00403-023-02690-7

9 Bauer J., Büttner P., Murali R., Okamoto I., Kolaitis N.A., Landi M.T., et al. BRAF mutations in cutaneous melanoma are independently associated with age, anatomic site of the primary tumor, and the degree of solar elastosis at the primary tumor site. Pigment Cell Melanoma Res. 2011;24(2):345–51. DOI: 10.1111/j.1755-148X.2011.00837.x

10 Beleaua M.A., Jung I., Braicu C., Milutin D., Gurzu S. SOX11, SOX10 and MITF gene interaction: a possible diagnostic tool in malignant melanoma. Life (Basel). 2021;11(4):281. DOI: 10.3390/life11040281

11 Sun J., Carr M.J., Khushalani N.I. Principles of targeted therapy for melanoma. Surg Clin North Am. 2020;100(1):175–88. DOI: 10.1016/j.suc.2019.09.013

12 Kakadia S., Yarlagadda N., Awad R., Kundranda M., Niu J., Naraev B., et al. Mechanisms of resistance to BRAF and MEK inhibitors and clinical update of US Food and Drug Administration-approved targeted therapy in advanced melanoma. Onco Targets Ther. 2018;11:7095–107. DOI: 10.2147/OTT.S182721

13 Ascierto P.A., Ribas A., Larkin J., McArthur G.A., Lewis K.D., Hauschild A., et al. Impact of initial treatment and prognostic factors on postprogression survival in BRAF-mutated metastatic melanoma treated with dacarbazine or vemurafenib ± cobimetinib: a pooled analysis of four clinical trials. J Transl Med. 2020;18(1):294. DOI: 10.1186/s12967-020-02458-x

14 Robert C., Grob J.J., Stroyakovskiy D., Karaszewska B., Hauschild A., Levchenko E., et al. Five-year outcomes with dabrafenib plus trametinib in metastatic melanoma. N Engl J Med. 2019;381(7):626–36. DOI: 10.1056/NEJMoa1904059

15 Dummer R., Ascierto P.A., Gogas H.J., Arance A., Mandala M., Liszkay G., et al. Overall survival in patients with BRAF-mutant melanoma receiving encorafenib plus binimetinib versus vemurafenib or encorafenib (COLUMBUS): a multicentre, open-label, randomised, phase 3 trial. Lancet Oncol. 2018;19(10):1315–27. DOI: 10.1016/S1470-2045(18)30497-2

16 Guha A., Jain P., Fradley M.G., Lenihan D., Gutierrez J.M., Jain C., et al. Cardiovascular adverse events associated with BRAF versus BRAF/MEK inhibitor: Cross-sectional and longitudinal analysis using two large national registries. Cancer Med. 2021;10(12):3862–72. DOI: 10.1002/cam4.3938

17 Gutzmer R., Stroyakovskiy D., Gogas H., Robert C., Lewis K., Protsenko S., et al. Atezolizumab, vemurafenib, and cobimetinib as first-line treatment for unresectable advanced BRAFV600 mutation-positive melanoma (IMspire150): primary analysis of the randomised, double-blind, placebo-controlled, phase 3 trial. Lancet. 2020;395(10240):1835–44. DOI: 10.1016/S0140-6736(20)30934-X

18 Swetter S.M., Johnson D., Albertini M.R., Barker C.A., Bateni S., Baumgartner J., et al. NCCN Guidelines® Insights: Melanoma: Cutaneous, Version 2.2024. J Natl Compr Canc Netw. 2024;22(5):290–8. DOI: 10.6004/jnccn.2024.0036

19 Larkin J., Chiarion-Sileni V., Gonzalez R., Grob J.J., Cowey C.L., Lao C.D., et al. Combined nivolumab and ipilimumab or monotherapy in untreated melanoma. N Engl J Med. 2015;373(1):23–34. DOI: 10.1056/NEJMoa1504030

20 Ott P.A., Hodi F.S., Robert C. CTLA-4 and PD-1/PD-L1 blockade: new immunotherapeutic modalities with durable clinical benefit in melanoma patients. Clin Cancer Res. 2013;19(19):5300–9. DOI: 10.1158/1078-0432.CCR-13-0143

21 Robert C., Long G.V., Brady B., Dutriaux C., Di Giacomo A.M., Mortier L., et al. Five-year outcomes with nivolumab in patients with wild-type *BRAF* advanced melanoma. J Clin Oncol. 2020;38(33):3937–46. DOI: 10.1200/JCO.20.00995

22 Dummer R., Flaherty K.T., Robert C., Arance A., B de Groot J.W., Garbe C., et al. COLUMBUS 5-year update: a randomized, open-label, phase III trial of encorafenib plus binimetinib versus vemurafenib or encorafenib in patients with BRAF. Future Oncol. 2023;19(16):1091–8. DOI: 10.2217/fon-2022-1258

23 Ascierto P.A., Dummer R., Gogas H.J., Arance A., Mandala M., Liszkay G., et al. Contribution of MEK inhibition to BRAF/MEK inhibitor combination treatment of *BRAF*-mutant melanoma: part 2 of the randomized, open-label, phase III COLUMBUS Trial. J Clin Oncol. 2023;41(29):4621–31. DOI: 10.1200/JCO.22.02322

24 Wahid M., Jawed A., Mandal R.K., Dar S.A., Akhter N., Somvanshi P., et al. Recent developments and obstacles in the treatment of melanoma with BRAF and MEK inhibitors. Crit Rev Oncol Hematol. 2018;125:84–8. DOI: 10.1016/j.critrevonc.2018.03.005

25 Steininger J., Gellrich F.F., Schulz A., Westphal D., Beissert S., Meier F. Systemic therapy of metastatic melanoma: on the road to cure. Cancers (Basel). 2021;13(6):1430. DOI: 10.3390/cancers13061430

26 Meirson T., Asher N., Bomze D., Markel G. Safety of BRAF+MEK inhibitor combinations: severe adverse event evaluation. Cancers (Basel). 2020;12(6):1650. DOI: 10.3390/cancers12061650

27 Chanda M., Cohen M.S. Advances in the discovery and development of melanoma drug therapies. Expert Opin Drug Discov. 2021;16(11):1319–47. DOI: 10.1080/17460441.2021.1942834

28 Jespersen H., Bjursten S., Ny L., Levin M. Checkpoint inhibitor-induced sarcoid reaction mimicking bone metastases. Lancet Oncol. 2018;19(6):e327. DOI: 10.1016/S1470-2045(18)30252-3

29 Kazmin A.I., Chernitsyn K.I., Moshurov I.P. A durable complete response to pembrolizumab therapy in a female patient with metastatic melanoma involving the bones. P.A. Herzen Journal of Oncology. 2019;8(3):221–5 (In Russ.). DOI: 10.17116/onkolog2019803115221

30 Amaral T., Ottaviano M., Arance A., Blank C., Chiarion-Sileni V., Donia M., et al. Cutaneous melanoma: ESMO Clinical Practice Guideline for diagnosis, treatment and follow-up. Ann Oncol. 2025;36(1):10–30. DOI: 10.1016/j.annonc.2024.11.006

31 Luke J.J., Flaherty K.T., Ribas A., Long G.V. Targeted agents and immunotherapies: Optimizing outcomes in melanoma. Nat Rev Clin Oncol. 2017;14(8):463–82. DOI: 10.1038/nrclinonc.2017.43

32 Menzer C., Menzies A.M., Carlino M.S., Reijers I., Groen E.J., Eigentler T., et al. Targeted therapy in advanced melanoma with rare *BRAF* mutations. J Clin Oncol. 2019;37(33):3142–51. DOI: 10.1200/JCO.19.00489

33 Chen D.S., Mellman I. Elements of cancer immunity and the cancer-immune set point. Nature. 2017;541(7637):321–30. DOI: 10.1038/nature21349

34 Satala D., Satala G., Karkowska-Kuleta J., Bukowski M., Kluza A., Rapala-Kozik M., et al. Structural insights into the interactions of candidal enolase with human vitronectin, fibronectin and plasminogen. Int J Mol Sci. 2020;21(21):7843. DOI: 10.3390/ijms21217843

35 Sullivan R.J., Atkins M.B. Molecular targeted therapy for patients with BRAF-mutant melanoma: advances and perspectives. Am Soc Clin Oncol Educ Book. 2020;40:219–29. DOI: 10.1200/EDBK_279947

© Аскаров В.Е., Султанбаев А.В., Меньшиков К.В., Чалов В.С., Султанбаева Н.И., Меньшикова И.А., 2025
© Askarov V.E., Sultanbaev A.V., Menshikov K.V., Chalov V.S., Sultanbaeva N.I., Menshikova I.A., 2025

Оригинальные статьи / Original articles

https://doi.org/10.24060/2076-3093-2025-15-2-83-89

CC BY 4.0

Check for updates

Формирование полибронхиального анастомоза при центральном раке легкого и буллезных изменениях с укрытием бронхиального шва свободным плеврально-жировым лоскутом. Случай из клинической практики

Р.Р. Гатьятов[1,], С.В. Зинченко[2], Н.А. Шаназаров[3]*

[1] Челябинский областной клинический центр онкологии и ядерной медицины, Россия, Челябинск
[2] Казанский (Приволжский) федеральный университет, Россия, Республика Татарстан, Казань
[3] Больница Медицинского центра Управления делами Президента Республики Казахстан, Казахстан, Астана

*** Контакты:** Гатьятов Рудольф Рашитович, e-mail:gat_rud@mail.ru

Гатьятов Рудольф Рашитович — *отделение торакальной онкологии, orcid.org/0009-0005-3043-8008*

Зинченко Сергей Викторович — *д.м.н., доцент, кафедра хирургии, orcid.org/0000-0002-9306-3507*

Шаназаров Насрулла Абдуллаевич — *д.м.н., профессор, orcid.org/0000-0002-2976-259X*

Аннотация

Введение. Бронхопластическая операция с формированием полибронхиального анастомоза при раке легкого позволяет избежать билобэктомии или пневмонэктомии. Цель — оценить результаты бронхопластической операции с формированием полибронхиального анастомоза при раке легкого. **Материалы и методы.** Минимальный стандартный объем хирургического лечения у нашего пациента — это нижняя билобэктомия справа, но с учетом буллезных изменений верхней доли правого легкого и остающихся трех сегментов этой же доли данное лечение привело бы к осложнениям после операции: разрыв буллы с формированием фистулы, инфицирование плевральной полости. Поэтому мы выполнили органосохранное лечение — средняя лобэктомия, сегментэктомия S6, циркулярная резекция промежуточного, нижнедолевого, сегментарного бронха B8 с формированием полибронхиального анастомоза между тремя бронхами. Для профилактики возникновения бронхоплеврального свища мы использовали свободный неваскуляризированный плеврально-жировой лоскут с перикардиальной области. **Результаты.** Послеоперационный период протекал без осложнений. Через 20 мес. после операции признаков рецидива не выявлено. **Обсуждение.** Бронхопластические операции дают возможность сохранить лучшее качество жизни по сравнению с пневмонэктомиями и билобэктомиями, при этом оставаясь радикальным методом лечения, без ухудшения показателей безрецидивной выживаемости. **Заключение.** Бронхопластические операции являются эффективным методом хирургического лечения рака легкого.

Ключевые слова: рак легкого, легких новообразования, бронхопластическая лобэктомия, полибронхиальный анастомоз, свободный плеврально-жировой лоскут, органосохраняющее лечение

Информированное согласие. Информированное согласие пациента на публикацию своих данных получено.
Информация о конфликте интересов. Конфликт интересов отсутствует.
Информация о спонсорстве. Данная работа не финансировалась.
Вклад авторов. Все авторы внесли эквивалентный вклад в подготовку публикации.

Для цитирования: Гатьятов Р.Р., Зинченко С.В., Шаназаров Н.А. Формирование полибронхиального анастомоза при центральном раке легкого и буллезных изменениях с укрытием бронхиального шва свободным плеврально-жировым лоскутом. Случай из клинической практики. Креативная хирургия и онкология. 2025;15(2):83–89. https://doi.org/10.24060/2076-3093-2025-15-2-83-89

Поступила в редакцию: 20.02.2025
Поступила после рецензирования и доработки: 11.04.2025
Принята к публикации: 21.04.2025

Formation of Polybronchial Anastomosis in Central Lung Cancer with Bullous Changes Using Free Pericardial Fat Pad for Bronchial Suture Coverage: Clinical Case

Rudolf R. Gat'jatov[1,], Sergey V. Zinchenko[2], Nasrulla A. Shanazarov[3]*

[1] Chelyabinsk Regional Clinical Centre for Oncology and Nuclear Medicine, Chelyabinsk, Russian Federation
[2] Kazan Federal University, Kazan, Russian Federation
[3] Medical Center Hospital of the President's affairs Administration of the Republic of Kazakhstan, Astana, Kazakhstan

*** Correspondence to:** Rudolf R. Gat'jatov, e-mail: gat_rud@mail.ru

Rudolf R. Gat'jatov — *Thoracic Oncology Unit, orcid.org/0009-0005-3043-8008*

Sergey V. Zinchenko — *Dr. Sci. (Med.), Assoc. Prof., Department of Surgery, orcid.org/0000-0002-9306-3507*

Nasrulla A. Shanazarov — *Dr. Sci. (Med.), Prof., orcid.org/0000-0002-2976-259X*

Abstract

Introduction. Bronchoplastic surgery with the formation of a polybronchial anastomosis in lung cancer allows bilobectomy or pneumonectomy to be avoided. Aim. This study evaluates the results of bronchoplastic surgery with polybronchial anastomosis formation in lung cancer treatment. **Materials and methods.** The minimum volume standards in surgery for patients in Russia and Kazakhstan are the right lower lobectomy. However, given the bullous changes observed in the right upper lobe and three remaining segments, this approach carries a risk of postoperative complications, including bulla rupture with fistula formation and pleural cavity infection. Consequently, we implemented an organ-sparing treatment strategy, which involved middle lobectomy, S6 segmentectomy, and sleeve resection of the intermediate, lower lobe, and B8 segmental bronchi, accompanied by the formation of polybronchial anastomosis between three bronchi. To prevent the development of bronchopleural fistula, we used a free pericardial fat pad. **Results.** The postoperative period was uneventful. At the 20-month follow-up, no recurrence was detected. **Discussion.** Bronchoplastic surgeries offer patients a better quality of life in comparison to pneumonectomy or bilobectomy, while maintaining equivalent recurrence-free survival rates as a radical treatment method. **Conclusion.** Bronchoplastic surgery is an effective approach for the treatment of lung cancer.

Keywords: lung cancer, pulmonary neoplasms, bronchoplastic surgery, polybronchial anastomosis, free pericardial fat pad, organ-sparing treatment

Statement of informed consent. Written informed consent was obtained from the patient for publication of this case report and accompanying materials.
Conflict of interest. The authors declare no conflict of interest.
Sponsorship data. This work is not funded.
Author contributions. The authors contributed equally to this article.

For citation: Gat'jatov R.R., Zinchenko S.V., Shanazarov N.A. Formation of polybronchial anastomosis in central lung cancer with bullous changes using free pericardial fat pad for bronchial suture coverage: Clinical Case. Creative Surgery and Oncology. 2025;15(2):83–89. https://doi.org/10.24060/2076-3093-2025-15-2-83-89

Received: 20.02.2025
Revised: 11.04.2025
Accepted: 21.04.2025

ВВЕДЕНИЕ

Проблема лечения злокачественных новообразований органов грудной клетки была и остается актуальной в силу того, что данная патология имеет широкое распространение и тенденцию к росту. В течение последних десятилетий рак легкого устойчиво занимает первое место в структуре заболеваемости и смертности от злокачественных новообразований [1]. Стандартизированный показатель заболеваемости раком легких в Челябинской области в 2021 году составил 25,3 на 100 000 жителей, в то время как в Российской Федерации он составлял 20,8 на 100 000 жителей [2].

Хирургическое лечение остается одним из основных методов терапии рака легкого наряду с химиотерапией и лучевой терапией. Основными операциями при раке легких являются анатомические резекции: лобэктомия и пневмонэктомия с систематической лимфодиссекцией [3]. Пневмонэктомия — это удаление целого легкого (правого или левого), поэтому данная операция переносится больными тяжело и сопровождается различными осложнениями в послеоперационном периоде и высокой летальностью (до 20 % по различным источникам) [4]. Бронхопластическая лобэктомия является альтернативой пневмонэктомии при центральном немелкоклеточном раке легкого [5, 6]. В многочисленных публикациях представлены благоприятные результаты бронхопластических лобэктомий, которые характеризуются отдаленными результатами, сравнимыми с пневмонэктомией, и низкой послеоперационной смертностью [7–9]. Бронхопластические операции также связаны с лучшим качеством жизни по сравнению с пневмонэктомией за счет сохранения паренхимы легкого [10–12].

Для профилактики возникновения бронхоплеврального свища применяются различные васкуляризированные лоскуты [13]. В нашем клиническом примере мы использовали свободный неваскуляризированный плеврально-жировой лоскут с прекардиальной области. Следует отметить, что трансплантация собственной жировой ткани в реконструктивной хирургии активно применяется уже более 20 лет, и жизнеспособность аутологичной жировой ткани основана на свойствах адипоцитов [14, 15].

Цель исследования. В данной статье мы хотим поделиться результатом хирургического лечения больного центральным немелкоклеточным раком правого легкого с формированием полибронхиального анастомоза.

МАТЕРИАЛЫ И МЕТОДЫ

Больной К., 60 лет, находился в отделении торакальной онкологии ГАУЗ «Челябинский областной клинический центр онкологии и ядерной медицины» в апреле 2022 г. и болел центральным плоскоклеточным раком шестого сегментарного бронха нижней доли правого легкого (рис. 1).

В феврале 2022 г. после повышения температуры тела до 39 °C направлен по месту жительства на компьютерную томографию органов грудной клетки без контрастного исследования для исключения вирусной пневмонии. На этом исследовании выявлен центральный рак B6 нижней доли правого легкого. Пациенту в марте 2023 г. выполнена бронхоскопия: справа просвет 6-го сегментарного бронха в области устья обтурирован за счет инфильтративного новообразования бледно-розового цвета, выполнена биопсия опухоли, верифицирован умереннодифференцированный плоскоклеточный рак легкого. Выполнены обследования согласно клиническим стандартам: магнитно-резонансная томография головного мозга с контрастным усилением, компьютерная томография органов брюшной полости и забрюшинного пространства с контрастным усилением, остеосцинтиграфия костей скелета, ультразвуковое исследование шейных и надключичных лимфоузлов, оценена функция дыхания (в пределах нормальных значений). Признаков генерализации не выявлено. Проведен консилиум врачей: онколога, химиотерапевта и радиотерапевта — решено выполнить хирургическое лечение. Минимальный стандартный объем хирургического лечения в данной ситуации — это нижняя билобэктомия справа с систематической лимфодиссекцией, но с учетом буллезных изменений верхней доли правого легкого (рис. 2) и остающихся трех сегментов из 10 данное

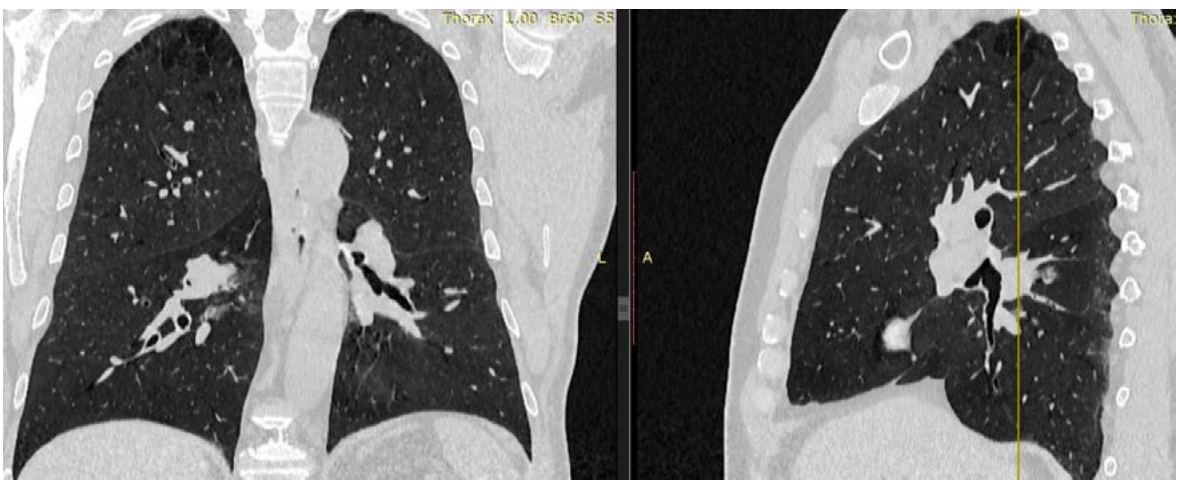

Рисунок 1. Центральный рак 6-го сегментарного бронха правого легкого
Figure 1. Central lung cancer of segmental bronchus B6 (Right)

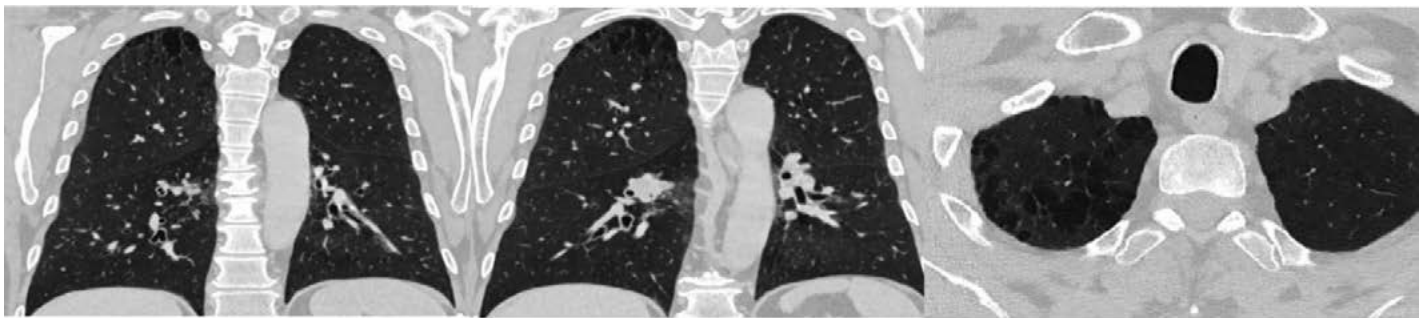

Рисунок 2. Буллезные изменения верхних долей легких на различных срезах при МСКТ органов грудной клетки
Figure 2. Bullous changes in upper lung lobes on axial chest MSCT slices

лечение привело бы с большой долей вероятности к разрыву буллы с формированием фистулы, длительному сбросу воздуха, эмпиеме плевры.

Поэтому мы выполнили органосохранное лечение — средняя лобэктомия, сегментэктомия S6, циркулярная резекция промежуточного, нижнедолевого, сегментарного бронха B8 с формированием полибронхиального анастомоза между тремя бронхами — схема и фото МСКТ сканов представлены на рисунках 3 и 4.

После резекции бронхов выполнили гистологический контроль всех краев резекции и, убедившись в отсутствии атипичных клеток по краям резекции, сформировали полибронхиальный анастомоз. Легочную артерию отвели с помощью турникета. На первом этапе узловыми швами нерассасывающейся нитью этибонд 3/0 сформировали новую карину бронха между 8-м сегментарным и нижнедолевым бронхом (рис. 5). На втором этапе узловыми швами рассасывающейся нитью викрил 3/0 сформирован циркулярный анастомоз между промежуточным и сегментарным B8 и нижнедолевым бронхом. Выполнен контроль герметичности бронхиальных швов, выявлено поступление воздуха в местах стыка трех бронхов, наложены П-образные швы, герметичность достигнута.

На рисунке 5 представлена эндоскопическая картина через 4 месяца после операции. Здесь мы видим 2 узловых шва (этибонд 000 — нерассасывающейся материал) в области бронхиального шва между нижнедолевым бронхом и бронхом 8-го сегмента (новая картина бронхов — указана линией зеленого цвета). Циркулярный анастомоз между тремя бронхами (указан кругом синего цвета) без признаков стеноза и рецидива. Нити циркулярного анастомоза рассосались.

Выполнена систематическая лимфодиссекция: удалены лимфоузлы бифуркации трахеи, паратрахеальной группы, легочной связки, корня легкого.

Для дополнительного укрытия межбронхиального анастомоза из области перикарда переднего средостения сформирован свободный (без ножки) плеврально-жировой лоскут размерами 10×5×0,5 см. Данным лоскутом укрыт межбронхиальный анастомоз, лоскут фиксирован за края тремя узловыми швами викрил 3/0.

Длительность операции составила 280 минут. Кровопотеря 250 мл.

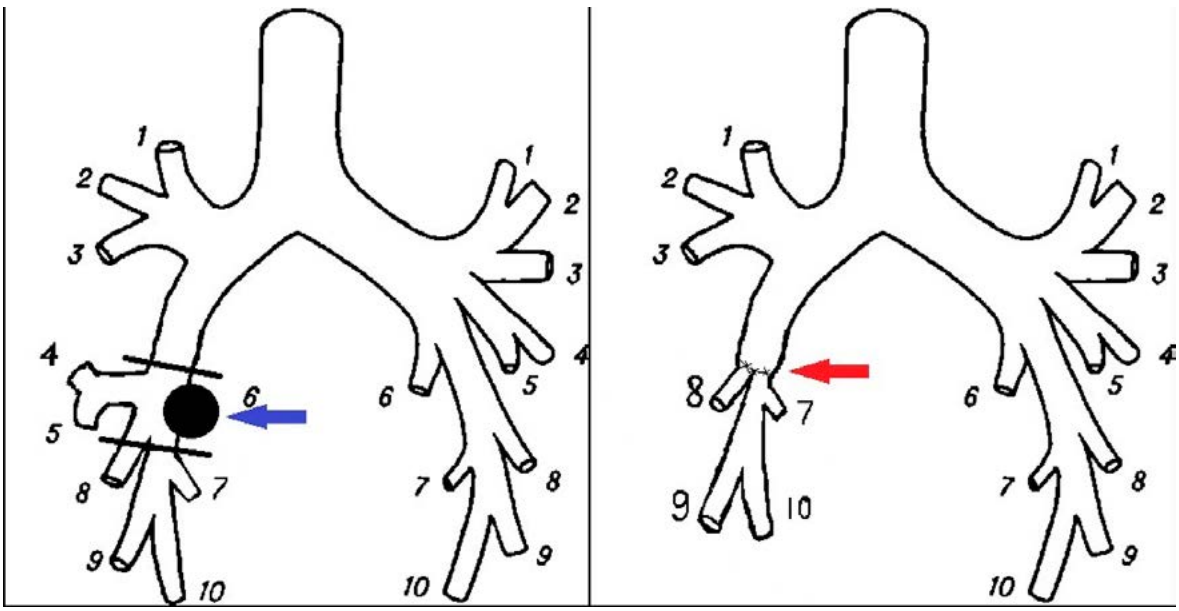

Рисунок 3. Схема объема резекции бронхов и сформированного полибронхиального анастомоза (на схеме: синяя стрелка — опухоль в B6, красная — анастомоз между бронхами)
Figure 3. Schematic of bronchial resection extent and polybronchial anastomosis formation (blue arrow — tumor in B6; red arrow — anastomosis between bronchi)

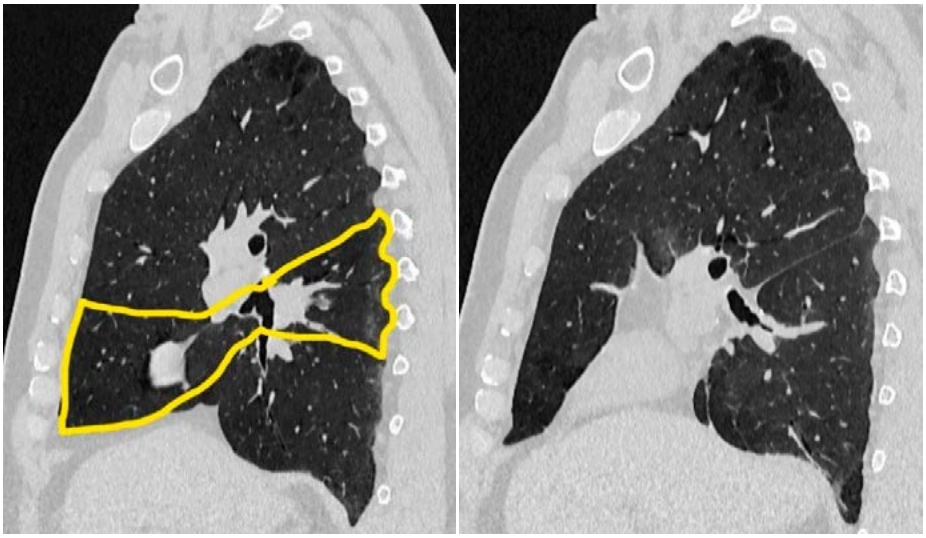

Рисунок 4. МСКТ-сканы объема резекции бронхов и сформированного полибронхиального анастомоза (желтым цветом указана резецируемая часть легкого и бронхов)
Figure 4. MSCT scans showing bronchial resection extent and polybronchial anastomosis formation (yellow highlights resected lung and bronchial tissue)

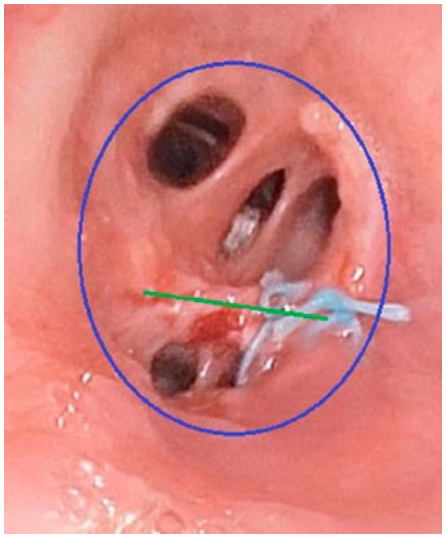

Рисунок 5. Полибронхиальный анастомоз через 4 мес. после операции — эндоскопическая картина
Figure 5. Endoscopic view of polybronchial anastomosis at four months postoperatively

РЕЗУЛЬТАТЫ

Послеоперационный период протекал без осложнений. Удаление дренажей выполнено на четвертые сутки после операции. На 7-е сутки после хирургического лечения больной выписан.

Окончательное гистологическое заключение: плоскоклеточная неороговевающая карцинома ткани легкого, умеренной степени дифференцировки, образование размером 2,5×2,5×2,0 см. Края резекции — роста атипичных клеток не обнаружено. В удаленных лимфатических узлах кониофиброз, роста атипичных клеток не выявлено.

Окончательный клинический диагноз: центральный плоскоклеточный рак нижней доли правого легкого pT1cN0M0 R0G2 IA3 ст. С учетом радикального хирургического лечения и I стадии заболевания адъювантное лечение не назначено по решению консилиума врачей. Через 25 мес. после операции пациент наблюдается у онколога по месту жительства без признаков рецидива и генерализации. На рисунке 6 представлены данные МСКТ грудной клетки и бронхоскопии.

ОБСУЖДЕНИЕ

Бурному развитию бронхопластической хирургии рака легкого способствовало стремление к органосохранным вмешательствам при центральных новообразованиях легкого. Реконструктивно-пластические операции при злокачественных новообразованиях применяют относительно редко, а операции с формированием полибронхиальных анастомозов еще реже,

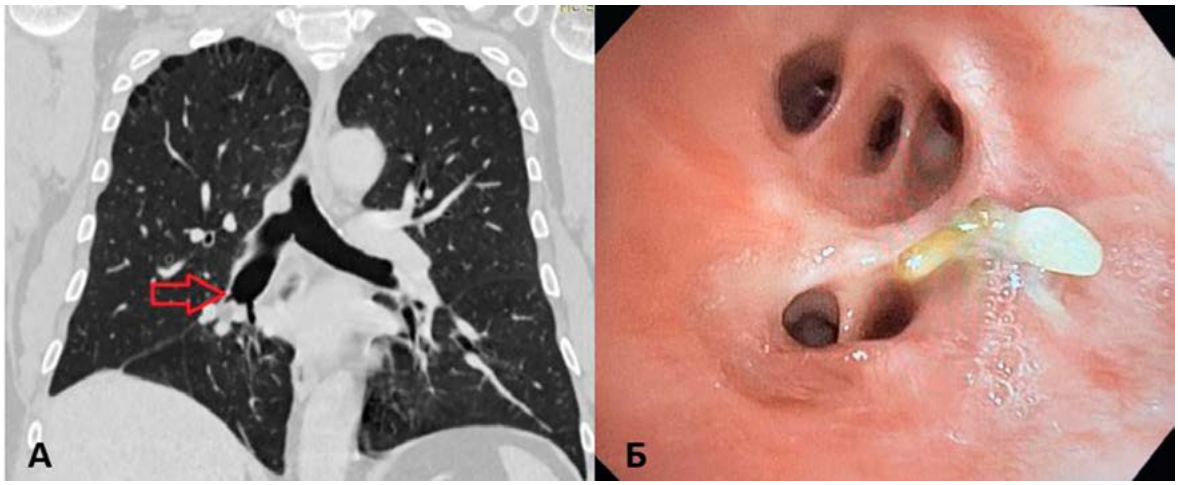

Рисунок 6. Рентгенологическая и эндоскопическая картина через 25 месяцев после операции. А — МСКТ органов грудной клетки с контрастным усилением (анастомоз указан красной стрелкой); Б — бронхоскопия через 25 месяцев после операции — признаков рецидива не выявлено
Figures 6. CT-scan and endoscopic picture 25 months after surgery. A — Contrast-enhanced chest MSCT (anastomosis marked by red arrow); Б — Bronchoscopy at 25 months postoperatively shows no signs of recurrence

хотя многие авторы отмечают их высокую эффективность [3, 16].

Бронхопластическая резекция легкого дает возможность сохранить полноценный хирургический контроль над первичной опухолью с гораздо меньшими последующими функциональными потерями. Целесообразность выполнения данного вида операции определяется в каждом отдельном случае индивидуально, стандартизованные подходы пока не разработаны [17]. Циркулярные бронхопластические операции в крупных лечебных центрах выполняются рутинно [4, 18]. Но стоит указать, что рутинно выполняются рукавные (sleeve) бронхопластические лобэктомии (справа или слева) с анастомозом главного и промежуточного/нижнедолевого бронха, когда оба бронха лежат на одной линии/плоскости, распределение натяжения нити равномерное на протяжении всего бронхиального шва. При выполнении бронхопластической операции с формированием полибронхиального анастомоза необходимо создать анастомоз между тремя бронхами, очень сложно добиться герметичности данного анастомоза, поэтому риски возникновения бронхоплеврального свища возрастают. Именно поэтому подобные операции выполняются редко и поэтому необходимо дополнительное укрытие межбронхиального шва пластическим материалом для профилактики возникновения бронхоплеврального свища [19].

Чтобы минимизировать риск несостоятельности бронхиальных швов, хирурги предложили новую стратегию — дополнительное интраоперационное укрытие швов бронха. Для этого применяют различные пластические материалы, способные улучшить кровоснабжение тканей в зоне шва: мышечные лоскуты, париетальную плевру, диафрагмальный лоскут, непарную вену, перикардиальный лоскут и тимус. Особое значение укрытие бронхиальных швов приобретает при выполнении комбинированных резекций и в ситуации, когда перед операцией проводилось предоперационное лечение [20].

Несмотря на разнообразие существующих методик, специалисты не пришли к единому мнению о способах профилактики несостоятельности швов культи бронха. При этом данные, полученные в ходе исследований, имеют ограниченное применение при решении вопроса о дополнительном укрытии межбронхиальных анастомозов. В частности, использование мышечных лоскутов для укрытия межбронхиальных анастомозов сопряжено с риском стеноза в области анастомоза или тромбозом питающего лоскут сосуда и его некрозом, что ограничивает возможность применения данного метода [21].

При выборе лоскута для укрытия бронхиального шва необходимо соблюдать определённые параметры: лоскут должен быть достаточно длинным, но при этом иметь небольшую ширину. Однако такая конфигурация создает риск нарушения кровоснабжения в дистальных участках трансплантата. Поэтому в данном клиническом случае мы использовали свободный перикардиальный плеврально-жировой лоскут. Данный лоскут выкраивается из париетальной плевры с жировой клетчаткой в области перикарда переднего средостения. Технически данный стебель формируется без особых трудностей и требует затраты не более 15 минут. Данным свободным лоскутом можно укрыть как бронхиальные швы культи бронха, так и швы межбронхиальных анастомозов после различных бронхопластических операций. Свободный лоскут дает возможность перемещать его в любое место, которое необходимо дополнительно укрыть, а лоскуты на ножке ограничены в перемещении.

ЗАКЛЮЧЕНИЕ

Таким образом, бронхопластические операции дают возможность сохранить больному больше паренхимы легкого и улучшить качество жизни по сравнению с пневмонэктомиями и билобэктомиями, при этом оставаясь радикальным методом лечения рака легкого, без значительного ухудшения показателей безрецидивной выживаемости.

СПИСОК ЛИТЕРАТУРЫ

1 Каприн А.Д., Старинский В.В., Шахзадова А.О. (ред.) Злокачественные новообразования в России в 2021 году (заболеваемость и смертность). М.: МНИОИ им. П.А. Герцена — филиал ФГБУ «НМИЦ радиологии» Минздрава России; 2021.

2 Мерабишвили В.М., Юркова Ю.П., Щербаков А.М., Левченко Е.В., Барчук А.А., Кротов Н.Ф. и др. Рак легкого (С33, 34). Заболеваемость, смертность, достоверность учета, локализационная и гистологическая структура (популяционное исследование). Вопросы онкологии. 2021;67(3):361–7. DOI: 10.37469/0507-3758-2021-67-3-361-367

3 Левченко Е.В., Шабинская В.И., Левченко Н.Е., Михнин А.Е., Мамонтов О.Ю., Ергнян С.М. и др. Сравнение результатов лечения НМРЛ после бронхопластических резекций и пневмонэктомий. Вопросы онкологии. 2024;70(2):316–23. DOI: 10.37469/0507-3758-2024-70-2-316-323

4 Пикин О.В., Рябов А.Б., Глушко В.А., Колбанов К.И., Багров В.А., Александров О.А. и др. Реконструктивная резекция легкого в рутинной клинической практике: опыт одного центра. Грудная и сердечно-сосудистая хирургия. 2022;64(5):524–32. DOI: 10.24022/0236-2791-2022-64-5-524-532

5 Топольницкий Е.Б., Шефер Н.А. Непосредственные результаты ангио- и бронхопластических лобэктомий при немелкоклеточном раке легкого у пациентов старше 70 лет. Хирургия. Журнал им. Н.И. Пирогова. 2022;6:48–54. DOI: 10.17116/hirurgia202206148

6 Аксарин А.А., Тер-Ованесов М.Д., Копейка С.М. Бронхопластические операции в лечении больных немелкоклеточным раком легкого. Сибирский онкологический журнал. 2022;21(1):85–90. DOI: 10.21294/1814-4861-2022-21-1-85-90

7 Пилькевич Д.Н., Довбня С.А., Хольный М.П., Цвиренко А.С. Опыт применения трахео-бронхопластических операций при раке легкого. Уральский медицинский журнал. 2021;20(4):46–52. DOI: 10.52420/2071-5943-2021- 20-4-46-52

8 Харагезов Д.А., Мирзоян Э.А., Козель Ю.Ю., Мкртчян Г.А., Антонян А.А., Айрапетова Т.Г. и др. Случай выполнения бронхопластической операции пациентке пятнадцати лет с редкой аденокистозной карциномой легкого. Южно-Российский онкологический журнал. 2024;5(4):38–45. DOI: 10.37748/2686-9039-2024-5-4-5

9 Каменев Р.О., Руденко М.С., Елисеева А.П., Глазков Г.К. Бронхопластические операции по поводу опухолей легкого различной этиологии. Собственный опыт. Уральский медицинский журнал. 2024;23(4):138–47. DOI: 10.52420/umj.23.4.138

10 Атюков М.А., Земцова И.Ю., Петров А.С., Жемчугова-Зеленова О.А., Новикова О.В., Мищеряков С.А. и др. Ближайшие результаты бронхопластических лобэктомий, выполненных из видеоторакоскопического и торакотомного доступов. Вестник хирургии им. И. И. Грекова. 2022;181(4):20–8. DOI: 10.24884/0042-4625-2022-181-4-20-28

11 Шефер Н.А., Топольницкий Е.Б. Методологические аспекты ангио- и бронхопластических лобэктомий при раке легкого у больных пожилого и старческого возраста. Вопросы реконструктивной и пластической хирургии. 2023;26(2):25–34. DOI: 10.52581/1814-1471/85/03

12 Hishida T., Aokage K., Yoshida J., Miyoshi T., Tsuboi M. Extended bronchoplasty for locally advanced left lower lobe lung cancer: surgical technique and outcomes. Interact Cardiovasc Thorac Surg. 2018;27(4):602–5. DOI: 10.1093/icvts/ivy081

13 Баксиян Г.А., Завьялов А.А. Бронхиальный свищ — грозное и коварное осложнение в онкологической практике. Клинический вестник ФМБЦ им А.И. Бурназяна. 2023;3:41–6. DOI: 10.33266/2782-6430-2023-3-41-46

14 Пахомова Р.А., Клименко К.В. Исторические аспекты и перспективы развития пересадки аутологичной жировой ткани (обзор литературы). Московский хирургический журнал. 2023;4:81–7. DOI: 10.17238/2072-3180-2023-4-81-87

15 Храмцова Н.И., Плаксин С.А., Соцков А.Ю., Пономарев Д.Н. Применение методики аутотрансплантации жировой ткани у пациентов с контурными деформациями, дефектами кожи и мягких тканей. Пермский медицинский журнал. 2022;39(4):97–107. DOI: 10.17816/pmj39497%107

16 Marshall M.B., Sugarbaker E.A. Bronchoplasty for pulmonary preservation: A novel technique. JTCVS Tech. 2023;19:132–4. DOI: 10.1016/j.xjtc.2023.03.010

17 Girelli L., Bertolaccini L., Casiraghi M., Petrella F., Galetta D., Mazzella A., et al. Anastomosis complications after bronchoplasty: incidence, risk factors, and treatment options reported by a referral cancer center. Curr Oncol. 2023;30(12):10437–49. DOI: 10.3390/curroncol30120760

18 Qi K., Lin G., Liu H., Zhang X., Huang W., Chen Z., et al. Safety and feasibility of preferential manual bronchoplasty in 2-3 cm single-port video-assisted thoracoscopic lobectomy. Thorac Cancer. 2023;14(24):2484–92. DOI: 10.1111/1759-7714.15033

19 Peng Z., Mei J., Liu C., Guo C., Gonzalez M., Bölükbas S., et al. Risk factors and outcomes of bronchopleural fistula after bronchoplasty in patients with non-small cell lung cancer: a retrospective multivariate analysis. Transl Lung Cancer Res. 2022;11(5):744–56. DOI: 10.21037/tlcr-22-272

20 Никулин А.В., Романихин А.И., Гандыбина Е.Г., Петровская А.А., Паталова А.Р., Абдуллах Я. и др. Вопросы закрытия бронхоплеврального свища на фоне эмпиемы плевры. Хирургическая практика. 2024;4:42–58. DOI: 10.5922/2223-2427-2024-9-4-4

21 Корымасов Е.А., Медведчиков-Ардия М.А., Поляков И.С., Бенян А.С. Этапная реконструктивно-восстановительная хирургия при бронхоплевральном свище. Хирургия. Журнал им. Н.И. Пирогова. 2023;4:61–5. DOI: 10.17116/hirurgia202304161

REFERENCES

1 Kaprin A.D., Starinskiy V.V., Shakhzadova A.O. (eds) Malignant neoplasms in Russia in 2021 (morbidity and mortality). Moscow: P.A Gertsen Moscow Research Oncology Institute — branch of the National Medical Research Center for Radiology; 2021 (In Russ.).

2 Merabishvili V.M., Yurkova Yu.P., Shcherbakov A.M., Levchenko E.V., Barchuk A.A., Krotov N.F., et al. Lung cancer (C 33, 34). Morbidity, mortality, reliability of accounting, localization and histological structure (population study). Problems in Oncology. 2021;67(3):361–7 (In Russ.). DOI: 10.37469/0507-3758-2021-67-3-361-367

3 Levchenko E.V., Shabinskaya V.I., Levchenko N.E., Mikhnin A.E., Mamontov O.Yu., Ergnyan S.M., et al. Outcomes after bronchoplastic sleeve resection in comparison with pneumonectomy for non-small cell lung cancer. Problems in Oncology. 2024;70(2):316–23 (In Russ.). DOI: 10.37469/0507-3758-2024-70-2-316-323

4 Pikin O.V., Ryabov A.B., Glushko V.A., Kolbanov K.I., Bagrov V.A., Aleksandrov O.A., et al. Sleeve lobectomy in routine clinical practice: single cancer centre experience. Russian Journal of Thoracic and Cardiovascular Surgery. 2022;64(5):524–32 (In Russ.). DOI: 10.24022/0236-2791-2022-64-5-524-532

5 Topolnitskiy E.B., Shefer N.A. Immediate results of angio- and bronchoplastic lobectomies for non-small cell lung carcinoma in patients over 70 years old. Pirogov Russian Journal of Surgery. 2022;6:48–54 (In Russ.). DOI: 10.17116/hirurgia202206148

6 Aksarin A.A., Ter-Ovanesov M.D., Kopeyka S.M. Bronchoplatic surgery in the treatment of patients with nonsmall cell lung cancer. Siberian journal of oncology. 2022;21(1):85–90 (In Russ.). DOI: 10.21294/1814-4861-2022-21-1-85-90

7 Pilkevich D.N., Dovbnya S.A., Kholnyy P.M., Tsvirenko A.S. Experience of tracheo-bronchoplastic surgery for lung cancer. Ural medical journal. 2021;20(4):46–52 (In Russ.). DOI: 10.52420/2071-5943-2021-20-4-46-52

8 Kharagezov D.A., Mirzoyan E.A., Kozel Yu.Yu., Mkrtchyan G.A., Antonyan A.A., Airapetova T.G., et al. A case of a fifteen-year-old patient suffering from rare adenocystic lung carcinoma bronchoplastic surgery. South Russian Journal of Cancer. 2024;5(4):38–45 (In Russ.). DOI: 10.37748/2686-9039-2024-5-4-5

9 Kamenev R.O., Rudenko M.S., Eliseeva A.P., Glazkov G.K. Sleeveresection for lung tumors of various etiologies. Own experience. Ural Medical Journal. 2024;23(4):138–147 (In Russ.). DOI: 10.52420/umj.23.4.138

10 Atiukov M.A., Zemtsova I.Yu., Petrov A.S., Zhgemchugova-Zelenova O.A., Novikova O.V., Mishcheryakov S.A., et al. Short-term outcomes of bronchoplastic lobectomies performed from video-assisted thoracoscopic and thoracotomic approaches. Grekov's Bulletin of Surgery. 2022;181(4):20–8 (In Russ.). DOI: 10.24884/0042-4625-2022-181-4-20-28

11 Shefer N.A., Topolnitskiy E.B. Methodological aspects of angio- and bronchoplastic lobectomies for lung cancer in patients of elderly and old age. Issues of Reconstructive and Plastic Surgery. 2023;26(2):25–34. (In Russ.). DOI: 10.52581/1814-1471/85/03

12 Hishida T., Aokage K., Yoshida J., Miyoshi T., Tsuboi M. Extended bronchoplasty for locally advanced left lower lobe lung cancer: surgical technique and outcomes. Interact Cardiovasc Thorac Surg. 2018;27(4):602–5. DOI: 10.1093/icvts/ivy081

13 Baksijan G.A., Zav'jalov A.A. Bronchial fistula is a formidable and insidious complication in oncological practice. Clinical Bulletin of the Burnazyan Federal Medical Center. 2023;3:41–6 (In Russ.). DOI: 10.33266/2782-6430-2023-3-41-46

14 Pakhomova R.A., Klimenko K.V. Historical aspects and prospects for the development of autologous adipose tissue transplantation. Moscow Surgical Journal. 2023;4:81–7 (In Russ.). DOI: 10.17238/2072-3180-2023-4-81-87

15 Khramtsova N.I., Plaksin S.A., Sotskov A.Yu., Ponomarev D.N. Autologous fat grafting in patients with volume restoration, soft tissues and skin defects correction. Perm Medical Journal. 2022;39(4):97–107. DOI: 10.17816/pmj39497%107

16 Marshall M.B., Sugarbaker E.A. Bronchoplasty for pulmonary preservation: A novel technique. JTCVS Tech. 2023;19:132–4. DOI: 10.1016/j.xjtc.2023.03.010

17 Girelli L., Bertolaccini L., Casiraghi M., Petrella F., Galetta D., Mazzella A., et al. Anastomosis complications after bronchoplasty: incidence, risk factors, and treatment options reported by a referral cancer center. Curr Oncol. 2023;30(12):10437–49. DOI: 10.3390/curroncol30120760

18 Qi K., Lin G., Liu H., Zhang X., Huang W., Chen Z., et al. Safety and feasibility of preferential manual bronchoplasty in 2-3 cm single-port video-assisted thoracoscopic lobectomy. Thorac Cancer. 2023;14(24):2484–92. DOI: 10.1111/1759-7714.15033

19 Peng Z., Mei J., Liu C., Guo C., Gonzalez M., Bölükbas S., et al. Risk factors and outcomes of bronchopleural fistula after bronchoplasty in patients with non-small cell lung cancer: a retrospective multivariate analysis. Transl Lung Cancer Res. 2022;11(5):744–56. DOI: 10.21037/tlcr-22-272

20 Nikulin A.V., Romanikhin A.I., Gandybina E.G., Petrovskaya A.A., Potalova A.R., Abdullah Y., et al. Aspects of closure of the bronchopleural fistula against the background of pleural empyema. Surgical practice (Russia). 2024;4:42–58 (In Russ.). DOI: 10.5922/2223-2427-2024-9-4-4

21 Korymasov E.A., Medvedchikov-Ardiya M.A., Polyakov I.S., Benyan A.S. Staged reconstructive surgery for bronchopleural fistula. Pirogov Russian Journal of Surgery. 2023;4:61–5 (In Russ.). DOI: 10.17116/hirurgia202304161

© Гатьятов Р.Р., Зинченко С.В., Шаназаров Н.А., 2025
© Gat'jatov R.R., Zinchenko S.V., Shanazarov N.A., 2025

Оригинальные статьи / Original articles

CC BY 4.0

https://doi.org/10.24060/2076-3093-2025-15-2-90-96

Check for updates

Распространенный плоскоклеточный рак кожи, возникший на фоне обширного послеожогового рубца (клинический случай)

М.М. Замилов[1,], К.В. Меньшиков[1,2], Р.И. Латыпов[3], Д.Р. Ахмеров[3], Р.И. Гиматдинов[3], Ш.И. Мусин[1,2], Г.И. Замилова[2], Р.Т. Аюпов[1]*

[1] Республиканский клинический онкологический диспансер, Россия, Республика Башкортостан, Уфа
[2] Башкирский государственный медицинский университет, Россия, Республика Башкортостан, Уфа
[3] Республиканский ожоговый центр, Россия, Республика Башкортостан, Уфа

*** Контакты:** Замилов Марат Мунирович, e-mail: zamartin@mail.ru

Замилов Марат Мунирович — *отделение нейроонкологии, orcid.org/0000-0003-0918-3993*

Меньшиков Константин Викторович — *к.м.н., доцент, кафедра онкологии и клинической морфологии, отдел химиотерапии, orcid.org/0000-0003-3734-2779*

Латыпов Руслан Ильмирович — *ожоговое отделение, orcid.org/0009-0008-8100-6792*

Ахмеров Дамир Римович — *orcid.org/0000-0002-2302-3745*

Гиматдинов Руслан Игоревич — *ожоговое отделение, orcid.org/0009-0009-4246-6371*

Мусин Шамиль Исмагилович — *к.м.н., хирургическое отделение № 6, orcid.org/0000-0003-1185-977X*

Замилова Гузель Ильдаровна — *кафедра онкологии и клинической морфологии, orcid.org/0009-0005-1017-2564*

Аюпов Рустем Талгатович — *к.м.н., orcid.org/0000-0002-6769-7194*

Аннотация

Введение. Плоскоклеточный рак кожи (ПКРК) — второй по распространенности рак кожи после базальноклеточного. Развитие ПРК на фоне рубцовых поражений приводит к появлению более агрессивной формы рака, характеризующейся большим метастатическим потенциалом. Основным методом лечения является хирургический с использованием современных возможностей реконструктивной хирургии для закрытия раневого дефекта. **Материалы и методы.** Клинический случай: у пациентки 60 лет в анамнезе обширный ожог кожи спины, полученный в возрасте 15 лет. При осмотре: на коже спины справа в лопаточной области определяется инфильтративно-язвенная опухоль размерами 27×21 см. Выставлен диагноз: плоскоклеточный рак кожи спины cT3N2M0 ст. IVa гр. II. Произведено иссечение опухоли кожи (пластика дефекта свободным расщепленным кожным лоскутом). Послеоперационный период протекал без осложнений. **Результаты и обсуждение.** Иссечение опухоли кожи с пластикой свободным кожным лоскутом позволило успешно закрыть раневую поверхность и добиться приживления лоскута более 95 %. Проведение профилактической лимфодиссекции при отсутствии регионарных метастазов не влияет на безрецидивную выживаемость. **Заключение.** ПКРК на фоне ожоговых рубцов протекает более агрессивно и чаще всего диагностируется на поздних стадиях заболевания. Чтобы предотвратить развитие рака на месте ожогового рубца, мы должны тщательно ухаживать за ожоговым рубцом, защищать его от травм, обеспечивать эпителизацию и раннюю трансплантацию кожи на обожженном участке, а в случае обнаружения изменений, указывающих на перерождение, следует провести эксцизионную биопсию или радикальное иссечение. После радикального лечения ПКРК пациент также должен находиться под тщательным наблюдением для раннего выявления метастазов.

Ключевые слова: плоскоклеточный рак кожи, ожоги, гипертрофический рубец, послеожоговые осложнения, лимфодиссекция, кожный лоскут, реконструктивная хирургия

Информированное согласие. Информированное согласие пациента на публикацию своих данных получено.
Информация о конфликте интересов. Конфликт интересов отсутствует.
Информация о спонсорстве. Данная работа не финансировалась.
Вклад авторов. Все авторы внесли эквивалентный вклад в подготовку публикации.

Для цитирования: Замилов М.М., Меньшиков К.В., Латыпов Р.И., Ахмеров Д.Р., Гиматдинов Р.И., Мусин Ш.И., Замилова Г.И., Аюпов Р.Т. Распространенный плоскоклеточный рак кожи, возникший на фоне обширного послеожогового рубца (клинический случай). Креативная хирургия и онкология. 2025;15(2):90–96. https://doi.org/10.24060/2076-3093-2025-15-2-90-96

Поступила в редакцию: 05.07.2024
Поступила после рецензирования и доработки: 10.04.2025
Принята к публикации: 28.04.2025

Advanced Squamous Cell Carcinoma Arising from an Extensive Post-Burn Scar: Clinical Case

Marat M. Zamilov[1,], Konstantin V. Menshikov[1,2], Ruslan I. Latypov[3], Damir R. Akhmerov[3], Ruslan I. Gimatdinov[3], Shamil I. Musin[1,2], Guzel I. Zamilova[2], Rustem T. Ayupov[1]*

[1] Republican Clinical Oncology Dispensary, Ufa, Russian Federation
[2] Bashkir State Medical University, Ufa, Russian Federation
[3] Republican Burn Center, Ufa, Russian Federation

*** Correspondence to:** Marat M. Zamilov, e-mail: zamartin@mail.ru

Marat M. Zamilov — *Neuro-Oncology Unit, orcid.org/0000-0003-0918-3993*

Konstantin V. Menshikov — *Cand. Sci. (Med.), Assoc. Prof., Department of Oncology and Clinical Morphology, Chemotherapy Unit, orcid.org/0000-0003-3734-2779*

Ruslan I. Latypov — *Burn Unit, orcid.org/0009-0008-8100-6792*

Damir R. Akhmerov — *orcid.org/0000-0002-2302-3745*

Ruslan I. Gimatdinov — *Burn Unit, orcid.org/0009-0009-4246-6371*

Shamil I. Musin — *Cand. Sci. (Med.). Surgery Unit No. 6, orcid.org/0000-0003-1185-977X*

Guzel I. Zamilova — *Department of Oncology and Clinical Morphology, orcid.org/0009-0005-1017-2564*

Rustem T. Ayupov — *Cand. Sci. (Med.), orcid.org/0000-0002-6769-7194*

Abstract

Introduction. Squamous cell carcinoma (SCC) is the second most prevalent form of skin cancer, following basal cell carcinoma. The development of SCC on scarred tissue leads to a more aggressive form of the disease, characterized by a high metastatic potential. Surgical excision remains the primary treatment modality, with advanced reconstructive surgery techniques employed for defect repair. **Materials and methods.** We present the following clinical case. A 60-year-old female patient exhibited an extensive post-burn scar on her back, which was sustained at the age of fifteen. A clinical examination revealed an infiltrative-ulcerative tumor measuring 27x21 cm located on the right scapular region. The diagnosis was squamous cell carcinoma of the back, stage T3N2M0, clinical stage IVa, group II. Treatment involved tumor excision with the subsequent defect repair using a free split-thickness skin graft. The postoperative period was uneventful. **Results and discussion**. The free skin graft achieved over 95% uptake, successfully covering the wound surface. Prophylactic lymph node dissection demonstrated no impact on recurrence-free survival in the absence of regional metastases. **Conclusion**. SCC arising within burn scars tends to exhibit a more aggressive clinical behavior and is often diagnosed at advanced stages. To prevent malignant transformation of burn scars, we recommend meticulous wound care with protection against trauma and early skin grafting. Any alterations indicating a potential malignant transformation warrant excisional biopsy or radical excision. Patients require close monitoring post-treatment for the early detection of metastases.

Keywords: squamous cell carcinoma, burns, hypertrophic scar, post-burn complications, lymph node dissection, skin graft, reconstructive surgery

Statement of informed consent. Written informed consent was obtained from the patient for publication of this case report and accompanying materials.
Conflict of interest. The authors declare no conflict of interest.
Sponsorship data. This work is not funded.
Author contributions. The authors contributed equally to this article.

For citation: Zamilov M.M., Menshikov K.V., Latypov R.I., Akhmerov D.R., Gimatdinov R.I., Musin S.I., Zamilova G.I., Ayupov R.T. Advanced squamous cell carcinoma arising from an extensive post-burn scar: Clinical case. Creative Surgery and Oncology. 2025;15(2):90–96. https://doi.org/10.24060/2076-3093-2025-15-2-90-96

Received: 05.07.2024
Revised: 10.04.2025
Accepted: 28.04.2025

ВВЕДЕНИЕ

Одну из ведущих локализаций в структуре заболеваемости среди обоих полов занимает рак кожи (РК) (11,8 %). У мужчин он встречается несколько чаще, чем у женщин (соотношение 3:1) [1, 2]. Чаще всего поражается область головы и шеи (70 %), в 5–10 % рак развивается на коже конечностей и туловища [3]. Несмотря на достаточно простую диагностику рака кожи, в 1,5 % опухоль определяется уже на III и IV стадиях. В Республике Башкортостан за 2022 год выявлено 1302 новых случая заболеваний (население 3,9 млн человек). Преимущественно это пациенты с I (82,3 %) и II (15,4 %) стадиями, на долю III и IV стадий приходится 2,2 и 0,4 % соответственно.

Наиболее значимыми факторами риска, приводящими к развитию РК, являются воздействие ультрафиолетовых лучей, пожилой возраст, светлая кожа (I–III типы кожи по Фитцпатрику) и иммуносупрессивное состояние организма [2]. Заболеваемость увеличивается с возрастом, при этом пик заболеваемости приходится на 60 лет.

Иммуносупрессивное состояние также является важным фактором возникновения РК; у пациентов, перенесших трансплантацию органов, риск развития РК возрастает в 65–250 раз по сравнению с общей популяцией.

Также к развитию РК могут приводить токсические и термические повреждения кожи, приводящие к развитию рубцов. Аналогично к развитию рубцовой ткани на коже приводят отморожения, ранения различной этиологии и операции. Плоскоклеточный рак кожи (ПКРК) — это злокачественная опухоль, которая развивается из клеток эпидермиса. ПКРК обычно появляется на фоне предраковых поражений, таких как актинический кератоз, болезнь Боуэна или склерозирующий и атрофический лишай [4–6]. Кроме того, иногда он развивается из-за ожоговых рубцов (1–2 % случаев от всей группы пациентов с ожогами). При массивном повреждении кожных покровов на фоне ожога развиваются рубцовые контрактуры, которые являются местом хронического воспаления. Считается, что в рубцовых тканях снижается иммунная функция клеток, что приводит к развитию РК.

Нет определенных данных, через какое время может развиться РК на фоне рубца, в среднем манифестация заболевания наступает через 10 лет [7]. Для описания рубцов в момент осмотра и в динамике может использоваться Ванкуверская шкала оценки рубцов (Vancouver Scar Scale, 1990). Она включает в себя 4 параметра: васкуляризация, высота или толщина, эластичность и наличие пигментации рубца. Также используется оценочная шкала пациента и наблюдателя (Patient and observer scar assessment scale, POSAS), которая включает в себя не только внешние параметры рубца, но и жалобы пациента (дискомфорт, зуд, жжение в области рубца). Чем выше балл в системе этих шкал, тем хуже состояние рубца [8].

Отмечается, что ПКРК на фоне ожоговых рубцов имеет агрессивное течение с ранним появлением метастазов в регионарные лимфоузлы [7, 8]. Частота метастазирования данной формы рака составляет около 30 %. Среди всех случаев метастазирования 85 % составляют метастазы в регионарные лимфоузлы и 15 % — в висцеральные органы (легкие) и кости [3, 5]. Также стоит отметить, что наличие рубцовой контрактуры может маскировать развитие ПКРК, что затрудняет раннюю диагностику.

Учитывая вышеуказанные факторы, выбор тактики лечения пациентов со злокачественными новообразованиями кожи, возникших на фоне ожоговых рубцов, может представлять определенную проблему. Необходимо учитывать распространенность и локализацию первичной опухоли, высокий риск наличия метастазов в регионарные лимфоузлы, возраст, риск повторного рецидива и возможные функциональные и косметические результаты после лечения.

Показатели смертности от ПКРК недостаточно тщательно документированы [9]. По данным онкологического реестра Норвегии, в 2000–2011 гг. 5-летняя общая выживаемость при локализованном ПКРК составила 88 % у женщин и 82 % у мужчин, при распространенном ПКРК — 64 и 51 % соответственно [10].

Основным методом лечения на сегодняшний день остается хирургическое удаление. При этом отступ от видимых краев опухоли должен составлять не менее 2 см [11–13]. При локализации опухоли в сложной анатомической зоне или больших размерах опухоли подходит комбинированный подход лечения. В этом случае проводится предоперационный дистанционный курс лучевой терапии для уменьшения размеров самой опухоли и инфильтрации вокруг нее. В дальнейшем это облегчает хирургический этап и приводит к лучшим функциональным результатам. В случае нерезектабельной опухоли и наличии противопоказаний к проведению лучевой терапии опцией лечения остается назначение системной терапии, такой как терапия моноклональными антителами, блокирующими взаимодействие между рецептором программируемой смерти (PD-1) и его лигандами (PD- L1 и PD-L2) (ниволумаб, пембролизумаб) [11].

В запущенных случаях, когда есть угроза здоровью пациента или распад опухоли, остается только опция хирургического лечения. В качестве примера представляем клиническое наблюдение успешно пролеченного местнораспространенного плоскоклеточного рака кожи спины с метастазами в регионарные лимфоузлы.

МАТЕРИАЛЫ И МЕТОДЫ

В феврале 2024 г. в Республиканский онкологический диспансер г. Уфы обратилась пациентка 1964 г. р. с жалобами на незаживающее и постепенно увеличивающееся в течение 2 лет образование на коже спины. В январе 2024 пациентка находилась на стационарном лечении в хирургическом отделении ЦРБ по месту жительства по поводу кровотечения из опухоли кожи спины, где проводилась консервативная терапия и перевязки.

В анамнезе: обширный ожог кожи спины, полученный в возрасте 15 лет. При осмотре: на коже спины справа в лопаточной и поясничной областях определяется инфильтративно-язвенная опухоль с экзофитным ро-

стом размерами 27×21 см (рис. 1). Вокруг опухоли визуально определяется зона старых ожоговых рубцов. Выполнена морфологическая верификация диагноза путем инцизионной биопсии опухоли краевого участка новообразования. Гистологическое заключение: высокодифференцированная плоскоклеточная карцинома кожи. В правой подмышечной области пальпируются увеличенные лимфоузлы до 3 см в диаметре. Под контролем УЗИ выполнена тонкоигольная пункция правого подмышечного лимфоузла, цитологическое заключение: метастаз плоскоклеточного рака. По данным компьютерной томографии органов грудной клетки, брюшной полости, а также УЗИ периферических лимфоузлов других метастазов не обнаружено. Таким образом, выставлен диагноз: плоскоклеточный рак кожи спины cT3N2M0 ст. IVa гр. II.

Проведен онкологический консилиум в составе хирурга, химиотерапевта и радиолога. Первоначально обсуждалось применение комбинированного способа лечения: предоперационной лучевой терапии с последующим хирургическим лечением.

Но, учитывая наличие множественных регионарных метастазов и частичный распад опухоли, угрозу повторного кровотечения, методом выбора остается только хирургическое лечение.

28.03.2024 произведено широкое иссечение опухоли кожи спины с минимальным отступом от краев опухоли 2 см, с реконструктивно-пластическим компонентом (пластика дефекта свободным расщепленным кожным лоскутом). Размеры дефекта составили 32×26 см. Для закрытия дефекта на коже правого бедра по наружной поверхности с помощью дискового дерматома были мобилизованы 3 кожных лоскута, перфорированы и уложены на дно дефекта. Лоскуты фиксированы степлером. Вторым этапом пациентка уложена на левый бок, выполнена подмышечная лимфодиссекция справа. Гистологическое заключение операционного материала: высокодифференцированная плоскоклеточная карцинома кожи. Лимфоваскулярная инвазия определяется. Венозная инвазия достоверно не определяется. Периневральная инвазия не определяется. Линии резекции свободны от опухолевого роста. Метастазы плоскоклеточного рака в 3 лимфоузла из 12 исследованных.

Послеоперационный период протекал без осложнений. Фиксирующие скобы сняты на 20 сутки. Приживление лоскута составило более 95 % (рис. 2).

Одним из противопоказаний к проведению адъювантной лучевой терапии является локализация опухоли в области послеожогового рубца [11, 14]. Учитывая неблагоприятные прогностические факторы (наличие лимфоваскулярной инвазии, размеры опухоли, наличие метастазов в регионарных лимфоузлах), пациентке назначена терапия ингибиторами PD-1 (пембролизумаб, 2 мг/кг массы 1 раз в 21 день) [11, 12]. В данный момент пациентка продолжает лечение, по данным визуального осмотра и инструментальных обследований рецидива заболевания не наблюдается.

Рисунок 1. Плоскоклеточный рак кожи спины с частичным распадом опухоли, диаметр 27×21 см
Figure 1. Squamous cell carcinoma of the back with partial tumor necrosis (27×21 cm)

Рисунок 2. Вид раны: А — на 15-е сутки с момента операции; Б — на 25-е сутки (приживление лоскутов 95 %)
Figure 2. Postoperative wound appearance: A — Day 15; B — Day 25 (95 % graft uptake)

РЕЗУЛЬТАТЫ И ОБСУЖДЕНИЕ

В представленном клиническом случае ПКРК развился через 40 лет после полученной ожоговой травмы. На момент постановки диагноза у пациентки обнаружены регионарные метастазы, что говорит об агрессивном характере опухоли. Проведенное оперативное вмешательство с пластикой свободным кожным лоскутом позволило радикально удалить опухоль, и удалось достигнуть приживления лоскута свыше 95 %.

Из-за агрессивного развития ПКРК на фоне рубцов и диагностики на поздних стадиях заболевания данная группа пациентов требует индивидуального подхода. Все рубцовые изменения кожи нуждаются в динамическом наблюдении у дерматологов или онкологов. Необходимо учитывать не только внешние параметры рубцового поражения, но и жалобы и наличие возможных симптомов у пациентов.

Манифестация заболевания может проявиться через разное время после ожога, по данным мировой литературы ПКРК чаще всего развивается в промежуток 53–57 лет [14]. Среднее время развития ПКРК после получения ожога составляет 20–40 лет [15]. Также стоит отметить анатомическую локализацию стандартного ПКРК: чаще всего он развивается в области головы и шеи (70 %), в то время как ПКРК в ожоговых рубцах чаще появляется в области нижних конечностей, где хуже кровоснабжение и выше риск получения ожога [6, 16, 17]. В исследовании Ulker Gül и др. [18] у 20 из 36 пациентов ПКРК на фоне ожогового рубца развился на нижних конечностях (55,5 %), в области головы и шеи у 8 пациентов (22,2 %).

На сегодняшний день лучшей методикой выбора является хирургическое лечение. Широкое иссечение с отступом в 2 см и исследованием краев резекции остается общепринятым стандартом. Несмотря на высокий риск регионарного метастазирования, большинство авторов сходятся во мнении, что выполнять лимфодиссекцию необходимо только при подтвержденных метастазах в лимфоузлы [17, 19, 20]. Выполнение профилактической лимфодиссекции не приводит к достоверному увеличению общей выживаемости. Показаниями к ампутации может быть поражение опухолью суставов, костей или обширная инфильтрация мягких тканей. Использование предоперационной лучевой терапии с целью уменьшения размеров опухоли является утвержденной опцией в клинических рекомендациях, что в некоторых случаях может позволить обойтись без ампутации или облегчить проведение хирургического этапа за счет уменьшения размеров дефекта. С развитием реконструктивно-пластических методик достижение хирургической радикальности и хороших функциональных результатов становится значительно проще. В представленном клиническом случае расположение и размеры опухоли, наличие множественных метастазов в подмышечные лимфоузлы и угроза кровотечения ограничивали нас в выборе методик, поэтому хирургический метод оказался предпочтительнее. Использование пластики свободными расщепленными кожными лоскутами позволило добиться хорошего эффекта в виде приживления лоскутов более 95 %.

ЗАКЛЮЧЕНИЕ

Пациенты с рубцовыми поражениями кожи, сопровождающимися дискомфортом, болевыми ощущениями, зудом, должны находиться под пристальным наблюдением дерматологов. При наличии эрозий или язв в области рубца необходима консультация онколога. В некоторых случаях диагностика может быть затруднена и может потребоваться несколько биопсий для верификации диагноза (особенно эксцизионная биопсия).

По данным мировой литературы, наличие рубцовых изменений кожи различной этиологии может приводить к развитию РК. Чаще всего развивается плоскоклеточная форма рака кожи, которая может протекать заметно агрессивнее. Для лечения распространенного рака кожи необходимо применять комбинированные методики лечения, даже на ранних стадиях заболевания, в связи с его агрессивным течением.

Чтобы предотвратить развитие рака на месте ожогового рубца, мы должны тщательно ухаживать за ожоговым рубцом, защищать его от травм, обеспечивать эпителизацию и раннюю трансплантацию кожи на обожженном участке, а в случае обнаружения изменений, указывающих на злокачественную трансформацию, следует провести радикальное иссечение. После радикального лечения ПКРК пациент также должен находиться под тщательным наблюдением для раннего выявления метастазов.

СПИСОК ЛИТЕРАТУРЫ

1 Каприн А.Д., Старинский В.В., Петрова Г.В. (ред.). Состояние онкологической помощи населению России в 2021 году. М.: ФГБУ «МНИОИ им. П.А. Герцена» Минздрава России; 2022.

2 Waldman A., Schmults C. Cutaneous squamous cell carcinoma. Hematol Oncol Clin North Am. 2019:33(1);1–12. DOI: 10.1016/j.hoc.2018.08.001

3 Киреева Т.А., Гуменецкая Ю.В., Кудрявцев Д.В., Стародубцев А.Л., Курильчик А.А., Куприянова Е.И. Клинический случай лечения пациента с местнораспространенным плоскоклеточным раком кожи, возникшим на фоне обширного послеожогового рубца. Саркомы костей, мягких тканей и опухоли кожи. 2019;11(1):51–5.

4 Федоркевич И.В., Нестерович Т.Н., Ганусевич О.Н., Иванов С.А., Ачинович С.Л., Лось Д.М. Лечение рака кожи на фоне послеожоговых рубцов (клинический случай). Сибирский онкологический журнал. 2022;21(2):160–6. DOI: 10.21294/1814-4861-2022-21-2-160-166

5 Matsui Y., Makino T., Takemoto K., Kagoyama K., Shimizu T. Coexistence of basal cell carcinoma and squamous cell carcinoma in a single burn scar region. Burns Open. 2020;4:64–6. DOI: 10.1016/j.burnso.2020.03.001

6 Игнатова А.В. Актуальные проблемы лечения местнораспространенного и метастатического плоскоклеточного рака кожи. Современная онкология. 2021;23(1):94–8. DOI: 10.26442/18151434.2021.1.200694

7 Abdi M.A., Yan M., Hanna T.P. Systematic review of modern case series of squamous cell cancer arising in a chronic ulcer (Marjolin's ulcer) of the skin. JCO Glob Oncol. 2020;6:809–18. DOI: 10.1200/ GO.20.00094

8 Зикиряходжаев Д.З., Сайфутдинова М.Б., Орифов Б.М. Особенности рака кожи, развившегося в области рубцовых изменений: обзор литературы. Саркомы костей, мягких тканей и опухоли кожи 2022;14(1):25–32. DOI: 10.17650/2782-3687-2022-14-1-25-32

9 Green A.C., Olsen C.M. Cutaneous squamous cell carcinoma: an epidemiological review. Br J Dermatol. 2017;177(2):373–81. DOI: 10.1111/bjd.15324

10 Robsahm T.E., Helsing P., Veierod M.B. Cutaneous squamous cell carcinoma in Norway 19632011: increasing incidence and stable mortality. Cancer Med. 2015;4(3):472–80. DOI: 10.1002/cam4.404

11 Поляков А.П., Геворков А.Р., Степанова А.А. Современная стратегия диагностики и лечения плоскоклеточного рака кожи. Опухоли головы и шеи. 2021;11(1):51–72. DOI: 10.17650/2222-1468-2021-11-1-51-72

12 Утяшев И.А., Орлова К.В., Зиновьев Г.В., Трофимова О.П., Петенко Н.Н., Назарова В.В. и др. Практические рекомендации по лекарственному лечению злокачественных дрнемеланоцитарных опухолей кожи (базальноклеточного рака кожи, плоскоклеточного рака кожи, карциномы Меркеля). Практические рекомендации RUSSCO. 2022;12:672–96. DOI: 10.18027/2224-5057-2022-12-3s2-672-696

13 Brougham N.D., Dennett E.R., Came ron R., Tan S.T. The incidence of meta-stasis from cutaneous squamous cell carcinoma and the impact of its risk factors. J Surg Oncol. 2012;106:811e5. DOI: 10.1002/jso.23155

14 Huang C.Y., Feng C.H., Hsiao Y.C., Chuang S.S., Yang J.Y. Burn scar carcinoma. J Dermatolog Treat. 2010;21(6):350–6. DOI: 10.3109/09546630903386580

15 Sisti A., Pica Alfieri E., Cuomo R., Grimaldi L., Brandi C., Nisi G. Marjolin's ulcer arising in a burn scar. J Burn Care Res. 2018;39(4):636–9. DOI: 10.1097/BCR.0000000000000619

16 Mousa A.K., Elshenawy A.A., Maklad S.M., Bebars S.M.M., Burezq H.A., Sayed S.E. Post-burn scar malignancy: 5-year management review and experience. Int Wound J. 2022;19(4):895–909. DOI: 10.1111/iwj.13690

17 Ozek C., Celik N., Bilkay U., Akalin T., Erdem O., Cagdas A. Marjolin's ulcer of the scalp: report of 5 cases and review of the literature. J Burn Care Rehabil. 2001;22(1):65–9. DOI: 10.1097/00004630-200101000-00013

18 Gül U., Kiliç A. Squamous cell carcinoma developing on burn scar. Ann Plast Surg. 2006;56(4):406–8. DOI: 10.1097/01.sap.0000200734.74303.d5

19 Sabin S.R., Goldstein G., Rosenthal H.G., Haynes K.K. Aggressive squamous cell carcinoma originating as a Marjolin's ulcer. Dermatol Surg. 2004;30(2 Pt 1):229–30. DOI: 10.1111/j.1524-4725.2004.30072.x

20 Work Group, Invited Reviewers, Kim J.Y.S., Kozlow J.H., Mittal B., Moyer J., Olenecki T., Rodgers P. Guidelines of care for the management of cutaneous squamous cell carcinoma. J Am Acad Dermatol. 2018;78(3):560–78. DOI: 10.1016/j.jaad.2017.10.007

REFERENCES

1 Kaprin A.D., Starinsky V.V., Petrova G.V. (ed.) State of cancer care for population in Russia in 2021. Moscow: P.A Gertsen Moscow Research Oncology Institute — branch of the National Medical Research Center for Radiology; 2022 (In Russ.).

2 Waldman A., Schmults C. Cutaneous squamous cell carcinoma. Hematol Oncol Clin North Am. 2019:33(1);1–12. DOI: 10.1016/j.hoc.2018.08.001

3 Kireeva T.A., Gumenetskaya Yu.V., Kudryavtsev D.V., Starodubtsev A.L., Kurilchik A.A., Kupriyanova E.I. Case of treatment of a patient with locally advanced squamous cell carcinoma of the skin that arise against the background of an extensive post-burn scar. Bone and soft tissue sarcomas, tumors of the skin. 2019;11(1):51–5 (In Russ.).

4 Fedorkevich I.V., Nesterovich T.N., Ganusevich O.N., Ivanov S.A., Achinovich S.L., Los D.M. Treatment of skin cancer arising within a burn scar (case report). Siberian journal of oncology. 2022;21(2):160–6 (In Russ.). DOI: 10.21294/1814-4861-2022-21-2-160-166

5 Matsui Y., Makino T., Takemoto K., Kagoyama K., Shimizu T. Coexistence of basal cell carcinoma and squamous cell carcinoma in a single burn scar region. Burns Open. 2020;4:64–6. DOI: 10.1016/j.burnso.2020.03.001

6 Ignatova A.V. Actual treatment options for locally advanced and metastatic cutaneous squamous cell carcinoma. Journal of Modern Oncology. 2021;23(1):94–8 (In Russ.). DOI: 10.26442/18151434.2021.1.200694

7 Abdi M.A., Yan M., Hanna T.P. Systematic review of modern case series of squamous cell cancer arising in a chronic ulcer (Marjolin's ulcer) of the skin. JCO Glob Oncol. 2020;6:809–18. DOI: 10.1200/ GO.20.00094

8 Zikiryakhodjaev D.Z., Sayfutdinova M.V., Orifov B.M. Features of skin cancer that has developed in the area of scarring: literature review. Bone and soft tissue sarcomas, tumors of the skin. 2022;14(1):25–32 (In Russ.). DOI: 10.17650/2782-3687-2022-14-1-25-32

9 Green A.C., Olsen C.M. Cutaneous squamous cell carcinoma: an epidemiological review. Br J Dermatol. 2017;177(2):373–381. DOI: 10.1111/bjd.15324

10 Robsahm T.E., Helsing P., Veierod M.B. Cutaneous squamous cell carcinoma in Norway 19632011: increasing incidence and stable mortality. Cancer Med. 2015;4(3):472–80. DOI: 10.1002/cam4.404

11 Polyakov A.P., Gevorkov A.R., Stepanova A.A. Current strategy of squamous cell carcinoma diagnosis and treatment. Head and Neck Tumors (HNT). 2021;11(1):51–72 (In Russ.). DOI: 10.17650/2222-1468-2021-11-1-51-72

12 Utyashev I.A., Orlova K.V., Zinov'ev G.V., Trofimova O.P., Petenko O.P., Nazarova V.V. et al. Practice guidelines for medical management of malignant non-melanoma skin tumors (basal cell skin cancer, squamous cell skin cancer, Merkel cell carcinoma). Practice guidelines RUSSCO. 2022;12:672–96 (In Russ.). DOI: 10.18027/2224-5057-2022-12-3s2-672-696

13 Brougham N.D., Dennett E.R., Came ron R., Tan S.T. The incidence of meta- stasis from cutaneous squamous cell carcinoma and the impact of its risk factors. J Surg Oncol. 2012;106:811e5. DOI: 10.1002/jso.23155

14 Huang C.Y., Feng C.H., Hsiao Y.C., Chuang S.S., Yang J.Y. Burn scar carcinoma. J Dermatolog Treat. 2010;21(6):350–6. DOI: 10.3109/09546630903386580

15 Sisti A., Pica Alfieri E., Cuomo R., Grimaldi L., Brandi C., Nisi G. Marjolin's ulcer arising in a burn scar. J Burn Care Res. 2018;39(4):636–9. DOI: 10.1097/BCR.0000000000000619

16 Mousa A.K., Elshenawy A.A., Maklad S.M., Bebars S.M.M., Burezq H.A., Sayed S.E. Post-burn scar malignancy: 5-year management review and experience. Int Wound J. 2022;19(4):895–909. DOI: 10.1111/iwj.13690

17 Ozek C., Celik N., Bilkay U., Akalin T., Erdem O., Cagdas A. Marjolin's ulcer of the scalp: report of 5 cases and review of the literature. J Burn Care Rehabil. 2001;22(1):65–9. DOI: 10.1097/00004630-200101000-00013

18 Gül U., Kiliç A. Squamous cell carcinoma developing on burn scar. Ann Plast Surg. 2006;56(4):406–8. DOI: 10.1097/01.sap.0000200734.74303.d5

19 Sabin S.R., Goldstein G., Rosenthal H.G., Haynes K.K. Aggressive squamous cell carcinoma originating as a Marjolin's ulcer. Dermatol Surg. 2004;30(2 Pt 1):229–30. DOI: 10.1111/j.1524-4725.2004.30072.x

20 Work Group, Invited Reviewers, Kim J.Y.S., Kozlow J.H., Mittal B., Moyer J., Olenecki T., Rodgers P. Guidelines of care for the management of cutaneous squamous cell carcinoma. J Am Acad Dermatol. 2018;78(3):560–78. DOI: 10.1016/j.jaad.2017.10.007

© Замилов М.М., Меньшиков К.В., Латыпов Р.И., Ахмеров Д.Р., Гиматдинов Р.И., Мусин Ш.И., Замилова Г.И., Аюпов Р.Т., 2025
© Zamilov M.M., Menshikov K.V., Latypov R.I., Akhmerov D.R., Gimatdinov R.I., Musin S.I., Zamilova G.I., Ayupov R.T., 2025

Оригинальные статьи / Original articles

https://doi.org/10.24060/2076-3093-2025-15-2-97-103

CC BY 4.0

Check for updates

Этаноловая склеротерапия с радиочастотной абляцией в лечении токсической аденомы (клинический случай)

*Г.Т. Гумерова[1], В.А. Макарьин[2], А.Ф. Тушова[3], А.Ф. Фазлыева[3], А.И. Ишбулатова[3], С.П. Климец[3], Е.А. Надеждина[1], А.Д. Неряхин[1]**

[1] Башкирский государственный медицинский университет, Россия, Республика Башкортостан, Уфа
[2] Гатчинская клиническая межрайонная больница, Россия, Гатчина
[3] Клиника регионарной эндокринологии, диагностики и образования «КРЭДО», Россия, Республика Башкортостан, Уфа

*** Контакты:** Неряхин Александр Дмитриевич, e-mail: nereahins@mail.ru

Гумерова Гульнара Тагировна — *к.м.н, доцент, кафедра общей хирургии с курсами трансплантологии и лучевой диагностики, orcid.org/0000-0003-1905-6904*

Макарьин Виктор Алексеевич — *к.м.н., хирургическое отделение № 2, orcid.org/0000-0003-1710-8045*

Тушова Айгуль Фанилевна — *к.м.н., orcid.org/0009-0002-4605-0997*

Фазлыева Алия Фанисовна — *orcid.org/0009-0007-6873-7585*

Ишбулатова Алия Исинтимировна — *orcid.org/0009-0008-9943-2351*

Климец Софья Павловна — *orcid.org/0009-0007-7878-1731*

Надеждина Екатерина Андреевна — *студентка 6-го курса, педиатрический факультет, orcid.org/0000-0002-8129-0665*

Неряхин Александр Дмитриевич — *студент 5-го курса, педиатрический факультет, orcid.org/0009-0007-8246-3699*

Аннотация

Введение. Тиреотоксические состояния обусловлены гиперпродукцией гормонов щитовидной железы. Согласно данным статистики на территории Российской Федерации выявлен рост случаев тиреотоксикоза, в 2018 году зафиксировано 132 на 100 тыс. населения. Диффузный токсический зоб является одним из наиболее часто встречаемых в структуре патологий, сопровождающихся тиреотоксикозом. Гипертиреоз может быть обусловлен также токсическими аденомами щитовидной железы. Встречаются поражения одной доли, с солитарным узлом, и множественные узловые образования как одной доли, так и обеих долей, относящиеся к токсическому многоузловому зобу. При описании клинических проявлений аденом выделяют следующие симптомы: местные, в виде косметических проблем, и тиреотоксикоз, которые определяют тактику дальнейшего ведения. Цель. Развитие персонализированных малоинвазивных подходов к лечению новообразований щитовидной железы обусловлено необходимостью сохранения объема функционирующей ткани органа. **Материалы и методы.** В статье изложен клинический случай лечения пациента с узловым зобом и признаками тиреотоксикоза. Проведено хирургическое лечение разработанным группой авторов комбинированным методом, включающим поэтапную подготовку этаноловой склеротерапией с последующей радиочастотной абляцией узла. **Результаты и обсуждение.** Продемонстрировано последствие малоинвазивной операции на щитовидной железе в виде нормализации гормонального фона, уменьшения узлового образования в 7 раз, улучшения качества жизни и восстановления естественных контуров шеи. **Заключение.** Описаны перспективы применения интервенционной эндокринной хирургии с возможностью органосохраняющего вмешательства у пациентов с токсическими узловыми образованиями.

Ключевые слова: токсическая аденома, узловой зоб, тиреотоксикоз, чрескожная инъекция этанола, склеротерапия, радиочастотная абляция, интервенционная хирургия

Информированное согласие. Информированное согласие пациента на публикацию своих данных получено.
Информация о конфликте интересов. Конфликт интересов отсутствует.
Информация о спонсорстве. Данная работа не финансировалась.
Вклад авторов. Все авторы внесли эквивалентный вклад в подготовку публикации.

Для цитирования: Гумерова Г.Т., Макарьин В.А., Тушова А.Ф., Фазлыева А.Ф., Ишбулатова А.И., Климец С.П., Надеждина Е.А., Неряхин А.Д. Этаноловая склеротерапия с радиочастотной абляцией в лечении токсической аденомы (клинический случай). Креативная хирургия и онкология. 2025;15(2):97–103. https://doi.org/10.24060/2076-3093-2025-15-2-97-103

Поступила в редакцию: 21.09.2024
Поступила после рецензирования и доработки: 04.04.2025
Принята к публикации: 14.04.2025

Ethanol Sclerotherapy Combined with Radiofrequency Ablation in the Treatment of Toxic Adenoma: Clinical Case

Gulnara T. Gumerova[1], Viktor A. Makarin[2], Aigul F. Tushova[3], Aliya F. Fazlyeva[3], Aliya I. Ishbulatova[3], Sofia P. Klimets[3], Ekaterina A. Nadezhdina[1], Alexander D. Neryakhin[1,]*

[1] Bashkir State Medical University, Ufa, Russian Federation
[2] Gatchina Clinical Interdistrict Hospital, Gatchina, Russian Federation
[3] Clinic of regional endocrinology, diagnostics and education "KREDO", Ufa, Russian Federation

*** Correspondence to:** Alexander D. Neryakhin, e-mail: nereahins@mail.ru

Gulnara T. Gumerova — *Cand. Sci. (Med.), Assoc. Prof., Department of General Surgery with Transplantology and Radiodiagnosis courses, orcid.org/0000-0003-1905-6904*

Viktor A. Makarin — *Cand. Sci. (Med.), Surgery Unit No. 2, orcid.org/0000-0003-1710-8045*

Aigul F. Tushova — *Cand. Sci. (Med.), orcid.org/0009-0002-4605-0997*

Aliya F. Fazlyeva — *orcid.org/0009-0007-6873-7585*

Aliya I. Ishbulatova — *orcid.org/0009-0008-9943-2351*

Sofya P. Klimets — *orcid.org/0009-0007-7878-1731*

Ekaterina A. Nadezhdina — *Graduate Student (6th year), Faculty of Pediatrics, orcid.org/0000-0002-8129-0665*

Alexander D. Neryakhin — *5th year Student, Faculty of Pediatrics, orcid.org/0009-0007-8246-3699*

Abstract

Introduction. Thyrotoxic states are the result of an overproduction of thyroid hormones. Statistics from Russia indicate an increasing incidence of thyrotoxicosis, with 132 cases documented per 100,000 population in 2018. Diffuse toxic goiter is among the most frequent pathologies associated with thyrotoxic conditions. Hyperthyroidism can also result from toxic thyroid adenomas. Toxic nodular goiter is a condition that can manifest in various ways, including single lobe involvement with a solitary nodule or multiple nodules within one or both lobes. The clinical features of these adenomas encompass local symptoms, including cosmetic concerns, and systemic thyrotoxicosis, which inform subsequent management strategies. Aim. The development of personalized, minimally invasive approaches for treating thyroid neoplasms is driven by the need to preserve functioning organ tissue. **Materials and methods.** This article details a clinical case involving a patient diagnosed with nodular goiter exhibiting signs of thyrotoxicosis. We developed a combined surgical intervention, involving staged ethanol sclerotherapy followed by radiofrequency ablation of the nodule. **Results and discussion.** The minimally invasive thyroid intervention resulted in the normalization of hormonal balance, a 7-fold reduction in nodule size, an improvement in quality of life, and the restoration of natural neck contours. **Conclusion.** The study highlights the potential of interventional endocrine surgery as a means of preserving organ function in patients with toxic nodular formations.

Keywords: toxic adenoma, nodular goiter, thyrotoxicosis, percutaneous ethanol injection, sclerotherapy, radiofrequency ablation, interventional surgery

Statement of informed consent. Written informed consent was obtained from the patient for publication of this case report and accompanying materials.
Conflict of interest. The authors declare no conflict of interest.
Sponsorship data. This work is not funded.
Author contributions. The authors contributed equally to this article.

For citation: Gumerova G.T., Makarin V.A., Tushova A.F., Fazlyeva A.F., Ishbulatova A.I., Klimets S.P., Nadezhdina E.A., Neryakhin A.D. Ethanol sclerotherapy combined with radiofrequency ablation in the treatment of toxic adenoma: Clinical case. Creative Surgery and Oncology. 2025;15(2):97–103. https://doi.org/10.24060/2076-3093-2025-15-2-97-103

Received: 21.09.2024
Revised: 18.03.2025
Accepted: 14.04.2025

ВВЕДЕНИЕ

Тиреотоксические состояния обусловлены избыточной продукцией гормонов щитовидной железы (ЩЖ). Согласно данным официальной отчетности Российской Федерации, выявлен статистически значимый рост распространенности тиреотоксикоза ($p < 0{,}001$); по данным за 2018 год частота составляет 132 случая на 100 тыс. населения [1]. Гипертиреоз может быть обусловлен несколькими патологическими состояниями, такими как диффузный токсический зоб (ДТЗ), многоузловой токсический зоб или токсическая аденома (ТА) [2, 3]. ДТЗ является одной из наиболее распространенных форм тиреотоксикоза, так как имеет аутоиммунную природу патологического процесса. ДТЗ занимает до 80 % случаев гиперфункции ЩЖ и характерен для возрастной группы от 20 до 40 лет. Для узловых форм различают варианты поражения одной доли, солитарный узел и сочетание образований в обеих долях щитовидной железы, в том числе множественные, относящиеся к токсическому многоузловому зобу [4]. ТА статистически чаще встречаются у пациентов женского пола. При описании клинических проявлений тиреотоксических аденом требуется уделить особое внимание следующим симптомам: гипертония, тахикардия, изменения кожных покровов, желудочно-кишечные проявления, мышечную слабость и другие, что также влияет на тактику хирургического вмешательства [5].

В зависимости от клинического течения заболевания проводится выбор метода терапии. При субклиническом тиреотоксикозе у пациентов с ТА ведущим методом является консервативная симптоматическая терапия. При тиреотоксических состояниях с изменениями в нескольких системах органов приоритетными являются хирургические методы или радиойодтерапия (РЙТ) [6]. Существенные риски развития интра- и послеоперационных осложнений, связанных с использованием данных методов лечения, ставят под сомнение необходимость их применения в отдельных клинических случаях. Консервативная терапия (в частности, гормонально активных узлов) предполагает длительный (в ряде случаев — пожизненный) прием тиреостатических препаратов, что оказывает влияние на качество жизни пациентов за счет побочных эффектов. Развитие интервенционной хирургии привело к выделению новых направлений малоинвазивных способов лечения узловых образований ЩЖ, в частности радиочастотной абляции (РЧА) и комбинации с этаноловой склеротерапией, что продемонстрировало значительную клиническую эффективность и малый риск осложнений в исходе пилотных исследований в сравнении с хирургическими методами и РЙТ.

МАТЕРИАЛЫ И МЕТОДЫ

Пациентка Н., 49 лет, обратилась в 2019 году к врачу-хирургу клиники Башкирского государственного медицинского университета (БГМУ, г. Уфа) с жалобами на тахикардию (ЧСС — 95–115 уд/мин), периодическое повышение артериального давления (141/105) в течение года, раздражительность, потливость, тремор рук, отсутствие регулярного менструального цикла, быструю утомляемость и общую слабость.

В течение двух лет, предшествующих настоящему обследованию, наблюдалась у эндокринолога по месту жительства с диагнозом «Диффузно-узловой зоб 1 степени по ВОЗ». По данным анамнеза: впервые диагноз «диффузно-узловой зоб» был установлен в 2017 году эндокринологом по месту жительства. В течение 2018–2019 годов, предшествующих обращению в клинику БГМУ, проведена терапия антитиреоидным препаратом — тирозол® в дозировке 5 мг один раз в сутки.

Результаты объективного обследования: состояние удовлетворительное, сознание ясное, положение активное. Дыхание везикулярное, проводится по всем легочным полям, частота дыхания — 18 в минуту. Тоны сердца ясные, ритм правильный, патологические шумы

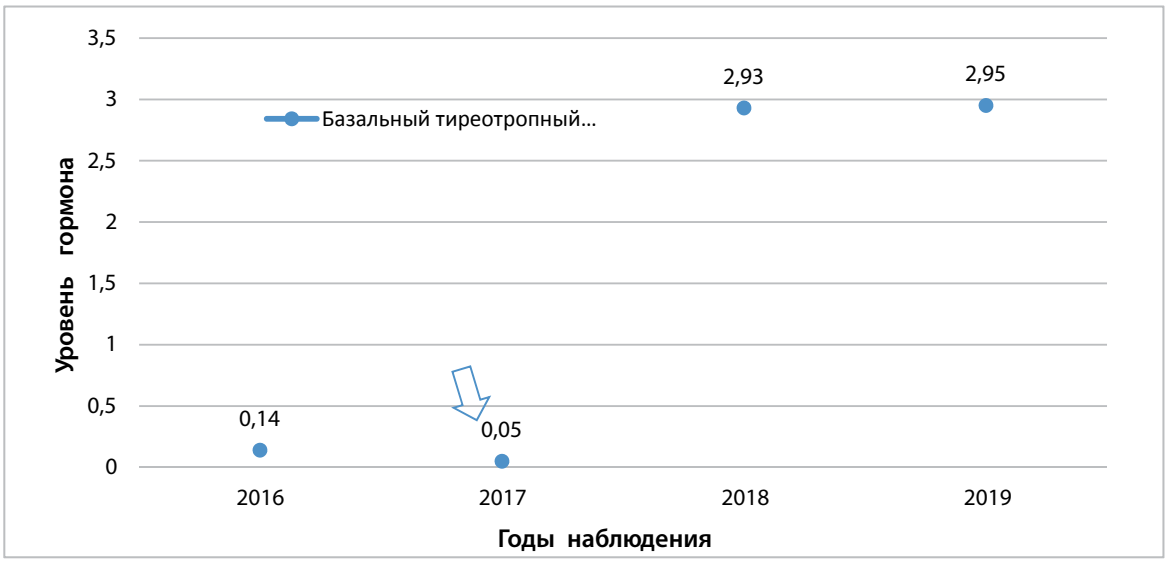

Рисунок 1. Уровень ТТГ до лечения (стрелкой указана дата начала консервативной терапии)
Figure 1. TSH levels before treatment (arrow indicates the onset of conservative therapy)

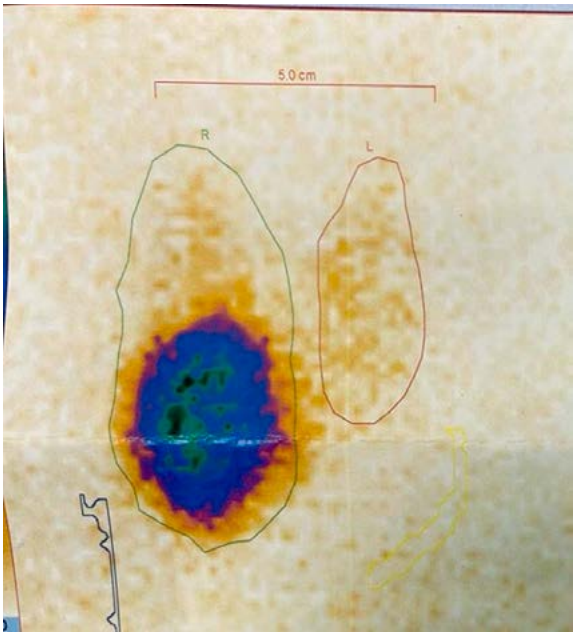

Рисунок 2. Сцинтиграфия токсической аденомы правой доли ЩЖ
Figure 2. Scintigraphy of a toxic adenoma in the right thyroid lobe

не выслушиваются, ЧСС — 112 ударов в минуту, АД — 137/101 мм рт. ст., симметричное на обеих руках.

Локально: при пальпации щитовидная железа справа неравномерно плотная, слева бугристая и мягкоэластичная, безболезненная, визуально отмечается несимметричная деформация шеи за счет увеличения правой доли ЩЖ.

При оценке гормональной функции щитовидной железы выявлены эпизоды подавления продукции тиреотропного гормона (ТТГ) и результат медикаментозной коррекции тирозолом® (рис. 1).

УЗИ щитовидной железы от 2019 года: форма железы треугольная за счет преобладания объема правой доли; размеры щитовидной железы увеличены за счет узлообразования; правая доля: 60×30×16 мм, V — 13,8 см^3; левая доля: 42×18×15 мм, V — 5,4 см^3; общий объем 19,2 см^3.

Эхоструктура долей неоднородная. В правой доле определяется узловое образование размерами 33×18×38 мм (объем 11 см^3) с четкими ровными контурами, несколько сниженной эхогенности, структура с наличием множественных тонких гиперэхогенных перегородок и жидкостного компонента, более 80 % объема. В режиме цветного доплеровского картирования (ЦДК) — интенсивная васкуляризация узла по смешанному типу. Регионарные лимфоузлы не увеличены.

На сцинтиграфии ЩЖ (рис. 2) с тестом на захват пертехнетата (Tc^{99m}) — признаки гиперфункционирующего узла правой доли. В среднем и нижнем сегментах правой доли отмечается округлое образование диаметром около 30 мм с гиперфиксацией радиофармпрепарата (РФП) — «горячий» узел, уровень захвата Tc^{99m} выше нормы (2,3 %).

В 2018 году выполнена тонкоигольная аспирационная пункционная биопсия (ТАПБ) узлового образования правой доли по сцинтиграфической картине, соответствующей «горячему» узлу. По результатам цитологической картины образования правой доли: материал представлен коллоидом, элементами крови, гемосидерофагами, фолликулярными структурами из тироцитов и соответствует по цитологической классификации — Bethesda II.

С учетом полученных жалоб, объективного исследования, клинико-лабораторных показателей и дополнительных методов исследования и отсутствия эффекта от консервативного лечения пациенке было предложено проведение интервенционных методов лечения как альтернативы хирургического метода лечения согласно разработанной комбинированной методике с последовательным применением этаноловой склеротерапии и радиочастотной абляции [7].

Эффективность лечения оценивалась по следующим критериям:

1. Динамика тиреоидных гормонов до/после лечения.
2. УЗИ: оценка размеров и объема узлового образования, соотношение жидкостного и солидного компонентов, васкуляризации в режиме ЦДК в динамике.
3. Клинические симптомы (деформация передней поверхности шеи, ЧСС и АД).
4. Визуальная оценка размеров узлового образования по деформации передней поверхности шеи.

Протокол хирургического лечения:

В период с 12 ноября по 5 декабря 2019 года под УЗИ-навигацией (ультразвуковой аппарат «GE Logic 9E Expert») под местной анестезией 1 % лидокаином выполнено 2 сеанса этаноловой склеротерапии токсической аденомы правой доли ЩЖ.

Первый сеанс от 12 ноября 2019 года: в полость введено до 2 мл 95 % спирта.

Второй сеанс (рис. 3) склеротерапии выполнен 5 декабря 2019 года: размеры узла на момент проведения процедуры составили 27×16×32 мм (объем 7 см^3). В полость введено до 1 мл 95 % спирта.

В период проведения сеансов этаноловой склеротерапии размеры и объем узлового образования уменьшились до 5,4 см^3 (уменьшение почти вдвое от изначального объема). При ЦДК васкуляризация узла подверглась изменениям: кровоток с интенсивного смешанного снижен до умеренного смешанного, максимальные скоростные параметры сосудов образования сохранялись до 15 см/с.

Учитывая сохраненную гиперпродукцию гормонов щитовидной железы и данные УЗИ, принято решение о проведении радиочастотной абляции для вапоризации тканевого компонента и сосудов, питающих узловое образование, с целью предупреждения рецидива.

В декабре 2019 года, спустя 3 недели после последнего сеанса этаноловой склеротерапии, под контролем ультразвукового аппарата «GE Logic 9E Expert» под местной анестезией радиочастотным генератором «RFAblation System Mygen M-3004» произведена РЧА узлового образования электродом BT 1010, мощностью 65 Вт.

Интраоперационные осложнения не наблюдались, лечение пациентка перенесла хорошо (рис. 4).

После проведенного РЧА уменьшение размеров отмечалось в течение 12 месяцев, при УЗИ в декабре 2020 года объем узла равнялся 23×14×21 мм, или 3 см^3 (рис. 5).

На февраль 2024 года, спустя 4 года после проведенной РЧА, размеры образования составляли 16×8×14 мм (объем 1,5 см^3), на ЦДК образование аваскулярного типа с признаками стойкого фиброза (рис. 6).

На протяжении лечения пациентка отмечала улучшение состояния. Объективные данные демонстрировали визуальное и пальпаторное уменьшение узлового образования. Гормональный статус пациентки через год после абляции достиг эутиреоза. Послеоперационный период протекал без осложнений, пациентка наблюдалась в клинике на протяжении трех лет.

Весь период лечения проходил без потери трудоспособности, в амбулаторных условиях.

РЕЗУЛЬТАТЫ

Поэтапное лечение токсической аденомы правой доли щитовидной железы (склеротерапия с последующей РЧА) привело к устранению клинических симптомов и улучшению состояния пациентки за счет:

1) достижения эутиреоза без дополнительной медикаментозной коррекции тиреостатическими препаратами (табл. 1);

2) значительного уменьшения размеров узла — объем образования правой доли уменьшился до 1,5 см^3, что в 7 раз меньше от изначального объема (исходный объем — 11 см^3);

3) визуального и анатомического устранения деформации шеи;

4) улучшения качества жизни (устранение косметического дефекта шеи, нормализация артериального давления и сердцебиения, уменьшение общей тревожности, улучшение общего состояния, нормализация менструального цикла).

ОБСУЖДЕНИЕ

Оперативное лечение — один из наиболее распространенных методов, применяемый в лечении токсических аденом, заключающийся в удалении гормонально активных узлов ЩЖ по принципу гемитиреоидэктомии, субтотальной или тотальной тиреоидэктомии [8, 9]. Оперативная коррекция токсических аденом обладает значительными преимуществами, такими как возможность быстрого и эффективного контроля над гиперпродукцией гормонов путем радикального удаления активных узлов, проведение гистологического анализа операционного материала для подтверждения диагноза и минимальный риск возникновения рецидивов. Однако осложнения хирургического лечения, такие как парез возвратного гортанного нерва, гипопаратиреоз, транзиторная гипокальциемия, послеоперационное кровотечение, инфицирование раны и формирование келоидного рубца в месте послеоперационного шва, также встречаются у пациентов [10].

Помимо хирургических методов терапии, у пациентов с гормонально активными узлами применяется РЙТ, источником излучения при которой является радиоактивный йод (I-131). Преимуществами данного способа является минимальная частота развития нежелательных реакций и высокая эффективность в отношении достижения эутиреоидного статуса. Среди возможных осложнений применения радиоактивного йода в литературе отмечено вовлечение в деструкцию нормально функционирующей ткани ЩЖ, высокая частота развития гипотиреоза в долговременном исходе лечения и необходимость госпитализации пациента в среднем на 7–10 дней, что создает дополнительную нагрузку на систему здравоохранения [11–14].

Интервенционные методы хирургии, такие как РЧА, заключаются в воздействии тепловой энергии на гор-

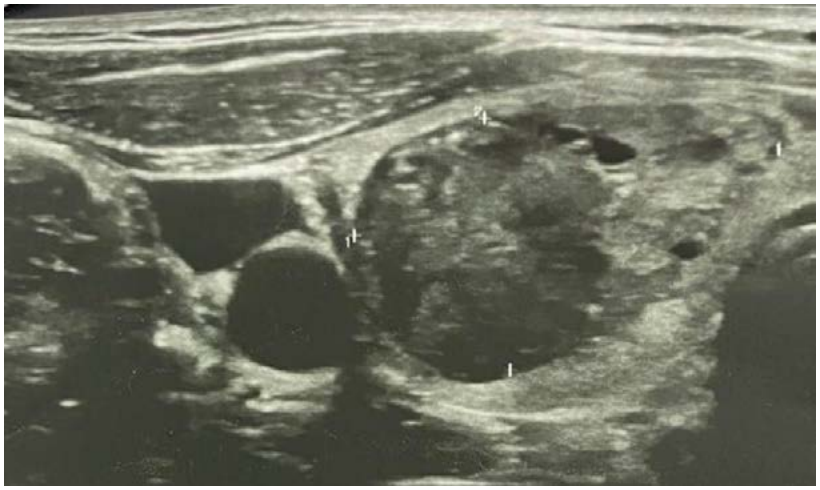

Рисунок 3. УЗ-картина токсической аденомы правой доли ЩЖ после второго сеанса этаноловой склеротерапии

Figure 3. Ultrasound image of the toxic adenoma in the right thyroid lobe following the second session of ethanol sclerotherapy

Рисунок 4. УЗ-картина токсической аденомы правой доли ЩЖ через месяц после РЧА

Figure 4. Ultrasound image of the toxic adenoma in the right thyroid lobe one month after radiofrequency ablation

Рисунок 5. УЗ-картина токсической аденомы правой доли ЩЖ через год после РЧА
Figure 5. Ultrasound image of the toxic adenoma in the right thyroid lobe one year after radiofrequency ablation

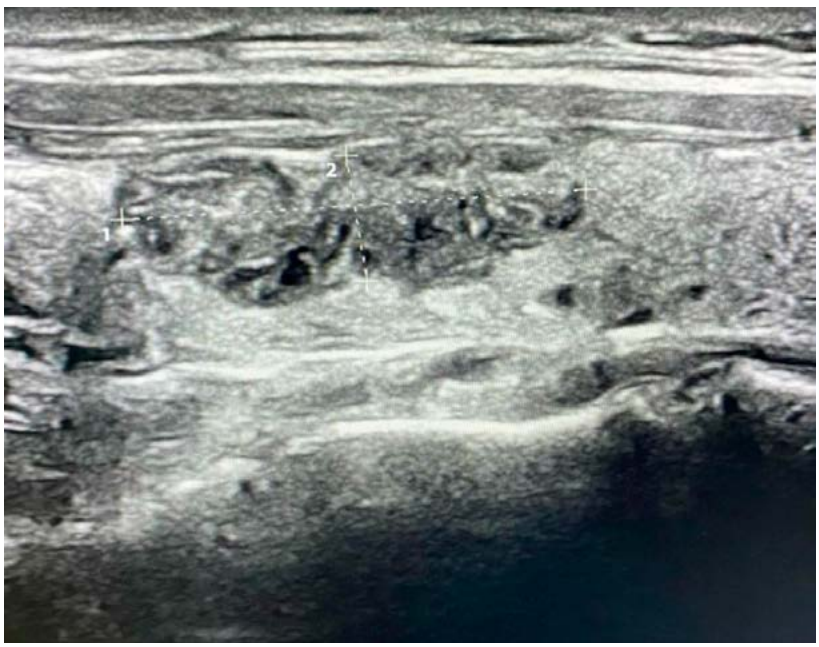

Рисунок 6. УЗ-картина токсической аденомы правой доли ЩЖ через 4 года после РЧА
Figure 6. Ultrasound image of the toxic adenoma in the right thyroid lobe four years after radiofrequency ablation

Дата	Базальный тиреотропный гормон, *мкЕд/мл*	Т4 свободный, *пмоль/л*	Т3 свободный, *пмоль/л*
18.11.2019	*0,0614*	*12,54*	*6,57*
22.01.2020	*0,634*	*9,18*	*4,67*
13.03.2022	*0,829*	*10,67*	*4,48*
05.08.2023	*0,803*	*12,78*	*4,97*
08.02.2024	*0,4527*	*10,9*	*4,19*
Норма	*0,23–3,5*	*9–19,05*	*2,6–5,7*

Таблица 1. Показатели гормональной функции щитовидной железы пациентки после лечения
Table 1. Post-treatment thyroid hormone levels in the patient

Данные за рецидив заболевания в течение трех лет отсутствуют, послеоперационный рубец стабильный.

монально активную ткань ЩЖ с целью уменьшения ее объема и улучшения клинических исходов заболевания. Преимущества метода подробно описаны в литературе. Отмечается уменьшение объема токсической аденомы на 50–90 % от исходного уровня, значительное влияние на качество жизни пациентов, а также низкая частота осложнений в результате вмешательства [15]. Изучение улучшения качества жизни и экономической эффективности РЧА выявило, что общее и психическое состояние пациентов, перенесших радиочастотную абляцию, было значительно лучше, чем при хирургической коррекции тиреотоксикоза, однако ее стоимость имела преимущество перед РЧА [16, 17].

ЗАКЛЮЧЕНИЕ

Проведено хирургическое лечение комбинированным мини-инвазивным методом, включающим поэтапную подготовку этаноловой склеротерапией с последующей радиочастотной абляцией узла. Продемонстрирован ретроспективный анализ результатов малоинвазивной операции на щитовидной железе и описаны перспективы применения интервенционной эндокринной хирургии с возможностью органосохраняющего вмешательства у пациентов с функционально активными узлами щитовидной железы.

СПИСОК ЛИТЕРАТУРЫ

1 Трошина Е.А., Платонова Н.М., Панфилова Е.А. Аналитический обзор результатов мониторинга основных эпидемиологических характеристик йододефицитных заболеваний у населения Российской Федерации за период 2009–2018 гг. Проблемы эндокринологии. 2021;67(2):10–9. DOI: 10.14341/probl12433

2 Chaker L., Cooper D.S., Walsh J.P., Peeters R.P. Hyperthyroidism. Lancet. 2024;403(10428):768–80. DOI: 10.1016/S0140-6736(23)02016-0

3 Doubleday A.R., Sippel R.S. Hyperthyroidism. Gland Surg. 2020;9(1):124–35. DOI: 10.21037/gs.2019.11.01

4 Пашенцева А.В., Вербовой А.Ф. Диффузный токсический зоб. Клиническая медицина. 2017; 95(9):780–8. DOI: 10.18821/0023-2149-2017-95-9-780-788

5 Mulita F., Anjum F. Thyroid adenoma. In: StatPearls. Treasure Island (FL): StatPearls Publishing; 2024 Jan-. Available from: https://www.ncbi.nlm.nih.gov/books/NBK562252/

6 do Prado Padovani R., Chablani S.V., Tuttle R.M. Radioactive iodine therapy: multiple faces of the same polyhedron. Arch Endocrinol Metab. 2022 May 13;66(3):393–406. DOI: 10.20945/2359-3997000000461

7 Гумерова Г.Т., Неряхин А.Д., Асфандиярова И.В., Ишбулатова А.И., Фазлыева А.Ф., Климец С.П. и др. Способ двухэтапного лечения узлового токсического зоба: патент 2820877, Российская Федерация. 16.11.2023.

8 Shahid M., Cetera B. Thyroid disease and thyroid surgery. Anaesth Intens Care Med. 2023;24:594–607. DOI: 10.1016/j.mpaic.2023.07.009

9 Grani G, Sponziello M, Pecce V, Ramundo V, Durante C. Contemporary Thyroid Nodule Evaluation and Management. J Clin Endocrinol Metab. 2020 Sep 1;105(9):2869–83. DOI: 10.1210/clinem/dgaa322

10 Sjölin G., Watt T., Byström K., Calissendorff J., Cramon P.K., Nyström H.F., et al. Long term outcome after toxic nodular goitre. Thyroid Res. 2022;15(1):20. DOI: 10.1186/s13044-022-00138-0

11 Chen S.Q., Gou R.Q., Zhang Q. The evolution and hotspots of radioactive iodine therapy in hyperthyroidism: a bibliometric analysis. Nucl Med Commun. 2025;46(3):204–17. DOI: 10.1097/MNM.0000000000001940

12 Bonnema S.J., Hegedüs L. Radioiodine therapy in benign thyroid diseases: effects, side effects, and factors affecting therapeutic outcome. Endocrine Rev. 2012;33:920–80. DOI: 10.1210/er.2012-1030

13 Riley A.S., McKenzie G.A.G., Green V., Schettino G., England R.J.A., Greenman J. The effect of radioiodine treatment on the diseased thyroid gland. Int J Radiat Biol. 2019;95(12):1718–27. DOI: 10.1080/09553002.2019.1665206

14 Donovan P.J., McLeod D.S., Little R., Gordon L. Cost-utility analysis comparing radioactive iodine, anti-thyroid drugs and total thyroidectomy for primary treatment of Graves' disease. Eur J Endocrinol. 2016;175(6):595–603. DOI: 10.1530/EJE-16-0527

15 Papini E., Pacella C.M., Misischi I., Guglielmi R., Bizzarri G., Døssing H., et al. The advent of ultrasound-guided ablation techniques in nodular thyroid disease: towards a patient-tailored approach. Best Pract Res Clin Endocrinol Metab. 2014;28(4):601–18. DOI: 10.1016/j.beem.2014.02.004

16 Muhammad H., Tehreem A., Russell J.O., Tufano R.P. Radiofrequency ablation and autonomous functioning thyroid nodules: review of the current literature. Laryngoscope. 2022;132(4):906–14. DOI: 10.1002/lary.29811

17 Podrat J.L., Lee Y.K., Khadra H.S. Efficacy of radiofrequency ablation for treatment of toxic thyroid nodules-a narrative review. Gland Surg. 2024;13(1):70–6. DOI: 10.21037/gs-22-644

REFERENCES

1 Troshina E.A., Platonova N.M., Panfilova E.A. Dynamics of epidemiological indicators of thyroid pathology in the population of the Russian Federation: analytical report for the period 2009–2018. Problems of Endocrinology. 2021;67(2):10–9 (In Russ.). DOI: 10.14341/probl12433

2 Chaker L., Cooper D.S., Walsh J.P., Peeters R.P. Hyperthyroidism. Lancet. 2024;403(10428):768–80. DOI: 10.1016/S0140-6736(23)02016-0

3 Doubleday A.R., Sippel R.S. Hyperthyroidism. Gland Surg. 2020;9(1):124–35. DOI: 10.21037/gs.2019.11.01

4 Pashentseva A.V., Verbovoy A.F. Diffuse toxic goiter. Klin. med. 2017;95(9):780–8 (In Russ.). DOI: 10.18821/0023-2149-2017-95-9-780-788

5 Mulita F., Anjum F. Thyroid adenoma. In: StatPearls. Treasure Island (FL): StatPearls Publishing; 2024 Jan-. Available from: https://www.ncbi.nlm.nih.gov/books/NBK562252/

6 do Prado Padovani R., Chablani S.V., Tuttle R.M. Radioactive iodine therapy: multiple faces of the same polyhedron. Arch Endocrinol Metab. 2022 May 13;66(3):393–406. DOI: 10.20945/2359-3997000000461

7 Gumerova G.T., Neryahin A.D., Asfandiyarova I.V., Ishbulatova A.I., Fazlyeva A.F., Klimec S.P., et al. Method for two-stage treatment of nodular toxic goiter: Russian Federation, patent 2820877. 2023 November 16 (In Russ.).

8 Shahid M., Cetera B. Thyroid disease and thyroid surgery. Anaesth Intens Care Med. 2023;24:594–607. DOI: 10.1016/j.mpaic.2023.07.009

9 Grani G, Sponziello M, Pecce V, Ramundo V, Durante C. Contemporary Thyroid Nodule Evaluation and Management. J Clin Endocrinol Metab. 2020 Sep 1;105(9):2869–83. DOI: 10.1210/clinem/dgaa322

10 Sjölin G., Watt T., Byström K., Calissendorff J., Cramon P.K., Nyström H.F., et al. Long term outcome after toxic nodular goitre. Thyroid Res. 2022;15(1):20. DOI: 10.1186/s13044-022-00138-0

11 Chen S.Q., Gou R.Q., Zhang Q. The evolution and hotspots of radioactive iodine therapy in hyperthyroidism: a bibliometric analysis. Nucl Med Commun. 2025;46(3):204–17. DOI: 10.1097/MNM.0000000000001940

12 Bonnema S.J., Hegedüs L. Radioiodine therapy in benign thyroid diseases: effects, side effects, and factors affecting therapeutic outcome. Endocrine Rev. 2012;33:920–80. DOI: 10.1210/er.2012-1030

13 Riley A.S., McKenzie G.A.G., Green V., Schettino G., England R.J.A., Greenman J. The effect of radioiodine treatment on the diseased thyroid gland. Int J Radiat Biol. 2019;95(12):1718–27. DOI: 10.1080/09553002.2019.1665206

14 Donovan P.J., McLeod D.S., Little R., Gordon L. Cost-utility analysis comparing radioactive iodine, anti-thyroid drugs and total thyroidectomy for primary treatment of Graves' disease. Eur J Endocrinol. 2016;175(6):595–603. DOI: 10.1530/EJE-16-0527

15 Papini E., Pacella C.M., Misischi I., Guglielmi R., Bizzarri G., Døssing H., et al. The advent of ultrasound-guided ablation techniques in nodular thyroid disease: towards a patient-tailored approach. Best Pract Res Clin Endocrinol Metab. 2014;28(4):601–18. DOI: 10.1016/j.beem.2014.02.004

16 Muhammad H., Tehreem A., Russell J.O., Tufano R.P. Radiofrequency ablation and autonomous functioning thyroid nodules: review of the current literature. Laryngoscope. 2022;132(4):906–14. DOI:10.1002/lary.29811

17 Podrat J.L., Lee Y.K., Khadra H.S. Efficacy of radiofrequency ablation for treatment of toxic thyroid nodules-a narrative review. Gland Surg. 2024;13(1):70–6. DOI: 10.21037/gs-22-644

© Гумерова Г.Т., Макарьин В.А., Тушова А.Ф., Фазлыева А.Ф., Ишбулатова А.И., Климец С.П., Надеждина Е.А., Неряхин А.Д., 2025
© Gumerova G.T., Makarin V.A., Tushova A.F., Fazlyeva A.F., Ishbulatova A.I., Klimets S.P., Nadezhdina E.A., Neryakhin A.D., 2025

Оригинальные статьи / Original articles

CC BY 4.0

Check for updates

https://doi.org/10.24060/2076-3093-2025-15-2-104-110

Системный доброкачественный липоматоз (болезнь Маделунга): опыт хирургического лечения (клинический случай)

А.М. Суздальцев[1,2,], В.М. Гершевич[1,2], С.В. Черненко[1,2], Д.В. Земкаюс[1], О.В. Балюра[3], Р.В. Еселевич[3], Д.А. Рудаков[3]*

[1] Омский государственный медицинский университет, Россия, Омск
[2] Городская клиническая больница № 1 имени А.Н. Кабанова, Россия, Омск
[3] Военно-медицинская академия имени С.М. Кирова, Россия, Санкт-Петербург

*** Контакты:** Суздальцев Андрей Муратович, e-mail: suz-andrej@yandex.ru

Суздальцев Андрей Муратович — *к.м.н., кафедра общей хирургии, orcid.org/0009-0005-7362-8290*

Гершевич Вадим Михайлович — *к.м.н., кафедра общей хирургии, orcid.org/0009-0007-6007-457X*

Черненко Сергей Владимирович — *к.м.н., доцент, кафедра общей хирургии, orcid.org/0000-0002-2257-4748*

Земкаюс Денис Вячеславович — *студент, orcid.org/0000-0002-5614-7365*

Балюра Олег Валерьевич — *к.м.н., кафедра военно-морской хирургии, orcid.org/0000-0001-7826-8056*

Еселевич Роман Владимирович — *к.м.н., кафедра военно-морской хирургии, orcid.org/0000-0003-3249-233X*

Рудаков Дмитрий Александрович — *кафедра военно-морской хирургии, orcid.org/0009-0004-0414-4471*

Аннотация

Введение. Множественный симметричный липоматоз (болезнь Маделунга) является редким и плохо изученным заболеванием, характеризующимся диффузным разрастанием жировой ткани и вызывающим значительные функциональные и эстетические нарушения. Описание клинических случаев необходимо для улучшения понимания этой патологии и разработки эффективных методов лечения, о которых следует помнить врачам общей практики, онкологам, оториноларингологам, неврологам и торакальным хирургам. Цель исследования: описание результатов клинического наблюдения пациента с множественным симметричным липоматозом вокруг шеи с межмышечным прорастанием и компрессией верхних отделов дыхательных путей. Авторы приводят пример хирургического лечения и дальнейшего ведения таких пациентов. **Материалы и методы.** В статье представлен случай лечения пациента 63 лет с массивным диффузным разрастанием жировой ткани в области шеи. Проведены клинические, инструментальные и лабораторные исследования, включая МРТ, фибробронхоскопию, фиброларингоскопию, фиброгастродуоденоскопию и тонкоигольную аспирационную биопсию. Пациенту проведена открытая липэктомия с последующим гистопатологическим исследованием удаленной ткани. **Результаты и обсуждение.** Пациент поступил с массивным диффузным разрастанием жировой ткани вокруг шеи, что вызвало частичное ограничение подвижности головы и симптомы компрессии дыхательных путей. МРТ выявила диффузный липоматоз без значительной шейной или медиастинальной лимфаденопатии. Хирургическое вмешательство включало удаление 1800 г жировой ткани с использованием метода открытой липэктомии. В послеоперационном периоде пациент отметил значительное улучшение дыхания, увеличенную подвижность шеи и удовлетворительный косметический эффект. Однако через три года после операции наблюдался рецидив заболевания. **Заключение.** Описание данного клинического случая подтверждает эффективность открытой липэктомии в лечении болезни Маделунга, особенно при наличии симптомов компрессии дыхательных путей. Однако высокие риски рецидива подчеркивают необходимость дальнейших исследований для разработки долгосрочных стратегий управления этой патологией.

Ключевые слова: диффузный симметричный липоматоз, болезнь Маделунга, липэктомия, жировой ткани разрастание, шеи новообразования

Информированное согласие. Информированное согласие пациента на публикацию своих данных получено.
Информация о конфликте интересов. Конфликт интересов отсутствует.
Информация о спонсорстве. Данная работа не финансировалась.
Вклад авторов. Все авторы внесли эквивалентный вклад в подготовку публикации.

Для цитирования: Суздальцев А.М., Гершевич В.М., Черненко С.В., Земкаюс Д.В., Балюра О.В., Еселевич Р.В., Рудаков Д.А. Системный доброкачественный липоматоз (болезнь Маделунга): опыт хирургического лечения (клинический случай). Креативная хирургия и онкология. 2025;15(2):104–110. https://doi.org/10.24060/2076-3093-2025-15-2-104-110

Поступила в редакцию: 26.02.2025
Поступила после рецензирования и доработки: 05.05.2025
Принята к публикации: 12.05.2025

Systemic Benign Lipomatosis (Madelung's Disease): Experience of Surgical Treatment. Clinical Case

Andrey M. Suzdaltsev[1,2,], Vadim M. Gershevich[1,2], Sergey V. Chernenko[1,2], Denis V. Zemkayus[1], Oleg V. Balura[3], Roman V. Eselevich[3], Dmitry A. Rudakov[3]*

[1] Omsk State Medical University, Omsk, Russian Federation
[2] City Clinical Hospital No. 1 named after A.N. Kabanov., Omsk, Russian Federation
[3] S. M. Kirov Military Medical Academy, Saint Petersburg, Russian Federation

*** Correspondence to:** Andrey M. Suzdaltsev, e-mail: suz-andrej@yandex.ru

Andrey M. Suzdaltsev — *Cand. Sci. (Med.), Department of General Surgery, orcid.org/0009-0005-7362-8290*

Vadim M. Gershevich — *Cand. Sci. (Med.), Department of General Surgery, orcid.org/0009-0007-6007-457X*

Sergey V. Chernenko — *Cand. Sci. (Med.), Assoc. Prof., Department of General Surgery, orcid.org/0000-0002-2257-4748*

Denis V. Zemkayus — *Student, orcid.org/0000-0002-5614-7365*

Oleg V. Balura — *Cand. Sci. (Med.), Department of Naval Surgery, orcid.org/0000-0001-7826-8056*

Roman V. Eselevich — *Cand. Sci. (Med.), Department of Naval Surgery, orcid.org/0000-0003-3249-233X*

Dmitry A. Rudakov — *Department of Naval Surgery, orcid.org/0009-0004-0414-4471*

Abstract

Introduction. Diffuse symmetric lipomatosis (Madelung's disease) is a rare and poorly understood disorder. This condition is characterized by diffuse proliferation of adipose tissue, leading to significant functional and aesthetic impairments. The documentation of clinical cases is essential to improve understanding of this pathology and formulate efficacious therapeutic strategies relevant to general practitioners, oncologists, otolaryngologists, neurologists, and thoracic surgeons. Aim. This study reports the findings from clinical observation in a 63-year-old patient with diffuse symmetric lipomatosis involving the neck, with intermuscular infiltration and compression of upper airways. We present an example of surgical management and subsequent follow-up care for such patients. **Materials and methods.** This article reports the treatment outcome of a 63-year-old male patient with substantial diffuse proliferation of adipose tissue in the neck region. The clinical, instrumental, and laboratory investigations included magnetic resonance imaging (MRI), fiberoptic bronchoscopy, fiberoptic laryngoscopy, fiberoptic gastroduodenoscopy, and fine-needle aspiration biopsy (FNAB). The surgical intervention involved open lipectomy with subsequent histopathological examination of the resected tissue. **Results and discussion.** The patient initially presented with substantial diffuse proliferation of adipose tissue affecting neck mobility and inducing symptoms related to airway compression. MRI revealed systemic benign lipomatosis, without significant cervical or mediastinal lymphadenopathy. The surgical intervention involved the removal of 1,800 grams of adipose tissue through an open lipectomy. In the postoperative period, the patient reported significant improvements in breathing, enhanced neck mobility, and a satisfactory cosmetic effect. However, disease recurrence was observed three years after surgery. **Conclusion.** This case report confirms the efficacy of open lipectomy as a treatment option for Madelung's disease, particularly for relieving airway compression symptoms. However, the high risk of recurrence underscores the need for further investigation to formulate long-term management strategies for this condition.

Keywords: diffuse symmetric lipomatosis, Madelung's disease, lipectomy, adipose tissue proliferation, neck neoplasms

Statement of informed consent. Written informed consent was obtained from the patient for publication of this case report and accompanying materials.
Conflict of interest. The authors declare no conflict of interest.
Sponsorship data. This work is not funded.
Author contributions. The authors contributed equally to this article.

For citation: Suzdaltsev A.M., Gershevich V.M., Chernenko S.V., Zemkayus D.V., Balura O.V., Eselevich R.V., Rudakov D.A. Systemic benign lipomatosis (Madelung's disease): Experience of surgical treatment. Clinical case. Creative Surgery and Oncology. 2025;15(2):104–110. https://doi.org/10.24060/2076-3093-2025-15-2-104-110

Received: 26.02.2025
Revised: 05.05.2025
Accepted: 12.05.2025

ВВЕДЕНИЕ

Множественный симметричный липоматоз (МСЛ, болезнь Маделунга) — редкая патология из класса стромально-сосудистых (мезенхимальных) дистрофий, связанная с нарушением липидного обмена и характеризующаяся диффузным разрастанием неинкапсулированной жировой ткани вокруг шеи, спины и верхнего плечевого пояса, реже на бедрах и животе. По своей природе болезнь Маделунга носит преимущественно доброкачественный характер [1, 2].

В мировой литературе описано 300–350 случаев выявления пациентов с множественным симметричным липоматозом, в том числе развитие болезни у детей [3, 4]. Первое описание данной патологии дал Бенджамин Броуди в 1846 г. За ним в 1888 г. немецкий хирург Отто Маделунг на примере 33 пациентов описал такое заболевание, как «жировик на шее» [5]. Несколько позже, в 1898 г., пара французских врачей, Луно и Бенсаж, дали классическое описание болезни на примере 65 случаев [6].

Рассматриваемые в текущей статье нарушения жирового метаболизма по данным литературы превалируют у мужской части населения в возрасте от 35 до 50 лет. В большинстве случаев пациенты имеют отягощающий алкогольный анамнез. Однако встречаются описания семейных случаев с аутосомно-доминантной передачей и переменной пенетрантностью [7].

В исследованиях C. Y. Chen et al. (2018) произведен анализ 106 случаев болезни Маделунга за период с 2000 по 2015 год. Средний возраст — 53 года, а соотношение мужского и женского пола составило 93:13. Основными локализациями патологического процесса в исследовании являлись шея, лицо, реже туловище и бедра [8].

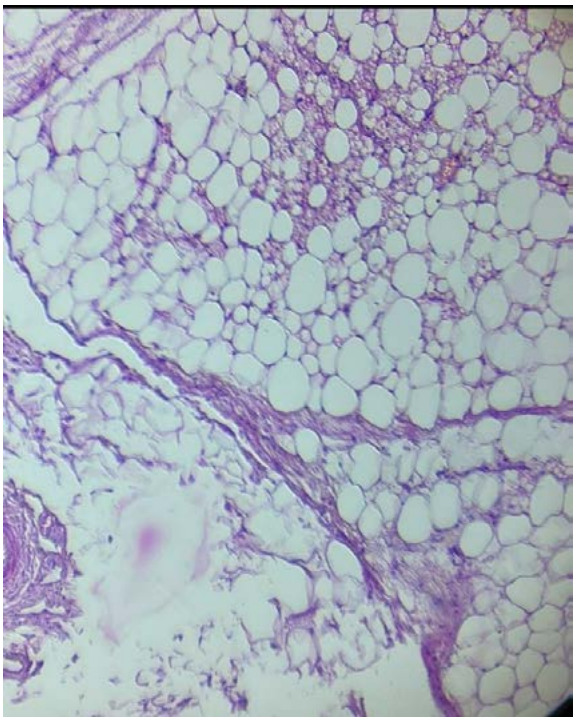

Рисунок 1. Гистологическая картина липоматоза (окрас гематоксилином и эозином)
Figure 1. Histopathology of lipomatosis (hematoxylin and eosin staining)

Этиология множественного симметричного липоматоза до конца неизвестна. В то же время существует несколько точек зрения на возникновение данной патологии. Одни авторы считают, что в местах липоматоза происходит накопление и гипертрофия бурой жировой ткани [9]. По мнению других исследователей, происходит нарушение адренергически стимулированного липолиза, в первую очередь алкоголем. Этанол уменьшает количество β-адренергических рецепторов, тем самым снижая липолитический эффект норадреналина, что приводит к ингибированию липолиза и усилению липогенеза [10]. Впрочем, часть пациентов утверждает, что не злоупотребляют алкоголем, данное обстоятельство затрудняет поиск этиологического фактора. Наконец, представляется важным отметить, что в некоторых случаях развитие липоматоза связывают с транзицией A8344G в гене *mPHKLys*. В 80 % случаев липоматоз ассоциирован с синдромом миоклонической эпилепсии с рваными мышечными волокнами [11]. В результате данной мутации меняется высококонсервативный нуклеотид в псевдоуридиновой петле тРНК, что, в свою очередь, приводит к блокированию синтеза митохондриального белка [12]. В литературе встречаются описания случаев малигнизации липом в липосаркому.

Гистологическая картина рассматриваемой патологии представляет из себя липоматозную массу, состоящую из доброкачественных гиперпластических адипоцитов (рис. 1).

Болезнь Маделунга имеет вялотекущее, медленно прогрессирующее течение. Сами по себе доброкачественные липомы не вызывают болевого симптома. Причинами первичного обращения за помощью являются изменение внешнего вида и ограничение подвижности шеи. Однако в результате разрастания жировой ткани межфасциально вглубь шеи возникает компрессия верхних дыхательных путей, пищевода и сосудисто-нервных пучков, что вызывает затруднение дыхания вплоть до возникновения дыхательной недостаточности, дисфагии и дисфонии. Сдавление одного сосудисто-нервного пучка шеи приводит к жизнеугрожающему состоянию пациента [13]. Другие клинические проявления связаны со сдавливанием шейного или плечевого нервного сплетения с последующим развитием полинейропатии и миопатии верхних конечностей. Тем не менее ведущим клиническим признаком является симметричное расположение жировой ткани в области шеи.

В силу того что внешний вид и локализация липом может изменяться, болезнь Маделунга принято разделять на 3 типа:

— тип I: диффузное разрастание жировой ткани по типу воротника;

— тип II: псевдоатлетический, симметричный липоматоз плеч, верхних конечностей, грудной клетки, в некоторых случаях живота;

— тип III: гинекологический, или женский, довольно редко встречающийся тип с характерным симметричным липоматозом бедер и ягодиц [8].

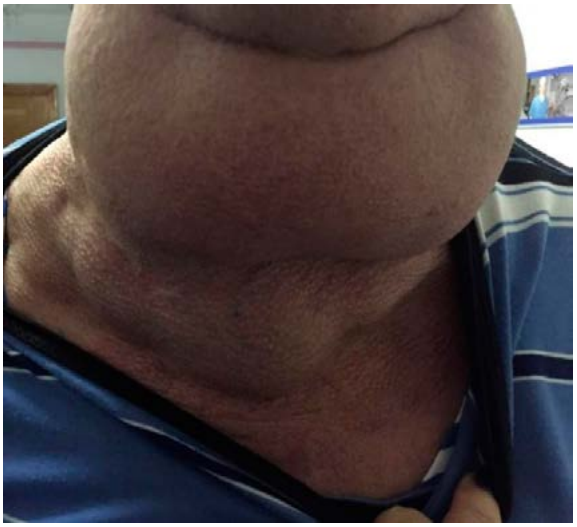

A ***B***

Рисунок 2. Фотография при поступлении в стационар. Больной Т., 63 года. Status localis: A — вид спереди; B — вид сзади
Figure 2. Photographs on admission of patient T., 63 years old. *Status localis*: A — anterior view; B — posterior view

Чаще всего наблюдается смешанная картина I и II типов. Они встречается обычно у мужчин в возрасте 35–50 лет, с характерным для данного типа симптомом компрессии верхних дыхательных путей. Женщины, как правило, имеют II и III типы [14, 15].

МАТЕРИАЛЫ И МЕТОДЫ

Больной Т., 63 года, поступил в многопрофильный стационар 14.05.2018 с массивным диффузным образованием шеи. Разрастание опухолевидных образований было замечено в течение предыдущих двух лет и постепенно увеличивалось в размерах. Помимо частичного ограничения подвижности головы и шеи, у пациента выявлены симптомы аэродигистивной компрессии. Из анамнеза известно, что пациент хронический курильщик (более 25 лет), злоупотребляет алкоголем.

При осмотре было обнаружено, что образование охватывает всю окружность шеи, начиная от тела нижней челюсти и заканчивая ключицами и рукояткой грудины спереди, сзади от наружного бугра затылочной кости разрастание липом распространялось к ушным раковинам и снизу достигало уровня остистого отростка CVII позвонка (рис. 2). При пальпации образования были мягкие, безболезненные.

С целью дообследования и разработки тактики лечения пациенту были выполнены фибробронхоскопия, фиброларингоскопия, фиброгастродуоденоскопия.

Тонкоигольная аспирационная цитология выявила гиперпластические доброкачественные адипоциты, что соответствует диагнозу «липома» (см. рис. 1). В ходе магнитно-резонансной томографии шеи визуализирован диффузный липоматоз, распределенный между мышцами шеи (грудинно-ключично-сосцевидной, лопаточно-подъязычной и грудинно-подъязычной мышцами спереди и трапециевидной мышцей сзади) и примыкающий к обеим оболочкам сонных артерий (рис. 3). Смещения средостения и значительной шейной или медиастинальной лимфаденопатии не наблюдалось.

При измерении пикового инспираторного потока пероральным методом In-Check Dia у пациента значение PIF 65 л/мин.

По результатам исследований пациенту был сформулирован основной диагноз: D17.0 Доброкачественное новообразование жировой ткани кожи и подкожной клетчатки головы, лица и шеи, «болезнь Маделунга»; сопутствующий диагноз: ХОБЛ легкой степени, обострение. ДН I. ИБС. Атеросклеротическая болезнь сердца. ХСН IIA, ФК1. На основании диагноза и состояния пациента сформулированы показания для хирургического лечения — иссечения липоматозного образования.

В ходе выполнения оперативного лечения (рис. 4) была обнаружена обширная неинкапсулированная жировая ткань размерами 15×20 см, массой 1450 г, которая затра-

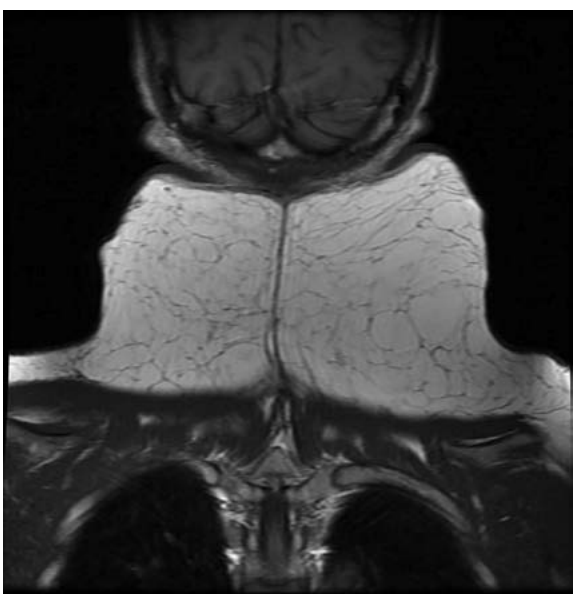

Рисунок 3. Магнитно-резонансная томография шеи больного Т., 63 года
Figure 3. MRI of the neck in patient T., 63 years old

A ***B***

Рисунок 4. Интраоперационная фотография. Больной Т., 63 года: А — предоперационная разметка; В — вид послеоперационной раны
Figure 4. Intraoperative photographs of patient T., 63 years old: A — preoperative markings; B — postoperative wound

гивала парафарингеальное пространство и билатерально контактировало с оболочками сонных артерий. Доступ к образованию по Кохеру (Kocher), хирургическое выделение жировой ткани было технически затруднено из-за нечеткой плоскости разрастания липом и близкого расположения важных сосудисто-нервных пучков. Липоматозные массы тупо и остро удалены с визуализацией и билатеральным выделением *n. hypoglossus* и обоих сосудисто-нервных пучков. Выделение производили снизу и направлялись вверх, ориентируясь на сосудисто-нервные пучки, параллельно выделяя их из жировой клетчатки. В области ложа липом установлены дренажи. Рана ушита косметическим внутрикожным швом Хольстеда — Золтана. По итогам операции удалось достичь уменьшения объема образования путем удаления 1800 г жировой ткани. В раннем послеоперационном периоде пациент предъявлял жалобы на боль в области операционной раны, головокружение и подъем АД, все жалобы легко купировали приемом лекарственных средств.

В послеоперационном периоде объективно: отсутствие признаков одышки, что подтверждается данными измерения пикового инспираторного потока до и после опе-

A ***B***

Рисунок 5. Фотографии в отдаленном послеоперационном периоде. Больной Т., 66 лет: А — вид спереди; В — вид сбоку
Figure 5. Photographs taken during late follow-up period. Patient T., age 66 years: A — anterior view; B — lateral view

рации (значение PIF 100 л/мин), увеличение подвижности головы и шеи, хороший эстетический эффект. Гистопатологическое исследование взятых интраоперационно жировых масс указало на доброкачественную липому с реактивными лимфатическими узлами. Больной выписан в удовлетворительном состоянии на седьмые сутки послеоперационного периода, рана зажила первичным натяжением. Рекомендации по диете предусматривали исключение легко усваиваемых углеводов и полный отказ от алкоголя.

В отдаленном периоде, через 3 года после проведения операции, при обследовании наблюдается рецидив заболевания (рис. 5).

РЕЗУЛЬТАТЫ И ОБСУЖДЕНИЕ

По результатам лечения данного пациента достигнут положительный результат. Полностью устранены симптомы компрессии верхних дыхательных путей и пищевода, достигнут хороший косметический эффект в послеоперационном периоде. Липэктомия, проводимая с передней и задней поверхностей шеи, имела технические трудности в силу того, что жировая ткань распространена диффузно и не имеет соединительнотканной капсулы. Близкое расположение центральных сосудисто-нервных пучков шеи требовало более высокой хирургической точности, что затягивало время операции. Тактику выделения сосудисто-нервных пучков поэтапно снизу вверх считаем наиболее оптимальной при обширных прорастающих вглубь липомах шеи.

Современное лечение множественного симметричного липоматоза варьируется от приема медикаментов и поддерживающей нормальный уровень углеводов диеты, до хирургического вмешательства [16, 17].

Липэктомия и липосакция являются наиболее эффективными в выборе методами [18, 19]. Однако зарубежные коллеги предлагают ограничить показания к открытой липэктомии симптомами трахеопищеводной компрессии [20, 21]. Данный метод позволяет удалить глубоко расположенные липоматозные массы, но оставляет косметический дефект, который не удается скрыть даже косметическим ушиванием раны. В этом плане липосакция имеет ряд преимуществ, она подходит пациентам с высоким уровнем хирургического или анестезиологического риска, а также оставляет после себя минимальный кожный дефект. С другой стороны, выполнение липосакции неопытным хирургом всегда сопряжено с высоким риском повреждения жизненно важных структур. Также к недостаткам липосакции можно отнести неадекватную аспирацию липом, особенно в случае фиброзной трансформации или в местах рубцевания, где ранее проводилась операция.

Тем не менее в случае с обсуждаемым пациентом мы предпочли использовать метод открытой липэктомии, оценив его как наиболее безопасный. Открытая операция позволяет визуализировать структуры шеи, тем самым снижая риск их повреждения. Сложность диссекции заключалась в определении гиперпластической жировой ткани и нормальной подкожно-жировой клетчатки. В англоязычной литературе описаны тактики медикаментозного сопровождения подобных пациентов. Например, использование фосфатидилхолина в качестве мезотерапии путем внутриочаговой инъекции. Другие авторы предлагают парентеральное использование агониста β2 (сальбутомол) и агониста α-рецепторов, активируемых пероксисомным пролифератором (фибраты). Обоснованность применения данных препаратов понятна. Однако в настоящее время устойчивой эффективности данных препаратов в борьбе с множественным липоматозом не продемонстрировано.

ЗАКЛЮЧЕНИЕ

Болезнь Маделунга — достаточно редкое заболевание с не до конца изученной этиологией и патогенезом. Однако наш клинический случай подтверждает теорию взаимосвязи болезни и алкоголя. Окончательный диагноз формулируется на основании анамнеза, лабораторных и инструментальных методов исследования. Дифференциальную диагностику проводят с нейрофиброматозом, липосаркомой, ангиолипомой, липобластомой, синдромом Деркума и лимфопролиферативными заболеваниями.

МРТ имеет ряд преимуществ и считается наиболее информативным в диагностике болезни Маделунга, позволяя определить размер и расположение липоматозных масс.

Выбор способа операции зависит от степени заболевания, ожиданий пациента и опыта хирурга. Однако не стоит забывать, что оказание помощи при данной патологии сводится к паллиативному лечению, поэтому при выборе между липэктомией и липосакцией при отсутствии симптомов аэродигистивной компрессии советуем ограничиться последней.

СПИСОК ЛИТЕРАТУРЫ

1 Liu Q., Lyu H., Xu B., Lee J.H. Madelung disease epidemiology and clinical characteristics: a systemic review. Aesthetic Plast Surg. 2021;45(3):977–86. DOI: 10.1007/s00266-020-02083-5

2 Sia K.J., Tang I.P., Tan T.Y. Multiple symmetrical lipomatosis: case report and literature review. J Laryngol Otol. 2012;126(7):756–8. DOI: 10.1017/S0022215112000709

3 Kratz C., Lenard H.G., Ruzicka T., Gärtner J. Multiple symmetric lipomatosis: an unusual cause of childhood obesity and mental retardation. Eur J Paediatr Neurol. 2000;4(2):63–7. DOI: 10.1053/ejpn.2000.0264

4 Nounla J., Rolle U., Gräfe G., Kräling K. Benign symmetric lipomatosis with myelomeningocele in an adolescent: An uncommon association-case report. J Pediatr Surg. 2001;36(7):E13. DOI: 10.1053/jpsu.2001.24776

5 Madelung O.W. Über den Fetthals (diffuses Lipom des Halses). Arch Klin Chir. 1888;37:106-30.

6 Lanois P.E., Bensaude R. De ladeno-lipomatosesymetrique. Bull Mem Soc Med Hosp. 1898;1:298.

7 El Ouahabi H., Doubi S., Lahlou K., Boujraf S., Ajdi F. Launois-bensaude syndrome: A benign symmetric lipomatosis without alcohol association. Ann Afr Med. 2017;16(1):33–4. DOI: 10.4103/1596-3519.202082

8 Chen C.Y., Fang Q.Q., Wang X.F., Zhang M.X., Zhao W.Y., Shi B.H., et al. Madelung's disease: lipectomy or liposuction? Biomed Res Int. 2018;3975974. DOI: 10.1155/2018/3975974

9 Coker J.E., Bryan J.A. Endocrine and metabolic disorders: Causes and pathogenesis of obesity. J. Fam. Pract. 2008;4:21–6.

10 González-García R., Rodríguez-Campo F.J., Sastre-Pérez J., Muñoz-Guerra M.F. Benign symmetric lipomatosis (Madelung's disease): case reports and current management. Aesthetic Plast Surg. 2004;28(2):108–12; discussion 113. DOI: 10.1007/s00266-004-3123-5

11 Holme E., Larsson N.G., Oldfors A., Tulinius M., Sahlin P., Stenman G. Multiple symmetric lipomas with high levels of mtDNA with the tRNA(Lys) A-->G(8344) mutation as the only manifestation of disease in a carrier of myoclonus epilepsy and ragged-red fibers (MERRF) syndrome. Am J Hum Genet. 1993r;52(3):551–6. PMID: 8447321

12 Мазунин И.О., Володько Н.В., Стариковская Е.Б., Сукерник Р.И. Митохондриальный геном и митохондриальные заболевания человека. Молекулярная биология. 2010;44(5):755–72.
13 Celentano V., Esposito E., Perrotta S., Giglio M.C., Tarquini R., Luglio G., et al. Madelung disease: report of a case and review of the literature. Acta Chir Belg. 2014;114(6):417–20. PMID: 26021689
14 Lemaitre M., Chevalier B., Jannin A., Bourry J., Espiard S., Vantyghem M.C. Multiple symmetric and multiple familial lipomatosis. Presse Med. 2021;50(3):104077. DOI: 10.1016/j.lpm.2021.104077
15 Вецмадян Е.А., Труфанов Г.Е., Рязанов В.В., Мостовая О.Т., Новиков К.В., Карайванов Н.С. Ультразвуковая диагностика липом мягких тканей с использованием методик цветного допплеровского картирования и эластографии. Вестник Российской Военно-медицинской академии. 2012;2(38):43–50.
16 Богов А.А., Андреев П.С., Филиппов В.Л., Топыркин В.Г. Оперативное лечение болезни Маделунга. Практическая медицина. 2018;16(7-1):90–3.
17 Уракова Е.В., Нестеров О.В., Ильина Р.Ю., Лексин Р.В. Хирургическая тактика при рецидивирующем липоматозе (болезни Маделунга). Клинический случай. Практическая медицина. 2022;20(6):131–3.
18 Егай А.А., Тентимишев А.Э., Норматов Р.М., Тян А.С. Хирургическое лечение множественного симметричного липоматоза (болезнь Маделунга), осложненного сдавлением яремных вен с обеих сторон. Преимущества липэктомии перед липосакцией. Научное обозрение. Медицинские науки. 2022;1:5–10. DOI: 10.17513/srms.1225
19 Тимербулатов М.В., Шорнина А.С., Лихтер Р.А., Каипов А.Э. Оценка липосакции в структуре абдоминопластики и сочетанной герниоабдоминопластики. Креативная хирургия и онкология. 2023;13(4):278–83. DOI: 10.24060/2076-3093-2023-13-4-278-283
20 Dang Y., Du X., Ou X., Zheng Q., Xie F. Advances in diagnosis and treatment of Madelung's deformity. Am J Transl Res. 2023;15(7):4416–24.
21 Leti Acciaro A, Garagnani L, Lando M, Lana D, Sartini S, Adani R. Modified dome osteotomy and anterior locking plate fixation for distal radius variant of Madelung deformity: a retrospective study. J Plast Surg Hand Surg. 2022;56(2):121–6. DOI: 10.1080/2000656X.2021.1934845

REFERENCES

1 Liu Q., Lyu H., Xu B., Lee J.H. Madelung disease epidemiology and clinical characteristics: a systemic review. Aesthetic Plast Surg. 2021;45(3):977–86. DOI: 10.1007/s00266-020-02083-5
2 Sia K.J., Tang I.P., Tan T.Y. Multiple symmetrical lipomatosis: case report and literature review. J Laryngol Otol. 2012;126(7):756–8. DOI: 10.1017/S0022215112000709
3 Kratz C., Lenard H.G., Ruzicka T., Gärtner J. Multiple symmetric lipomatosis: an unusual cause of childhood obesity and mental retardation. Eur J Paediatr Neurol. 2000;4(2):63–7. DOI: 10.1053/ejpn.2000.0264
4 Nounla J., Rolle U., Gräfe G., Kräling K. Benign symmetric lipomatosis with myelomeningocele in an adolescent: An uncommon association-case report. J Pediatr Surg. 2001;36(7):E13. DOI: 10.1053/jpsu.2001.24776
5 Madelung O.W. Über den Fetthals (diffuses Lipom des Halses). Arch Klin Chir. 1888;37:106-30.
6 Lanois P.E., Bensaude R. De ladeno-lipomatosesymetrique. Bull Mem Soc Med Hosp. 1898;1:298.
7 El Ouahabi H., Doubi S., Lahlou K., Boujraf S., Ajdi F. Launois-bensaude syndrome: A benign symmetric lipomatosis without alcohol association. Ann Afr Med. 2017;16(1):33–4. DOI: 10.4103/1596-3519.202082
8 Chen C.Y., Fang Q.Q., Wang X.F., Zhang M.X., Zhao W.Y., Shi B.H., et al. Madelung's disease: lipectomy or liposuction? Biomed Res Int. 2018;3975974. DOI: 10.1155/2018/3975974
9 Coker J.E., Bryan J.A. Endocrine and metabolic disorders: Causes and pathogenesis of obesity. J. Fam. Pract. 2008;4:21–6.
10 González-García R., Rodríguez-Campo F.J., Sastre-Pérez J., Muñoz-Guerra M.F. Benign symmetric lipomatosis (Madelung's disease): case reports and current management. Aesthetic Plast Surg. 2004;28(2):108–12; discussion 113. DOI: 10.1007/s00266-004-3123-5
11 Holme E., Larsson N.G., Oldfors A., Tulinius M., Sahlin P., Stenman G. Multiple symmetric lipomas with high levels of mtDNA with the tRNA(Lys) A-->G(8344) mutation as the only manifestation of disease in a carrier of myoclonus epilepsy and ragged-red fibers (MERRF) syndrome. Am J Hum Genet. 1993r;52(3):551–6. PMID: 8447321
12 Mazunin I.O., Volodko N.V., Starikovskaya E.B., Sukernik R.I. Mitochondrial genome and human mitochondrial diseases. Molecular Biology. 2010;44(5):755–72 (In Russ.).
13 Celentano V., Esposito E., Perrotta S., Giglio M.C., Tarquini R., Luglio G., et al. Madelung disease : report of a case and review of the literature. Acta Chir Belg. 2014;114(6):417–20. PMID: 26021689
14 Lemaitre M., Chevalier B., Jannin A., Bourry J., Espiard S., Vantyghem M.C. Multiple symmetric and multiple familial lipomatosis. Presse Med. 2021;50(3):104077. DOI: 10.1016/j.lpm.2021.104077
15 Vetsmadyan E.A., Trufanov G.E., Ryazanov V.V., Mostovaya O.T., Novikov K.V., Karaivanov N.S. Ultrasound of soft tissue lipomas with color doppler flow mapping and elastography. Bulletin of the Russian Military Medical Academy. 2012;2(38):43–50 (In Russ.).
16 Bogov A.A., Andreyev P.S., Filippov V.L., Topyrkin V.G. Operative treatment of Madelung's disease. Practical Medicine. 2018;16(7-1):90–3 (In Russ.).
17 Urakova E.V., Nesterov O.V., Ilyina R.Ju., Leksin R.V. Surgical tactics in recurrent lipomatosis (Madelung's disease). Clinical case. Practical medicine. 2022;20(6):131–3 (In Russ.).
18 Egay A.A., Tentimishev A.E., Normatov R.M., Tyan A.S. Surgical treatment of multiple symmetric lipomatosis (Madelung's disease), complicated by compression of the jugular veins from both sides. Advantages of lipectomy over liposuction. Science review. Medical sciences. 2022;1:5–10 (In Russ.) DOI: 10.17513/srms.1225
19 Timerbulatov M.V., Shornina A.S., Lihter R.A., Kaipov A.E. Evaluation of Liposuction as a Part of Abdominoplasty and Simultaneous Hernio-abdominoplasty. Creative surgery and oncology. 2023;13(4):278–83 (In Russ.). DOI: 10.24060/2076-3093-2023-13-4-278-283
20 Dang Y., Du X., Ou X., Zheng Q., Xie F. Advances in diagnosis and treatment of Madelung's deformity. Am J Transl Res. 2023;15(7):4416–24
21 Leti Acciaro A, Garagnani L, Lando M, Lana D, Sartini S, Adani R. Modified dome osteotomy and anterior locking plate fixation for distal radius variant of Madelung deformity: a retrospective study. J Plast Surg Hand Surg. 2022; 56(2):121–6. DOI: 10.1080/2000656X.2021.1934845

© Суздальцев А.М., Гершевич В.М., Черненко С.В., Земкаюс Д.В., Балюра О.В., Еселевич Р.В., Рудаков Д.А., 2025
© Suzdaltsev A.M., Gershevich V.M., Chernenko S.V., Zemkayus D.V., Balura O.V., Eselevich R.V., Rudakov D.A., 2025

Формат 60×90 1/8. Бумага офсетная. Гарнитура Minion Pro.
Печать офсетная. Усл. п. л. 9,5. Тираж 100 экз.
Подписано в печать: 27.06.2025. Дата выхода: 30.06.2025. Свободная цена.
16+
Отпечатано в издательстве «Триада»
Россия, 170034, г. Тверь, пр. Чайковского, д. 9, оф. 514

ISSN 2076-3093